Forum Med Suisse 2007;7:1018–1019


# Dirofilariose pulmonaire: présentation atypique

Pierre Landry[a], Jean-Paul Ketterer[b]
[a] FMH maladies tropicales, Neuchâtel, [b] FMH pneumologie, La Chaux-de-Fonds

**Summary**

## Human pulmonary dirofilariasis: an unusual presentation

*A 65-year-old smoker was investigated for a presumed acute bilateral lung infection. Antibiotic treatment was instituted and elicited some improvement, but chest x-ray and CT scan showed persistent bilateral infiltrates and lymphadenopathy. The bronchoscopy findings were aspecific and a left lung biopsy was performed. Sections of a single nematode compatible with Dirofilaria spp were found. The patient was treated with ivermectin and the outcome was uneventful. He had owned various dogs and always lived in Switzerland. Dirofilariasis is a zoonotic infection affecting dogs. Humans are accidentally infected by mosquitoes and usually asymptomatic. Typically a solitary coin lesion is discovered on chest x-ray. The present case, the second described in Switzerland, shows that this benign disease may manifest itself as an acute respiratory infection.*

## Introduction

*Dirofilaria repens* et *Dirofilaria immitis* sont des filaires zoonotiques infectant divers carnivores domestiques et sauvages. Dans le Sud de l'Europe, les chiens sont largement contaminés et dans le canton du Tessin, jusqu'à 10% des tests sont positifs [1].
Les humains sont accidentellement infectés par des moustiques *(Aedes, Anopheles, Culex)* qui se nourrissent sur les animaux porteurs de microfilaires. La larve infectante peut rester sous la peau et s'y manifester par des nodules ou pénétrer dans la circulation jusque dans l'artère pulmonaire et les poumons. Les personnes infectées sont souvent asymptomatiques et, classiquement, c'est à l'occasion d'une radiographie qu'on découvre par hasard un nodule rond parenchymateux ou sous-pleural, qui éveille la suspicion d'une tumeur maligne [2]. Le diagnostic est généralement posé en découvrant une larve immature dans une biopsie pulmonaire. Les sérologies spécifiques existent, mais ne sont pas disponibles en Suisse. Certaines ont des réactions croisées avec d'autres parasitoses [3, 4]. Une hyperéosinophilie n'est présente que dans moins de 20% des cas. En Europe, la dirofilariose pulmonaire est due surtout à *D. repens* contrairement aux cas décrits ailleurs [4]. Cette affection plus fréquente au Sud de l'Europe, notamment en Italie, en France, en Grèce et en Espagne (là où se trouvent le réservoir animal et les vecteurs) a été décrite chez près de 300 patients, mais elle est probablement sous-reportée [4].
En Suisse, le premier cas a été décrit en 1997 chez un fumeur de 47 ans qui toussait et dont l'image radiologique (CT) montrait un nodule pulmonaire solitaire classique [5].

### Présentation du cas

Le cas présenté ci-dessous est probablement le second reporté en Suisse.
Cet homme de 65 ans, fumeur (40 UPA) a consulté son médecin généraliste en raison d'une dyspnée, d'une toux et de douleurs thoraciques depuis quelques mois. Les analyses sanguines ont mis en évidence une VS élevée (74 mm à 1h), une leucocytose à 14,7 G/L avec 83% de neutrophiles segmentés, 1% d'éosinophiles, 2% de monocytes, 14% de lymphocytes et 772 G/L plaquettes. Sa radiographie pulmonaire (fig. 1) montrait des condensations bilatérales étendues avec une probable atélectasie à gauche. La fonction pulmonaire mettait en évidence un syndrome mixte, obstructif et restrictif, avec une DLCO abaissée.
Un traitement antibiotique de 10 jours (moxifloxacine) a été suivi d'une régression partielle des symptômes, notamment de la toux et des douleurs. Dans l'intervalle, un CT scan (fig. 2) confirmait la présence d'infiltrats parenchymateux bilatéraux et montrait de multiples adénopathies. Après une bronchoscopie avec lavage broncholoalvéolaire et biopsies transbronchiques peu conclusives (alvéolite mixte légère non spécifique), une thoracoscopie avec biopsie du lobe supérieur gauche fut effectuée. L'image histopa-

**Figure 1**
Radiographie thoracique initiale avec infiltrats pulmonaires bilatéraux.

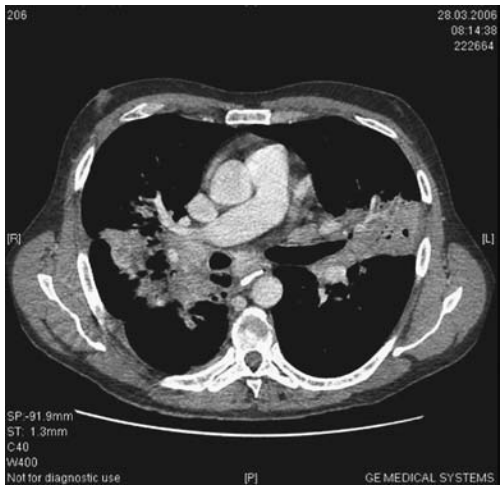


**Figure 2**
CT thoracique préopératoire avec infiltrats bilatéraux et adénopathies hilaires.

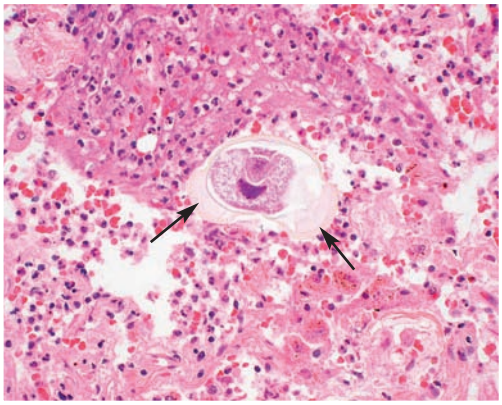

**Figure 3**
Biopsie pulmonaire avec tissu inflammatoire et section transverse d'une larve de nématode *(Dirofilaria spp)*. Les flèches montrent les deux recessus musculaires latéraux. Ces larves sont non viables et ont souvent une structure dégénérée dans les biopsies.

thologique (fig. 3 ) montrait une bronchopneumonie suppurée importante, partiellement organisée et centrée sur deux sections transverses d'une larve de nématode dont l'identification confirme qu'il s'agit de *Dirofilaria spp* (Dr HP Marti STI, Bâle). Quelques cellules géantes sont visibles, mais pas de granulome. Les sérologies pour *Toxocara*, les filaires, *Ecchinococcus* et *Strongyloides* étaient négatives, les IgE normales. Dans l'incertitude quant à la présence de plus d'une filaire, un traitement de 200 µg d'ivermectine fut prescrit, à répéter un mois plus tard. L'évolution fut favorable et cinq mois plus tard le patient gardait un poids stable et pouvait effectuer ses activités habituelles, bien que toussant encore de manière persistante (tabagisme). La radiographie de contrôle ne montrait que quelques images cicatricielles. La fonction pulmonaire restait altérée avec un VEMS réduit, attribué au tabagisme.
Excepté un voyage en Australie en 1992 et quelques séjours courts en Europe, ce patient a toujours vécu en Suisse, essentiellement dans le Jura. Il s'est occupé personnellement de plusieurs chiens entre 1976 et 1986 et entre 2003 et 2005.

## Commentaire

Notre hypothèse est que chez ce fumeur, une bronchite chronique et l'infection à *Dirofilaria spp* ont été à l'origine d'une surinfection bactérienne secondaire. Une étiologie néoplasique est écartée compte tenu des résultats des biopsies, de l'amélioration sous antibiotiques, et de l'état général du patient.
Ses séjours limités hors de Suisse et ses contacts avec des chiens laissent à penser qu'il pourrait avoir été infecté en Suisse, bien qu'une contamination à l'occasion d'un séjour à l'étranger ne puisse être exclue, notamment en France ou en Italie. Dans ces deux pays, la présence d'*Aedes albopictus* est rapportée depuis plusieurs années, alors qu'en Suisse ce moustique n'a été décrit qu'en 2003 au Tessin.
Ce second cas suisse démontre que la dirofilariose pulmonaire qui est habituellement bénigne et asymptomatique peut se manifester de manière bruyante et aiguë par une infection respiratoire.

Correspondance:
Dr Pierre Landry
FMH maladies tropicales
Place Pury 9
CH-2000 Neuchâtel
pierre.landry@bluewin.ch

**Références**

1 Petruschke G, Rossi L, Genchi C, Pollono F. Canine dirofilariasis in the canton of Ticino and in the neighbouring areas of northern Italy. Schweiz Arch Tierheilkd. 2001;143:141–7.
2 Nissen MD, Walker J.Ch. Dirofilariasis. www.emedicine.com/med/topic3446.htm
3 Walther M, Muller R. Diagnosis of Human Filariasis. Advances in Parasitology. 2003;53:149–93.
4 Muro A, Genchi C, Cordero M, Simon F. Human Dirofilariasis in the European Union. Parasitology Today. 1999;15:386–9.
5 Fueter R, Gebbers JO. Hundeherzwurm. Schweiz Med Wochenschr. 1997;127:2014.