Epidémiologie et diagnostic de l'uvéite

Veit Sturm, Fabio Meier
Augenklinik, Universitätsspital Zürich

Quintessence

- L'uvéite est la maladie inflammatoire de l'œil la plus fréquente et elle constitue l'une des principales causes de cécité et de perte de vision sévère.
- L'uvéite antérieure est la forme qui prédomine dans la plupart des populations. Dans les pays occidentaux, l'uvéite antérieure aiguë associée au HLA-B27, avec ou sans spondylarthropathie (SPA) est, avec les uvéites idiopathiques, la forme la plus courante. Les inflammations du segment antérieur de l'œil sont cependant également observées dans le cadre de nombreuses maladies systémiques, les segments intermédiaire et postérieur étant alors également fréquemment impliqués. Chez l'enfant, l'uvéite antérieure chronique associée à une polyarthrite juvénile idiopathique est une forme d'inflammation intraoculaire classique. L'uvéite intermédiaire est la forme la plus rare. La sarcoïdose et la sclérose en plaques sont parmi les principales associations ou maladies causales. L'uvéite postérieure vient au second rang dans la majorité des pays et représente 15–30% des cas. La plupart des uvéites postérieures reste d'étiologie incertaine. La choriorétinite toxoplasmique est proportionnellement la plus représentée.
- Une approche systématique tenant compte des données épidémiologiques connues a été élaborée pour faciliter le diagnostic en pratique de médecine générale/interne. Un traitement approprié, le plus spécifique possible, si ce n'est causal, ne peut résulter que d'une procédure diagnostique fiable avec, le cas échéant, la mise en évidence d'une étiologie claire.

Summary

Uveitis: epidemiology and diagnosis

- *Uveitis is the most frequent inflammatory eye disease and a major cause of blindness and visual impairment.*
- *Anterior uveitis is the commonest form of the disease in most populations. Apart from idiopathic uveitis, in Western countries HLA-B27-associated acute anterior uveitis with or without spondylarthropathy is the most frequent cause.*
- *On the other hand, inflammation of the anterior segment also occurs in many systemic diseases, often involving the intermediate or posterior segment.*
- *A typical form of intraocular inflammation in childhood is chronic anterior uveitis associated with juvenile idiopathic arthritis. Intermediate uveitis is the least common form. Most cases of intermediate uveitis are idiopathic, important further causes of this form being sarcoidosis and multiple sclerosis. Posterior uveitis is the second most frequent form of uveitis in most countries, accounting for some 15%–30% of cases. Toxoplasmic retinochoroiditis is by far the most common identifiable aetiology of posterior uveitis, the remaining cases being largely idiopathic.*
- *Taking into consideration the known epidemiological distributions, a concept is proposed for appropriate use of diagnostic tools in general practice/internal medicine. Reliable diagnosis, if possible based on aetiology, is essential in formulating appropriate causal therapy.*

Le terme d'uvéite décrit une inflammation de l'œil (couche intermédiaire du globe oculaire, comprenant la choroïde, le corps ciliaire et l'iris) et englobe des affections inflammatoires associées à toute une série d'entités pathologiques. L'uvéite est la maladie inflammatoire la plus fréquente de l'œil et elle constitue l'une des principales causes de perte de vision grave et de cécité. Son incidence annuelle se situe entre 17 et 52 cas pour une population de 100 000 individus [1–4] et sa prévalence est de 38–714 pour 100 000 [1, 3, 4]. On estime qu'environ 10% des handicaps visuels qui touchent les populations occidentales sont dus à des uvéites; près de 35% des patients atteints d'uvéite souffrent d'une perte de vision significative voire même d'une cécité au sens de la loi [5]. Un diagnostic basé sur l'épidémiologie est par conséquent absolument indispensable pour envisager les traitements possibles.

Le diagnostic différentiel doit tenir compte aussi bien des données démographiques que de la nomenclature anatomo-pathologique [6]. La localisation de l'inflammation et l'évolution dans le temps jouent un rôle primordial dans ce contexte; s'agit-il d'une inflammation aiguë, d'une affection chronique ou d'une maladie récurrente? Les différences démographiques entre les pays industrialisés et ceux en voie de développement impliquent des distributions statistiques différentes au sujet des facteurs pathogènes potentiels. Des voyages récents à l'étranger, des contacts avec certains animaux et une éventuelle exposition professionnelle doivent être recherchés. La connaissance des différences de probabilité des étiologies de l'atteinte inflammatoire intraoculaire en fonction de l'âge peut également être très utile.

Nous allons essayer d'établir un concept pour l'utilisation systématique et ciblée de certaines aides au diagnostic, en nous fondant sur les caractéristiques de distribution épidémiologique et en tenant compte de la réduction progressive des ressources disponibles. Seul un diagnostic fiable, avec si possible la mise en évidence d'une étiologie précise, permet l'instauration d'un traitement approprié et spécifique, si ce n'est causal. Ce point est d'autant plus important que le diagnostic et le traitement d'une inflammation intraoculaire nécessitent souvent une approche et une prise en charge interdisciplinaires.

Vous trouverez les questions à choix multiple concernant cet article à la page 1005 ou sur internet sous www.smf-cme.ch.

Nomenclature anatomo-pathologique [6, 7]

L'*uvéite antérieure* englobe une iritis et une iridocyclite. Une iritis est caractérisée par une réaction inflammatoire du tissu iridien avec irritation de la chambre antérieure; une iridocyclite est une réaction supplémentaire du corps ciliaire et du vitré antérieur (fig. 1).

Dans l'*uvéite intermédiaire*, c'est l'infiltration du corps vitré qui est au premier plan, sans atteinte de la choroïde. Des lésions et des infiltrats vasculaires peuvent également être présents, de même qu'un décollement de rétine exsudatif. Une participation antérieure sous forme d'une irritation légère à modérée de la chambre antérieure est fréquente.

Dans la *pars planitis*, l'exsudat inflammatoire est situé dans la région de la pars plana et il peut survenir aussi bien dans le cadre d'une iridocyclite que d'une uvéite intermédiaire.

Le terme d'*uvéite postérieure* englobe la choroïdite, la choriorétinite et la rétinochoroïdite. La choroïdite est une inflammation de la choroïde. La rétine est souvent touchée secondairement, si bien que le tableau est en général celui d'une choriorétinite. Une réaction inflammatoire du vitré est habituellement également présente. Dans la rétinochoroïdite, le trouble inflammatoire primaire touche d'abord la rétine, et la choroïde n'est atteinte que secondairement.

La rétinite est une inflammation primaire de la rétine, se propageant en général dans la chambre antérieure et le vitré.

On entend par *panuvéite* une inflammation sévère des segments antérieur, intermédiaire et postérieur, sans que la réaction inflammatoire ne prédomine dans l'une de ces régions.

L'*endophtalmite* désigne une inflammation de tous les tissus oculaires à l'exception de la paroi du globe. Elle est habituellement causée par une infection bactérienne ou mycosique aiguë de l'intérieur de l'œil.

La *panophtalmite* décrit une inflammation touchant par définition la totalité du globe oculaire avec participation de l'orbite.

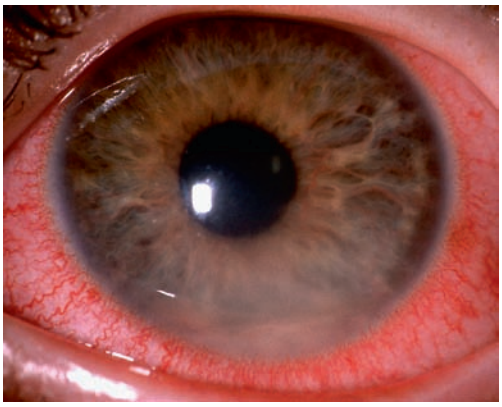

Figure 1
Iridocyclite aiguë.

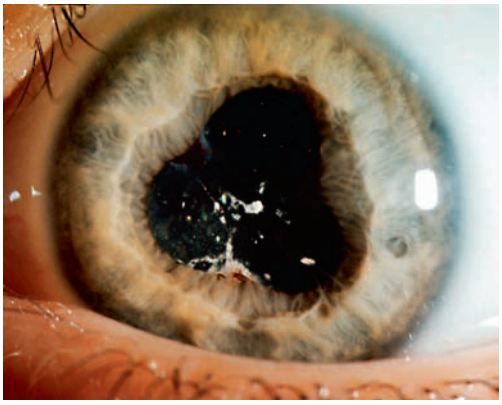

Figure 2
Iridocyclite chronique avec complications secondaires (synéchies antérieures, cataracte compliquée).

Classification temporelle [6, 7]

Une uvéite est dite aiguë lorsque les signes inflammatoires durent depuis moins de trois mois. Elle est dite chronique lorsque l'inflammation persiste depuis trois mois ou plus (fig. 2). Les inflammations chroniques peuvent cependant se compliquer de poussées aiguës. Une uvéite récurrente se définit par deux ou plusieurs épisodes inflammatoires séparés par un intervalle libre, sans signes d'inflammation.

Anamnèse [7]

Comme l'examen clinique, l'anamnèse est importante pour poser un diagnostic ciblé. On recherchera notamment les voyages à l'étranger, les contacts avec des animaux et les expositions professionnelles. La notion de consommation de médicaments ou de drogues est aussi utile, de même que l'anamnèse concernant d'éventuels contacts sexuels.

Age et sexe

Une uvéite peut survenir à tout âge, mais touche principalement les personnes âgées de 20 à 60 ans [1, 4].

Les uvéites des enfants de moins de 16 ans ne représentent que 5–10% des cas et sont donc relativement rares [8]. L'uvéite antérieure est la forme anatomique la plus fréquente dans les pays occidentaux comme chez l'adulte. L'association avec la *polyarthrite juvénile idiopathique* est typique chez l'enfant, puisqu'on l'observe dans 30–40% des cas d'uvéite antérieure chez les moins de 16 ans [9]. Dans les pays occidentaux, l'uvéite postérieure vient en seconde position par sa fréquence, chez l'enfant comme chez l'adulte; la rétinochoroïdite toxoplasmique en constitue, comme chez l'adulte, la cause la plus fréquente [8].

L'incidence des uvéites, toutes formes confondues, ne prédomine ni dans un sexe, ni dans l'autre [4]. Il existe néanmoins des différences pour certaines entités particulières; l'uvéite antérieure aiguë est ainsi plus fréquente chez les hommes jeunes porteurs du HLA-B27 avec une proportion de 3:1; le sexe féminin est en revanche davantage

Tableau 1. Incidence du HLA-B27 et fréquence de l'uvéite antérieure aiguë dans les maladies typiquement associées à l'antigène HLA-B27.

Maladie	Fréquence du HLA-B27 (%)	Fréquence de l'uvéite antérieure aiguë (%)
Maladie de Bechterew	90–100	25
Maladie de Reiter	70–90	20–40
Maladie inflammatoire intestinale chronique	6	2–12
Maladie inflammatoire intestinale chronique avec sacro-iliite	50–70	50
Arthrite psoriasique	18–22	7
Arthrite psoriasique avec sacro-iliite	50–60	33

exposé aux uvéites antérieures chroniques de type polyarthrite juvénile idiopathique avec une proportion de 5:1 [4].

Associations et causes des uvéites

Uvéite antérieure

L'uvéite antérieure est la forme la plus fréquente dans la plupart des populations. C'est en particulier le cas dans les pays occidentaux, où elle représente 50–60% des cas d'uvéites diagnostiqués dans les centres tertiaires et 90% dans les unités de soins primaires [10]. Hormis les formes idiopathiques, les uvéites antérieures aiguës associées au HLA-B27 sont la cause la plus courante dans les pays occidentaux [4]. La présence de l'antigène HLA-B27 constitue un facteur de risque génétique pour l'uvéite antérieure aiguë. Environ 55% des patients caucasiens atteints d'une uvéite antérieure sont HLA-B27 positifs contre 8–10% dans la population globale. Le tableau 1 montre l'incidence du HLA-B27 et la fréquence de l'uvéite antérieure aiguë dans les maladies typiquement associées à l'antigène HLA-B27. Chez l'enfant, il n'est pas rare, comme nous l'avons déjà mentionné, que l'uvéite antérieure soit associée à une polyarthrite juvénile idiopathique, et ce sont les formes chroniques qui prédominent.

On observe également des inflammations touchant principalement le segment antérieur dans la cyclite hétérochrome de Fuchs, qui se caractérise par une irritation chronique relativement discrète de la chambre antérieure, une absence de synéchies, la formation de cataractes et une participation du vitré. Les autres étiologies comprennent les infections herpétiques, souvent accompagnées d'une kératite, et la sarcoïdose. La sarcoïdose peut cependant aussi être à l'origine d'une uvéite intermédiaire ou postérieure. Le tableau 2 résume la distribution des fréquences dans le monde.

Uvéite intermédiaire

L'uvéite intermédiaire est la forme d'uvéite la plus rare [4]. La plupart d'entre elles sont idiopathiques [4]. Les étiologies et associations typiques sont la sarcoïdose et la sclérose en plaques. L'uvéite associée au virus T-lymphotrope 1 humain (HTLV-1), l'uvéite HTLV-1, est une entité clinique découverte récemment, qui décrit en général une uvéite intermédiaire d'origine indéterminée chez un porteur HTLV-1 positif. Bien que mis en évidence partout dans le monde, le HTLV-1 est plus fréquent dans certaines régions géographiques,

Tableau 2. Etiologies et associations cliniques fréquentes de l'uvéite antérieure [21].

Etiologies (en %)[1]	Amérique du Nord	Amérique du Sud	Région Europe	Asie	Afrique	Australie
Idiopathique HLA-B27 +	6–19	43[2]	7–29	2–13	88[2]	17
Idiopathique HLA-B27 –	31–49	43[2]	28–42	46–74	88[2]	52
Spondylarthropathie séronégative	10–22	13	4–42	3–9		13
Hétérochromie de Fuchs	2–7	8	1–17	3–6		7
Kérato-uvéite herpétique	3–18	11	1–22	1–11		6
Sarcoïdose	1–6		0–6	4–11		
Polyarthrite juvénile idiopathique	2–11	2	2–5	1–3		1

[1] Indication d'une fourchette sur la base de plusieurs études.
[2] Uvéite antérieure idiopathique (status HLA-B27 non précisé).

Tableau 3. Etiologies et associations cliniques fréquentes de l'uvéite intermédiaire [21].

Causes (en %)[1]	Amérique du Nord	Amérique du Sud	Région Europe	Asie	Afrique	Australie
Idiopathique	70–100	100	69–100	31, 60–100	100	100
Sarcoïdose	0–22	0	0–16	0–4, 54	0	0
Sclérose en plaques	0–8	0	0–5	0	0	0
HTLV-1	0	0	0	0, 8–20	0	0

[1] Indication d'une fourchette, ainsi que de cas extrêmes, sur la base de plusieurs études.

Figure 3
Cicatrice de toxoplasmose, photo du fond d'œil.

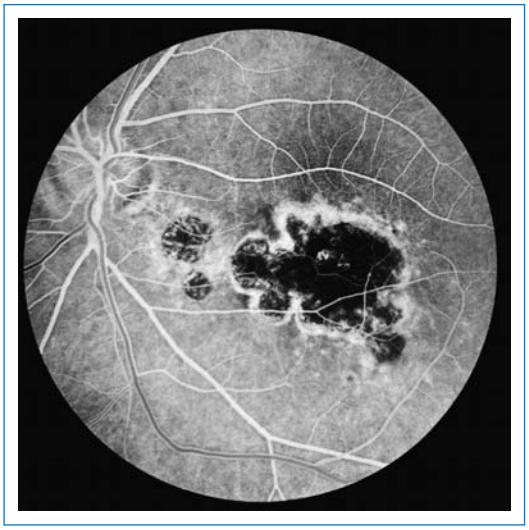

Figure 4
Cicatrice de toxoplasmose, angiographie à la fluorescéine.

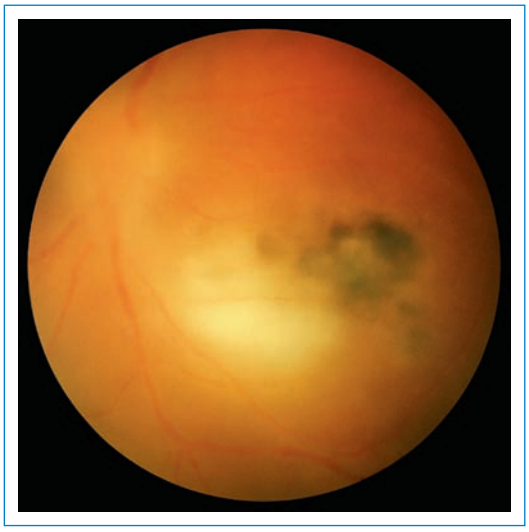

Figure 5
Panuvéite aiguë dans le cadre d'une toxoplasmose, exacerbation dans les bords de l'ancienne cicatrice (cf. figures 3 et 4), photo du fond de l'œil.

notamment dans le sud-ouest du Japon. Le tableau 3 illustre la fréquence des différentes étiologies et leur répartition géographique.

Uvéite postérieure

L'uvéite postérieure est la deuxième forme par sa fréquence dans la majorité des pays et représente environ 15–30% des cas [4]. La rétinochoroïdite toxoplasmique est de loin l'étiologie la plus souvent mise en évidence (fig. 3–5). Une bonne partie des uvéites postérieures reste cependant idiopathique [4]. Avant l'arrivée du HIV/SIDA, la rétinopathie associée au cytomégalovirus (rétinite à CMV) était une rareté chez les sujets immunosupprimés. Entre-temps, la rétinite à CMV a toutefois beaucoup gagné en importance, puisqu'elle était dans les années 90 l'une des infections rétiniennes à germes opportunistes les plus fréquentes chez les patients atteints du HIV/SIDA. Dans les études épidémiologiques qui ont retenu la rétinite à CMV comme cause d'une uvéite postérieure, elle constituait la cause la plus fréquente avec une part de 31–77% [4, 11]. En Suisse, la rétinite à CMV n'est plus aussi fréquente aujourd'hui chez les patients HIV, grâce aux nouvelles thérapies antirétrovirales combinées.
Le tableau 4 représente la distribution géographique des fréquences des étiologies et associations de l'uvéite postérieure.

Panuvéite

Comparativement aux pays occidentaux, la panuvéite est plus fréquente en Amérique du Sud, en Afrique et en Asie, où elle représente la seconde forme d'uvéite par sa fréquence. Les particularités régionales jouent un rôle essentiel dans cette forme. L'onchocercose, aussi appelée cécité du fleuve, constitue une étiologie fréquente dans les régions endémiques d'Afrique équatoriale et certaines régions circonscrites d'Amérique centrale et d'Amérique du Sud. Le syndrome de Vogt-Koyanagi-Harada (VKHS), qui touche souvent des personnes de couleur et qui est rare dans la race caucasienne, s'observe en revanche dans une proportion significative des panuvéites en Argentine, au Japon, en Corée et en Inde (fig. 6 et 7) [4]. La maladie de Behçet touche préférentiellement les populations méditerranéennes, asiatiques et eurasiennes situées le long de la fameuse route de la soie [12].
Le tableau 5 représente la distribution des fréquences des étiologies et associations de la panuvéite dans les différents continents.

Diagnostic de l'uvéite [10]

Etant donné la multiplicité des étiologies possibles des uvéites, il vaut la peine de conseiller aux praticiens ophtalmologues ou médecins généralistes, qui sont le plus souvent appelés à poser le diagnostic initial, une procédure de screening

Tableau 4. Etiologies et associations cliniques fréquentes de l'uvéite postérieure [21].

Causes (en %)[1]	Amérique du Nord	Amérique du Sud	Région Europe	Asie	Afrique[2]	Australie
Rétinochoroïdite toxoplasmique	8, 18–42	60	30–60	9–28	43	22
Idiopathique	9–32	3	19–33	41–78	36	27
Sarcoïdose	0–8	0	1–11	0		13
Maladie de Behçet	0–3	0	0–4	0–3		16

[1] Indication d'une fourchette, ainsi que de cas extrêmes, sur la base de plusieurs études.
[2] L'onchocercose oculaire est exclue.

Tableau 5. Etiologies et associations cliniques fréquentes de la panuvéite [21].

Causes (en %)[1]	Amérique du Nord	Amérique du Sud	Région Europe	Asie	Afrique[2]	Australie
Idiopathique	3	30–78	9, 23–51	36	44	
Sarcoïdose	5–21	3	0–20	0–22		0
Maladie de Behçet	4–12	5	3–18	2, 17–37		11
VKHS	2–25	38	0–13	11–33		0
Toxoplasmose	0	23	0–15	0–2	43	0

[1] Indication d'une fourchette, ainsi que de cas extrêmes, sur la base de plusieurs études.
[2] L'onchocercose oculaire est exclue.

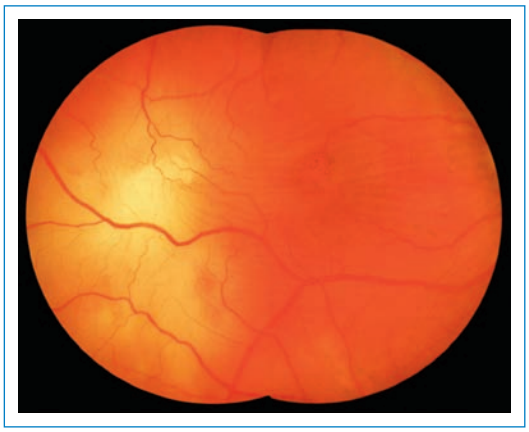

Figure 6
Choriorétinite dans le cadre d'un syndrome de Vogt-Koyanagi-Harada, photo du fond d'œil.

Figure 7
Choriorétinite dans le cadre d'un syndrome Vogt-Koyanagi-Harada, angiographie à la fluroscéine.

utilisable. On ne pourra à ce stade tenir compte que des associations typiques et fréquentes. Dans certains cas, lorsque l'évolution est prolongée ou sévère, ou lorsqu'il y a chronification ou récidive, un consilium dans un centre spécialisé pourra s'avérer indispensable pour approfondir le diagnostic. Dans les uvéites antérieures simples, rarement récidivantes, et en l'absence d'indices suggérant une maladie systémique, on peut éventuellement renoncer à un tel screening.

a) Premier épisode d'uvéite
- radiographie du thorax
- formule sanguine simple
- enzyme de conversion de l'angiotensine
- HLA-B27 en cas d'évolution sévère d'une uvéite antérieure
- sérologies: syphilis (lues), borréliose
- chez les enfants: ANA, HLA-B27

b) Uvéite antérieure: fréquentes récidives; évolutions graves; maladie bilatérale simultanée
- formule sanguine avec différentiation leucocytaire, VS, CRP
- HLA-B27 (surtout en cas d'inflammation fibrineuse)
- radiographie du thorax: sarcoïdose, lésions post-spécifiques?
- ANA
- sérologies de la syphilis (lues) et de la borréliose

c) Uvéite intermédiaire
- formule sanguine avec différentiation leucocytaire, VS, CRP
- ANA
- sérologies de la syphilis (lues) et de la borréliose

– radiographie du thorax (cf. ci-dessus)
– test à la tuberculine/test Quantiferon (surtout dans l'optique d'une éventuelle immunosuppression à venir)
– éventuellement IRM en cas de suspicion de SEP

d) Uvéite postérieure
– formule sanguine avec différentiation leucocytaire, VS, CRP
– ANA
– sérologie de la syphilis (lues) et de la borréliose
– radiographie du thorax (cf. ci-dessus)
– éventuellement sérologie de toxocara chez les enfants
– test à la tuberculine/test Quantiferon (cf. ci-dessus)
– la recherche de HLA-B51 peut apporter un argument en faveur d'une maladie de Behçet
– HLA-A 29 dans les tableaux de rétinopathie de type Birdshot
→ de plus, en cas de rétinite
  – CMV, HSV, VZV (sérologies la plupart du temps inutiles en raison de la fréquence des contaminations); les ponctions de la chambre antérieure/du vitré et les PCR pour la recherche de virus herpès peuvent être utiles dans ces cas
  – sérologie de toxoplasmose en cas de suspicion clinique
  – éventuellement, PCR de toxoplasmose en plus, chez les patients immunosupprimés ou les personnes âgées, en raison d'évolutions souvent atypiques
  – en cas de résistance au traitement: ponction du vitré
→ de plus, en cas de papillite
  – sérologie de toxoplasmose
  – bartonelles
→ en plus, en cas de vasculite rétinienne
  – la recherche de HLA-B51 peut apporter un argument en faveur d'une maladie de Behçet
  – anticorps anti-cardiolipine

e) Uvéite avec sclérite
– formule sanguine avec différentiation leucocytaire, VS, CRP
– ANA, ANCA, facteur rhumatoïde
– radiographie du thorax
– (éventuellement sérologie de la syphilis (lues) et de la borréliose)
– test à la tuberculine/test Quantiferon (cf. ci-dessus)
– éventuellement examen immunohistochimique du matériel de biopsie de la conjonctive pour exclure une vasculite

Il va sans dire qu'il faut, dans certains cas, s'écarter de cette stratégie et agir en fonction de l'évolution observée chez chaque patient. Dans les formes à évolution compliquée, il faudra souvent recourir à des investigations complémentaires; mesures plus invasives par un ophtalmologue dans un centre spécialisé (ponctions, biopsies) ou collaboration multidisciplinaire avec des rhumatologues, des infectiologues et des pneumologues. Un diagnostic juste et une classification correcte d'une uvéite permettent l'optimisation du traitement. Il existe des formes d'uvéites ne nécessitant pas forcément un traitement, et d'autres où une intervention thérapeutique rapide est indispensable pour sauvegarder la vision. Il est extrêmement important de distinguer entre les uvéites infectieuses et non infectieuses (par ex. traitement causal d'une uvéite dans le cadre d'une lues). Il est également nécessaire, pour le choix thérapeutique, de savoir s'il s'agit d'une atteinte oculaire primaire ou si l'on est en présence d'une maladie de base systémique. Certaines maladies concomitantes typiques peuvent ainsi être traitées précocement (par ex. maladie de Bechterew en cas d'uvéite antérieure aiguë chez un sujet HLA-B27 positif). Malgré tous les efforts réalisés pour l'établissement d'un diagnostic différentiel et la prise en considération des distributions épidémiologiques spécifiques, l'étiologie des inflammations intraoculaires reste souvent obscure. C'est précisément pourquoi il est important d'exclure les causes et associations typiques connues et d'identifier les cas idiopathiques, dans lesquels les stratégies thérapeutiques actuelles se limitent le plus souvent à tenter de juguler l'inflammation à l'aide soit de corticoïdes, soit de cytokines modernes.

Correspondance:
Dr Veit Sturm
Universitätsspital Zürich
Augenklinik
Frauenklinik 24
CH-8091 Zürich
veit.sturm@usz.ch

Références

1 Darrell RW, Wagner HP, Kurland LT. Epidemiology of uveitis. Arch Ophthalmol. 1962;68:502–15.
2 Tran VT, Auer C, Guex-Crosier Y, et al. Epidemiology of uveitis in Switzerland. Ocul Immunol Inflamm. 1994;2:169–76.
3 Gritz DC, Wong IG. Incidence and prevalence of uveitis in Northern California: the Northern California Epidemiology of Uveitis Study. Ophthalmology. 2004;111:491–500.
4 Wakefield D, Chang, JH. Epidemiology of Uveitis. International Ophthalmology Clinics. 2005;45(2):1–13.
5 Rothova A, Suttorp-van Schulten MS, Frits Treffers W, et al. Causes and frequency of blindness in patients with intraocular inflammatory disease. Br J Ophthalmol. 1996;80:332–6.
6 Bloch-Michel E, Nussenblatt RB. International Uveitis Study Group recommendations fort the evaluation of intraocular inflammatory disease. Am J Ophthalmol. 1987;103:234–5.
7 Zierhut M. Uveitis. Differentialdiagnose und Therapie.Band 1 und 2. Kohlhammer, Stuttgart 2002.
8 Cunningham ET Jr. Uveitis in Children. Ocul Immunol Inflamm. 2000;8:251–61.
9 de Boer J, Wulffraat N, Rothova A. Visual loss in Uveitis of Childhood. Br J Ophthalmol. 2003;87:879–84.
10 Chang JH, Wakefield D. Uveitis: a global perspective. Ocul Immunol Inflamm. 2002;10:263–79.
11 McCannel CA, Holland GN, Helm CJ, et al. Causes of uveitis in the general practice of ophthalmology. UCLA Community-Based Uveitis Study Group. Am J Ophthalmol. 1996;121:35–46.
12 Ohno S, Ohguchi M, Hirose S, et al. Close association of HLA-Bw51 with Behcet's disease. Arch Opthalmol. 1982;100:1455–8.