

# Rectorragies du quatrième âge: une étiologie dissimulée mais (radio-)transparente

Graziano Ruggieri, Brenno Balestra



Reperto di Medicina Interna, Ospedale della Beata Vergine, 6850 Mendrisio (CH)

## Summary

### Rectal bleeding in the very old: a concealed but (radio-)transparent aetiology

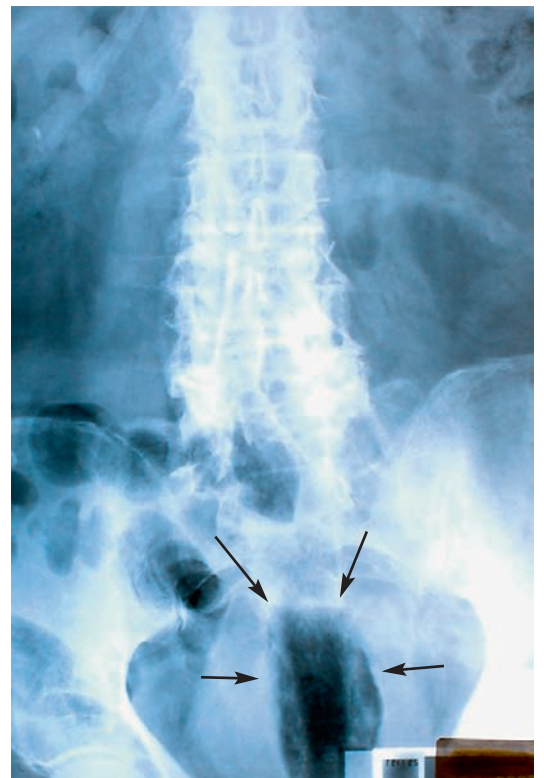
*An 84-year-old male patient was admitted to our emergency unit with rectal bleeding. A foreign body was found and removed by sigmoidoscopy. Dementia was ruled out and autoeroticism was postulated. Foreign bodies should be suspected in even elderly patients with obscure anal pain or haematochezia.*

## Présentation du cas

Un patient âgé de 84 ans, gardant une complète autonomie à domicile où il vit avec l'épouse, nous est adressé en urgence suite à une rectorragie. Les antécédents médicaux mettent en évidence un diabète de type 2, une artériopathie périphérique, une cardiopathie ischémique et une encéphalopathie vasculaire. Depuis longtemps, le patient prend un traitement anticoagulant oral. A l'arrivée aux urgences, ses paramètres cardio-circulatoires sont normaux. Le INR est 2,95, l'hémoglobine à 101 g/l; les thrombocytes sont dans la norme ainsi que les autres valeurs de laboratoire de routine. A l'examen clinique: patient sans fièvre, abdomen souple, sans douleurs et sans défense. A l'examen proctologique, on objective une importante laxité sphinctérienne sans prolapsus. Le toucher rectal décèle un volumineux corps étranger à la surface rude. Un cliché de l'abdomen est effectué (fig. 1 ): mise à part une coprostase, on est frappé par une image radiotransparente aux contours réguliers, localisée au niveau rectal. A l'aide d'une pince aux pointes émoussées (McGill), sans nécessité de sédation et sous anoscopie, on parvient aisément à extraire un bouchon de bonbonne par voie transanale (fig. 2 ). Par la suite, le patient déclare que, inquiet par l'hémorragie, il avait pensé efficace de s'introduire le bouchon ayant pour but de la juguler! Une colonoscopie n'a montré que des érosions muqueuses banales au niveau de la paroi antérieure du bas rectum, siège du «corps incriminé» et vraisemblablement seule cause des lésions muqueuses. Ayant exclu chez notre sujet une démence (Mini Mental State Examination 28/30) nous en avons conclu un comportement sexuel atypique (autoérotisme); nous n'avons pas par contre effectué de tests neuropsychologiques complémentaires.

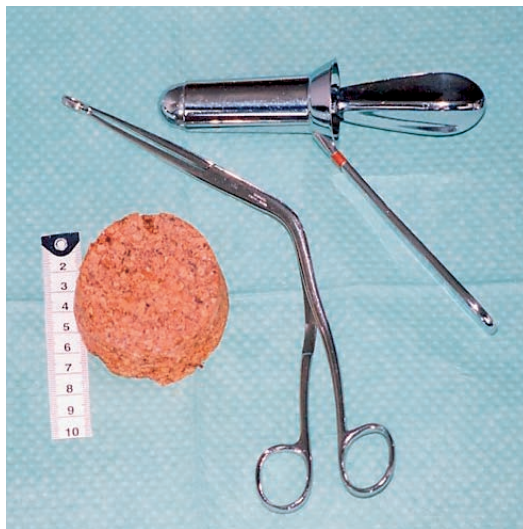## Commentaire

On estime que chez la population adulte à risque, l'incidence du saignement gastro-intestinal inférieur (SGI) est 20–30 par 100000 sujets, ce qui est clairement corrélé avec le vieillissement. Chez beaucoup de patients, un SGI est corrélé avec des pathologies spécifiques et peut être un signe d'alerte d'une maladie chronique. Le problème clinique posé par un SGI est l'identification de la source de saignement, qui d'ailleurs s'arrête spontanément dans 80% des cas. Les diverticules du côlon et les lésions angiodysplasiques sont les étiologies les plus fréquentes (60–70%). Les saignements causés par les hémorroïdes et par les tumeurs sont plus rares. Les patients âgés souffrant d'une cardiopathie ischémique ou d'une artériopathie périphérique peuvent aussi présenter une colite ischémique. [1, 2]. Enfin, une autre



**Figure 1**  
Cliché radiologique de l'abdomen à vide en position debout.

Image radiotransparente avec les bords bien délimités (flèches) au niveau du rectum (attribuée par la suite à la présence du bouchon en liège en position verticale).



**Figure 2**  
Bouchon de bonbonne d'environ 7×7×4 cm après extraction par rectoscopie avec pince aux pointes émoussées (McGill).

cause à considérer est l'introduction d'un corps étranger dans l'anus. Chez un petit collectif de 30 patients âgés de 17-72 ans, examiné suite à SGI dans un service d'urgence, un sujet sur trois seulement a admis l'introduction anale volontaire d'un corps étranger: les deux tiers restants se sont seulement plaints de douleurs anales. Le corps étranger est détecté dans 45% des cas à l'aide de l'exploration rectale seule, par cliché standard pour 45% et suite à un transit baryté pour les 10% restants [2].

Un corps étranger est introduit dans l'anus à la suite de: 1) instrumentation à but diagnostique ou thérapeutique 2) traitements à auto-administration 3) agression 4) autoérotisme. Dans ce der-

nier cas, les facteurs de suspicion clinique qu'il faudrait retenir sont un comportement sexuel atypique du sujet, une laxité sphinctérienne ainsi que des proctalgies et des rectorragies. La stimulation sexuelle est, dans à peu près 80% des cas, la cause la plus fréquente d'un corps étranger glissé accidentellement dans le rectum [3, 4]. Les résultats d'une enquête menée aux Etats Unis pendant les années 70, à savoir les conduites sexuelles parmi un échantillon de 4246 hommes et femmes hétérosexuels âgés de plus de 50 ans ont montré que 16% des hommes et femmes hétérosexuelles font recours à une stimulation anale pendant l'acte sexuel. Parmi ceux-ci, 86% des hommes et 67% des femmes déclarent avoir éprouvé du plaisir [5]. Sur le plan gériatrique clinique, comme dans notre cas, il nous semble utile de rappeler qu'on doit faire un diagnostic différentiel avec des troubles du comportement sexuel lié à la démence sénile. Une étude a démontré que ce genre de trouble est observé chez tous les stades des démences, plus fréquemment parmi les sujets encore vivants à domicile et affectés par une forme de démence vasculaire [6]. La démence fronto-temporale aussi peut débiter par un sous-type désinhibé, avec des troubles des conduites sociales et du comportement sexuel. A ce niveau, l'expression clinique classique reste le complexe de Kluver-Bucy. Décrit en premier chez le singe, il peut associer des conduites d'hypersexualité, un comportement d'hyperoralité, ainsi qu'une agnosie visuelle [7]. Pour conclure, il ne faut jamais oublier de considérer – en cas de rectorragies et/ou de douleurs anales d'origine inconnue – l'introduction d'un corps étranger dans l'anus, le plus souvent suite à des situations d'autoérotisme, ceci même dans le quatrième âge.

#### Références

- 1 Lonstreath GF. Epidemiology and outcome of patients hospitalized with acute lower intestinal hemorrhage: a population-based study. *Am J Gastroenterol.* 1997;92:419-24.
- 2 Ooi BS, Ho YH, Eu KW, Nyam D, Leong A, Seow-Choen F. Management of anorectal foreign bodies: a cause of obscure anal pain. *Aust and New Zealand Journal of Surgery.* 1998; 68(12):852-5.
- 3 Cohen JS, Sackier JM. Management of colorectal foreign bodies. *J R Coll Surg Edimb.* 1996;41(5):312-5.
- 4 Lowicki EM. Accidental Introduction of giant foreign body into the rectum: case Report. *Annals of Surgery.* 1966;395-8.
- 5 Edward Brecher. Anal stimulation in: *Love, Sex and Aging: a consumer union report.* p. 363-4.
- 6 Alagiakrishnan K, Lim D, Brahim A, Wong A, et al. Sexually inappropriate behaviour in demented elderly people. *Postgrad Med J.* 2005;81(957):463-6.
- 7 Annoni JM, Gramigna S, Bogousslavsky J. Troubles du comportement d'origine neurologique. *Schweiz Arch Neurol Psychiatr.* 2002;153(8):354-60.

Correspondance:  
Dr Brenno Balestra  
Primario di Medicina Interna  
Ospedale della Beata Vergine  
CH-6850 Mendrisio  
[brenno.balestra@eoc.ch](mailto:brenno.balestra@eoc.ch)