

Iatrogene Angriffe auf die Niere

Vier Fallbeispiele

Isabel Gröschl^a, Michael Mayr^b, Jürg Schifferli^a

Universitätsklinik Basel

^a Innere Medizin B, ^b Klinik für Transplantationsimmunologie und Nephrologie

Summary

Iatrogenic renal damage. Report of four cases

The incidence of acute renal failure (ARF) is estimated to be approximately 1:5000 annually and is usually prerenal or due to acute tubular necrosis. ARF seems relatively quickly and easily diagnosable on the basis of its definition, with a fall in the glomerular filtration rate (GFR). However, markedly more difficult to recognise and assess are potentially nephrotoxic factors (drugs), ischaemic damage (cholesterol emboli) and haemodynamic disturbances (intravascular volume metabolism, drugs). The aim of the present study is to focus attention on “physician activity”. From the start of therapy creatinine clearance should – despite an apparently normal creatinine value – be regularly calculated, in order to estimate renal function as precisely as possible before therapy is instituted. Age and weight should also be taken into consideration in setting the drug dose. Relative drug overdosage in obese patients is probably no rarity. Here, however, relevant pharmacokinetic data are nearly always lacking. In addition to dose adjustment, the form and rate of administration of a drug may have an influence on potential renal damage. Also to be considered is the influence that may be exercised on the planned therapy by underlying and coexisting diseases and potentially nephrotoxic accompanying medications. Although the above parameters appear to be well known, they should nevertheless be examined afresh for every patient if drug-related ARF is to be avoided to the maximum.

Einleitung

Das akute Nierenversagen (ANV) ist definiert als die abrupte und mehr oder weniger langanhaltende Abnahme der glomerulären Filtrationsrate (GFR), einhergehend mit einem Anstieg des Harnstoffs und des Kreatinins im Serum. Bewährt hat sich die Einteilung des ANV in eine prärenale, eine renale und eine postrenale Ursache, wobei die beiden ersten Formen am häufigsten auftreten [1, 2].

Ein prärenales ANV ist entweder die Folge einer echten Volumendepletion (z.B. Diarrhoe, Blutung, Erbrechen) oder einer effektiven Volumendepletion aufgrund einer Herzinsuffizienz oder einer Leberzirrhose. Wichtige medikamentöse Auslöser eines hämodynamisch bedingten ANV sind nichtsteroidale Antirheumatika (NSAR) und ACE-Hemmer bzw. Angiotensin-II-Rezeptorantagonisten.


Dem renalen ANV liegt eine strukturelle Schädigung des Nephrons zugrunde. Die häufigste Ursache ist hierbei die akute Tubulusnekrose, die ischämisch oder toxisch bedingt sein kann. Medikamentös-allergisch induzierte Nephropathien spielen eine weitere wichtige Rolle in der Genese des renalen ANV.

Im folgenden werden vier Fallbeispiele vorgestellt, die zeigen, wie leicht es zu einem iatrogen bedingten Nierenversagen kommen kann. Es werden Faktoren diskutiert, die beachtet werden müssen, um das Risiko eines ANV zu vermindern. Dazu gehört die Berücksichtigung der Grundkrankheit, der Komorbiditäten und der Begleitmedikamente, weiter die Abklärung der Nierenfunktion sowie Informationen über die Applikationsart und -geschwindigkeit eines Medikamentes und dessen potentielle Nephrotoxizität in Abhängigkeit von vorhandenen Risikofaktoren.

Fallbeispiel 1

Eine 67jährige Frau stellte sich im Mai 2005 mit einem Lokalrezidiv eines rechtsseitigen Mammakarzinoms (Erstdiagnose 1997, Status nach Ablatio mammae rechts) vor. Im Restaging fanden sich neben einer lymphogenen Metastasierung Hinweise auf ossäre Metastasen im Rippenbereich rechtsdorsal. Weiterhin bekannt war eine chronische Niereninsuffizienz bei arterieller Hypertonie.

Bei zytochemisch positivem Nachweis von HER-2 (human epidermal growth factor receptor 2) wurde im September 2005 eine Behandlung mit Trastuzumab (Herceptin[®], monoklonaler Antikörper gegen die extrazelluläre Domäne des HER-2) sowie eine monatliche Bisphosphonattherapie mit Zoledronsäure (Zometa[®]) eingeleitet.

Im Januar 2006 klagte die Patientin über eine progrediente Verschlechterung des Allgemeinzustandes mit Müdigkeit, Schwäche und Inappetenz. Die Blutentnahme vor der geplanten Trastuzumab- und Zoledronsäureinfusion am 17. Februar 2006 zeigte überraschend einen Kreatininspiegel von 1452 µmol/L (Vorwerte: 137 µmol/L am 23. Dezember 2005 und 173 µmol/L am 23. Januar 2006). Eine postrenale Ursache des ANV sowie eine Nierenarterienstenose konnten (duplex-)sonographisch ausgeschlossen werden. Die Urinproteinindifferenzierung wies ein tubuläres Proteinmuster auf. Die durchgeführte Nierenbiopsie zeigte das Bild einer akuten interstitiellen Nephritis mit Tubulusepithelschaden unter Beteiligung von Lymphozyten, Histiozyten, Plasmazellen und eosinophilen Leukozyten (Abb. 1 .

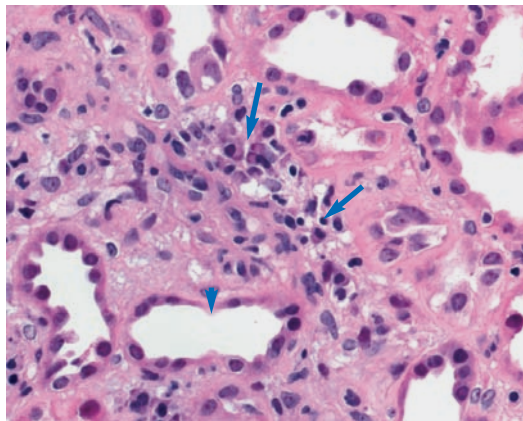


Abbildung 1

Akute interstitielle, nichtdestruktive Nephritis unter Beteiligung von Lymphozyten, Histiocyten, Plasmazellen und eosinophilen Leukozyten (Pfeile) sowie mit Tubulusepithelschaden (Pfeilkopf).

Die Nierenfunktion hat sich nicht erholt, die Patientin ist seit der Diagnosestellung auf eine chronische Hämodialyse angewiesen.

Diskussion

Viele Medikamente können ein ANV verursachen. Bekannt ist das Auftreten einer interstitiellen Nephritis unter Antibiotika und NSAR. Es gibt aber auch Medikamente, deren nierenschädigende Wirkung weniger bekannt ist oder unterschätzt wird. Im Fallbeispiel 1 kam es unter der Therapie mit Zoledronsäure zu einer akuten Verschlechterung einer vorbestehenden Niereninsuffizienz. Nierenfunktionsstörungen bis hin zu einem ANV sind unter Einnahme von Zoledronat gut dokumentiert [3, 4].

Nach der Empfehlung des «Arzneimittel-Kompendiums der Schweiz[®]» sollte eine Therapie mit Zoledronsäure bei Patienten mit einer schweren Niereninsuffizienz (Kreatinin-clearance <30 ml/min) nicht durchgeführt werden. Bei leichter bis mittelschwerer Nierenfunktionsstörung (Kreatinin-clearance 30–60 ml/min) wird eine Dosisanpassung unter engmaschiger Kreatininkontrolle empfohlen. Die Behandlung sollte unterbrochen werden, wenn sich die Nierenfunktion verschlechtert (Kreatininanstieg um 40–80 µmol/L).

Somit ist es essentiell, vor Therapiebeginn das Ausmass der Niereninsuffizienz zu kennen. Einen ersten wichtigen Anhaltspunkt hierfür liefert das Kreatinin. Zu beachten ist, dass das Kreatinin von der Muskelmasse abhängig ist. Deshalb kann ein tiefer Kreatininspiegel bei wenig Muskelmasse eine zu gute Nierenfunktion vorspiegeln. Dies kann vor allem auf ältere und/oder kranke Menschen zutreffen. Aus diesem Grund sollte vor einer medikamentösen Therapie die Kreatinin-clearance mit einer der gängigen Formeln abgeschätzt werden, in welche die wichtigsten Einflussgrössen in bezug auf


unsere Muskelmasse eingehen (Alter, Gewicht, Geschlecht). Bewährt hat sich dabei die Schätzung der Kreatinin-clearance nach Cockcroft und Gault [5]:

$$\text{Kreatinin-clearance} \left[\frac{\text{ml}}{\text{min}} \right] = \frac{(140 - \text{Alter}) \times \text{Körpergewicht} [\text{kg}] \times 1,03 \text{ [für Frauen] bzw. } 1,23 \text{ [für Männer]}}{\text{Serumkreatinin} [\mu\text{mol/L}]}$$

Neben der Dosisanpassung an die Nierenfunktion spielt bei Bisphosphonaten auch die Infusionsgeschwindigkeit eine wichtige Rolle. Gemäss dem «Arzneimittel-Kompendium der Schweiz[®]» sollte bei Zoledronsäure die Infusionsgeschwindigkeit mindestens 15 Minuten betragen, bei einem Zeitraum von weniger als 15 Minuten erhöht sich das Risiko eines Kreatininanstiegs um das Zweifache.

Fallbeispiel 2

Eine 85jährige Frau wurde wegen Petechien und Suffusionen sowie enoral aphthösen Blutungen mit Verdacht auf eine idiopathische Thrombozytopenie (ITP) hospitalisiert (Thrombozyten bei Eintritt: $2 \times 10^9/\text{L}$). Weiter litt die Patientin an einer bekannten Herzinsuffizienz mit Vorhofflimmern bei valvulärer und koronarer Kardiopathie sowie an einer Adipositas (BMI 35 kg/m²). Beim Eintritt wurden Acetylsalicylsäure und Spironolacton pausiert und Torasemid auf Furosemid umgestellt (weitere Medikamente: Metoprolol, Ramipril, Nitroglycerin transdermal).

Die ITP wurde mit Prednison, 100 mg/d, und intravenösen Immunglobulinen (IVIg, Redimune[®], 0,5 mg/kg/d über vier Tage, total 168 g) behandelt. Das Kreatinin beim Eintritt betrug 76 µmol/L. Während der Gabe von IVIg kam es zu einem Gewichtsanstieg von 4 kg mit progredienter Dyspnoe. Einen Tag nach dem Ende der IVIg-Therapie musste die Patientin bei anurischem Nierenversagen (Kreatinin 315 µmol/L) mit akuter Linksherzinsuffizienz und metabolischer Azidose akut hämodialysiert werden. Die Nierenfunktion erholte sich rasch, das Kreatinin betrug am achten Tag nach dem Ende der IVIg-Therapie 90 µmol/L. Eine postrenale Ursache des ANV wurde sonographisch ausgeschlossen. In der Nierenbiopsie fand sich das Bild einer schweren osmotischen Nephrose mit massiver Vakuolisierung des Tubulusepithels (Abb. 2 ).

Diskussion

Der Fall zeigt ein ANV unter Therapie mit IVIg, hier Redimune[®]. Es ist bekannt, dass eine Therapie mit IVIg zur Nierenfunktionsstörung bis hin zum ANV führen kann. Die Ursache der Nierenfunktionsverschlechterung liegt nicht an den Immunglobulinen selbst, sondern an deren

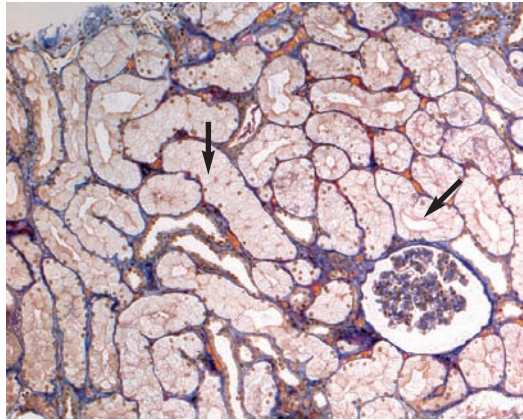


Abbildung 2

Nierenbiopsie: osmotische Nephrose mit Schwellung der Tubulusepithelien (Pfeile).

Trägersubstanz. Durch die Trägersubstanz Saccharose kommt es zur Schädigung des proximalen Tubulus. Saccharose wird im proximalen Tubulus rückresorbiert und in den Lysosomen aufgenommen. Dies führt aufgrund des sehr langsamen Abbaus bei fehlenden Disaccharidasen im Tubulusepithel zu einer zellulären Schädigung, die sich histologisch als Epithelschwellung präsentiert und mit einer Obstruktion des Tubuluslumens einhergehen kann [6]. Das Risiko und das Ausmass einer Schädigung ist von der Dosis und der Infusionsgeschwindigkeit abhängig [7, 8].

Im «Arzneimittel-Kompendium der Schweiz»[®] werden als Risikofaktoren einer Therapie mit Redimune[®] eine vorbestehende Niereninsuffizienz, Diabetes mellitus, eine Hypovolämie, ein Alter von >65 Jahren, eine Adipositas sowie nephrotoxische Begleitmedikamente angegeben. Die Adipositas hat bei der Medikamentenverabreichung eine besondere Bedeutung. Daten für die Dosierung von Medikamenten stammen in der Regel von normalgewichtigen Menschen, während Daten zur Pharmakokinetik bei adipösen Patienten weitgehend fehlen. So ist bei den Immunglobulinen bei adipösen Patienten mit einer höheren Immunglobulinplasmakonzentration als bei Normalgewichtigen zu rechnen, da sich die Immunglobuline in fetthaltigem Gewebe nicht relevant verteilen. Eine relative Überdosierung bei Adipositas dürfte deshalb nicht selten sein. Dies mit der Folge, dass auch ein grosserer Anteil der Trägersubstanz Saccharose verabreicht wird und die Tubulusepithelien schädigen kann.

Neben dem Risiko einer potentiell falschen Medikamentendosierung kann die Adipositas auch zu einer Überschätzung der Nierenfunktion führen. In unserem Fall war die Patientin 85 Jahre alt und deutlich adipös. Somit lag trotz eines scheinbar tiefen Serumkreatinins von 76 $\mu\text{mol/L}$ eine bereits leicht eingeschränkte Niereninsuffizienz vor (GFR 66,7 ml/min/1,73 m²).



Inwieweit Schleifendiuretika ein durch IVIG verursachtes ANV unabhängig von einem ungünstigen volumendepletierenden Effekt begünstigen, ist derzeit unklar. Eine Volumendepletion sollte sicherlich korrigiert werden, da diese aufgrund der gesteigerten tubulären Rückresorption auch die Aufnahme toxischer Substanzen, in diesem Fall Saccharose, zu fördern scheinen.

Gemäss einer Richtlinie der Arzneimittelkommission des Universitätsspital Basels, die für die Anwendung von saccharosehaltigen IVIG erstellt wurde, sollte beim Vorliegen eines der erwähnten Risikofaktoren ein saccharosefreies Präparat verwendet werden (z.B. Redimune NF Liquid[®]).

Fallbeispiel 3

Eine 66jährige Frau mit den kardiovaskulären Risikofaktoren einer arteriellen Hypertonie, einer Hypercholesterinämie und einem Nikotinabusus trat zur präoperativen Abklärung einer geplanten Thrombendarteriektomie einer rechtsseitigen Karotisstenose ein. Weiter litt die Patientin an einer peripheren arteriellen Verschlusskrankheit (PAVK) und einer linksseitigen Subklaviastenose. Die Eintrittsmedikation bestand aus Acetylsalicylsäure, Amlodipin, Nebivolol und Atorvastatin. In der präoperativ elektiv durchgeführten Koronarangiographie fand sich eine koronare Zweiaasterkrankung mit einem Verschluss der proximalen Arteria coronaria dextra (ACD) sowie einer Stenosierung des proximalen Ramus interventricularis anterior (RIVA) von 50 bis 75%, die keiner Intervention bedurfte.

Trotz gleichentags aufgetretener Nausea und Diarrhoe wurde die Patientin am nächsten Tag nach Hause entlassen. In den folgenden Tagen bemerkte sie eine livide, schmerzhaft verfärbte der Füsse sowie stecknadelkopfgrosse, bräunliche Flecken am ganzen Körper. Rund 20 Tage nach der durchgeführten Koronarangiographie wurde die Patientin wegen zunehmender Müdigkeit, Leistungsintoleranz und persistierender Fusschmerzen vom Hausarzt mit erhöhten Entzündungs- und Nierenparametern ins Spital eingewiesen.

Beim Eintritt betrug das Serumkreatinin 497 $\mu\text{mol/L}$, das CRP lag bei 56 mg/L, die Leukozytenzahl betrug 10940/ μl und die absolute Eosinophilenzahl 1510/ μl . Klinisch imponierten bläulich-livide Zehen mit kleinen Nekrosen im Sinne eines sogenannten «Blue-toe-Phänomens» (Abb. 3 ). Bezüglich der Niereninsuffizienz konnte eine prä- und postrenale Ursache ausgeschlossen werden. Anhand der Hautbiopsie liess sich mit dem Nachweis von Cholesterinkristallen die Diagnose eines Cholesterinemboliesyndroms stellen (Abb. 4 .

Diskussion

Wichtige Ursachen eines ANV sind Kontrastmittelgaben und Cholesterinembolien. Bei letzteren werden durch intravaskuläre Kathetermanipulationen Atherombestandteile von arteriosklerotisch veränderten Gefässen freigesetzt. Diese embolisieren in die peripheren Gefässe, einschliesslich der intestinalen, renalen und zerebralen Gefässstrombahn, abhängig davon, in welchem Gefässbett die Katheterintervention durchgeführt wurde.


Im Gegensatz zum kontrastmittelinduzierten ANV mit der Manifestation einer Niereninsuffizienz innert weniger Tage werden beim Cholesterinemboliesyndrom die Symptome häufig erst eine bis vier Wochen nach der Intervention bemerkt. Im typischen Fall lässt sich eine Livido reticularis der Haut und/oder ein «Blue-toe-Phänomen» beobachten. Im Labor findet sich nicht selten eine markante Eosinophilie.

Die definitive Sicherung der Diagnose ergibt sich häufig aus der passenden Anamnese und der erwähnten Klinik. Eine Biopsie der Niere oder der Haut kann die Diagnose sichern. (Cave: Hautbiopsien bergen die Gefahr der erschwerten Heilung und können zur Progression der Läsion aufgrund der eingeschränkten Mikrozirkulation führen. Daher sollten Hautbiopsien nur an kleinen Läsionen ohne Nekrosen durchgeführt werden.)

Fallbeispiel 4

Ein 69jähriger Mann wurde wegen zunehmender Anstrengungsdyspnoe, eines allgemeinen Schwächegefühls und Schwindelepisoden zugewiesen. Seit einer Woche war der Patient wegen eines Infekts der oberen Atemwege ambulant mit Ciprofloxacin behandelt worden. Unter dieser Therapie kam es zu einer rezidivierenden wässrigen Diarrhoe.

An Vorerkrankungen waren eine hypertensive Kardiopathie, eine äthyltoxische Leberzirrhose Child-Pugh A, eine Anämie sowie eine Depression bekannt. Die Eintrittsmedikation bestand aus Simvastatin, Bisoprolol, Amlodipin, Vitamin-B-Komplex, Lisinopril/Hydrochlorothiazid und Mir tazapin. Das Serumkreatinin betrug beim Eintritt 569 $\mu\text{mol/L}$. Es wurde die Diagnose eines prärenalen ANV gestellt.

Neben einer Volumensubstitution mittels NaCl (0,9%) wurden die antihypertensiven Medikamente Lisinopril/Hydrochlorothiazid, Amlodipin und Bisoprolol gestoppt. Die Nierenfunktion erholte sich innert weniger Tage (Abb. 5 )

Diskussion

Nicht immer lässt sich ein prärenales mit Sicherheit von einem renalen ANV unterscheiden. Ein prärenales ANV kann je nach Ausmass und Dauer der renalen Minderperfusion in ein ischämisches ANV mit struktureller Tubulusschä-

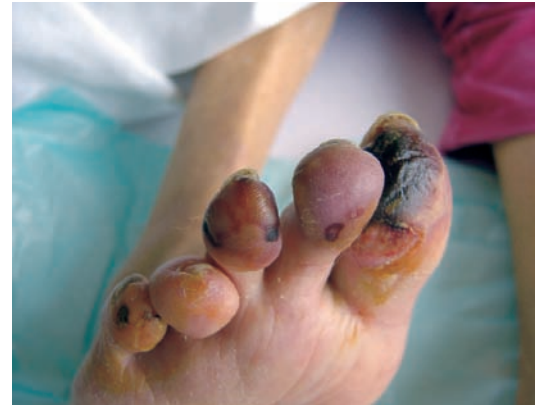

Abbildung 3

Patientin mit Cholesterinembolien im Bereich der Akren («Blue-toe-Phänomen»).

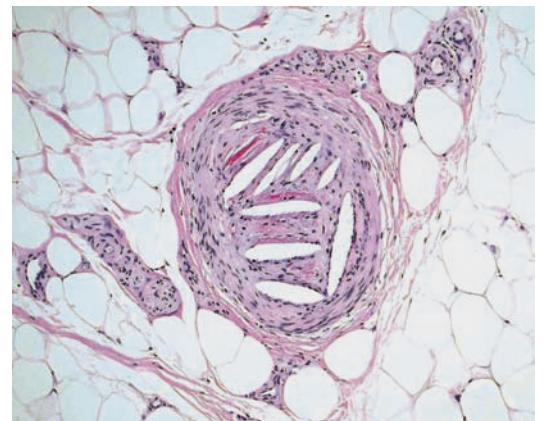




Abbildung 4

Hautbiopsie bei einem Cholesterinemboliesyndrom: Die spaltenförmigen Leerräume waren ursprünglich mit embolisierten Cholesterinkristallen gefüllt. Die Leerräume entstanden durch einen Auswascheffekt während der histologischen Aufarbeitung des Gewebes.

digung (eine sogenannte akute Tubulusnekrose) übergehen. Ein prärenales ANV ist entweder eine Folge einer echten Volumendepletion (z.B. Diarrhoe, Blutung, Erbrechen) oder einer effektiven Volumendepletion aufgrund einer Herzinsuffizienz oder einer Leberzirrhose.

Die renale Perfusion und die glomeruläre Filtration werden während einer milden Hypoperfusion durch kompensatorische Mechanismen aufrechterhalten. Abbildung 6A  zeigt eine funktionierende renale Autoregulation mit Vasodilatation der afferenten Arteriole via Synthese vasodilatatorisch wirksamer Prostaglandine und mit Vaso- konstriktion der efferenten Arteriole via Angiotensin. Bei zunehmender Hypoperfusion bzw. einem Abfall des mittleren arteriellen Blutdrucks auf Werte unter 60 mm Hg kann die Autoregulation ein Absinken der glomerulären Filtration nicht mehr vollständig verhindern. Die Folge ist ein prärenales Nierenversagen mit Retention von Kreatinin und Harnstoff im Serum (Abb. 6B ). Wichtige medikamentöse Auslöser eines hämo-

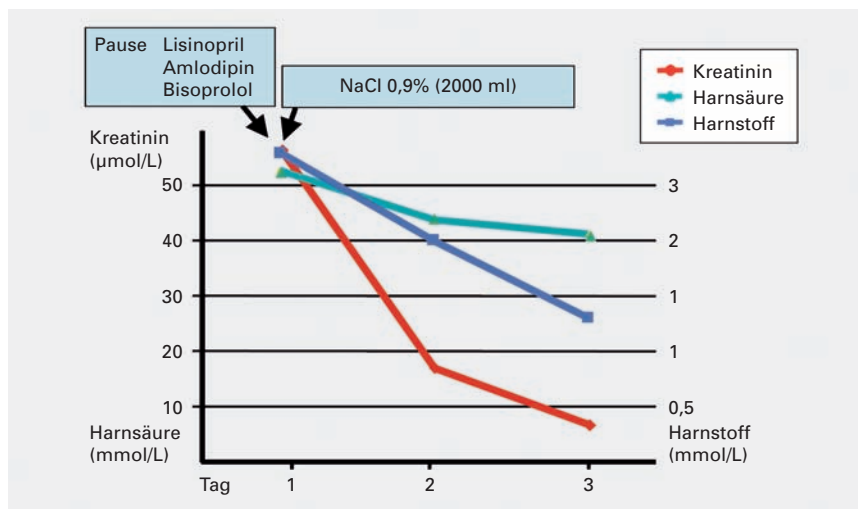


Abbildung 5
Kreatininverlauf bei funktionellem akutem Nierenversagen unter einem ACE-Hemmer bei Hypovolämie.

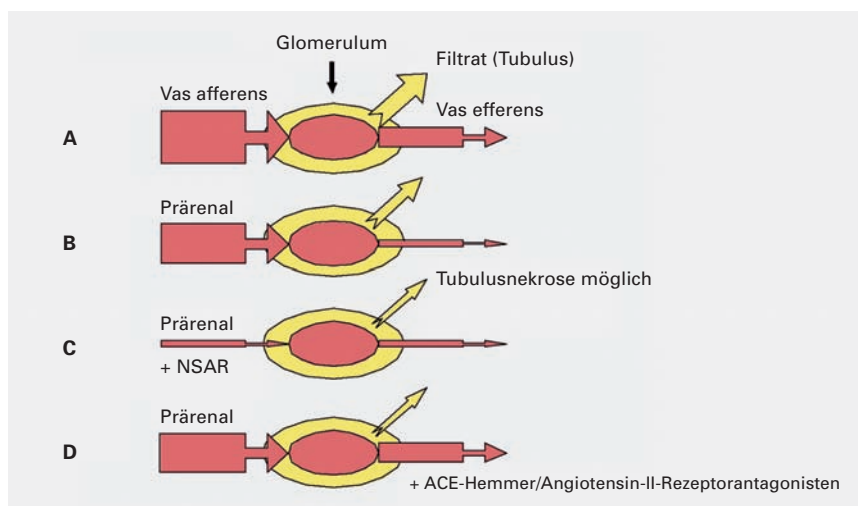


Abbildung 6
A) Normale renale Autoregulation. B) Ungenügende Autoregulation bei schwerer Hypovolämie. C) Häodynamisch bedingtes Nierenversagen bei Hypovolämie und NSAR mit der Gefahr der Tubulusnekrose. D) Häodynamisches Nierenversagen bei Hypovolämie und ACE-Hemmer oder Angiotensin-II-Rezeptorantagonisten.

dynamisch bedingten ANV sind NSAR und ACE-Hemmer bzw. Angiotensin-II-Rezeptorantagonisten. NSAR hemmen die Prostaglandinsynthese, was in der Niere, wie erwähnt, einen überwiegend vasodilatatorischen Effekt hat und zur Senkung des präglomerulären Widerstandes beiträgt. NSAR können somit zur glomerulären Minderperfusion bis hin zur Ischämie mit akuter Tubulusnekrose führen (Abb. 6C).

ACE-Hemmer und/oder Angiotensin-II-Rezeptorantagonisten schränken die durch Angiotensin II vermittelte Vasokonstriktion im Bereich der efferenten Arteriole ein (Abb. 6D) und führen zur Senkung des glomerulären Filtrationsdruckes (bis zu einem gewissen Grad ein durchaus erwünschter therapeutischer Effekt). Bei entsprechender Konstellation (z.B. Koinkidenz von Volumendepletion, Herzinsuffizienz und Nierenarterienstenose) kann diese Störung ein ANV verursachen.

In unserem Fall nahm der Patient ein Kombinationspräparat, bestehend aus einem ACE-Hemmer und einem Diuretikum, ein. Diuretika können gerade bei älteren Patienten die Nierenfunktion gefährden, wenn bereits ein Flüssigkeitsdefizit besteht oder neu hinzukommt (Diarrhoe) und/oder eine bereits eingeschränkte Nierenfunktion vorhanden ist. Der Verlauf mit rascher Erholung der Nierenfunktion bestätigte, dass es sich um ein funktionelles, hämodynamisch bedingtes Nierenversagen handelte.

Wir wollen das beschriebene Phänomen bewusst von anderen funktionellen Nierenversagen abgrenzen und es als «paralytisches» Nierenversagen bezeichnen. Damit soll insbesondere der Unterschied zwischen einem Nierenversagen durch NSAR (mit nur langsamer Erholung der Nierenfunktion aufgrund einer möglichen ischämischen Komponente) und einem Nierenversagen durch ACE-Hemmer (mit rascher Erholung der Nierenfunktion nach Medikamentenpause und Flüssigkeitssubstitution) deutlich gemacht werden. Nicht alles, was unter den Oberbegriff «funktionell» fällt, ist dasselbe!

Korrespondenz:
Dr. med. Isabel Gröschl
Assistenzärztin Innere Medizin B
Universitätsspital
Petersgraben 4
CH-4031 Basel
groeschli@uhbs.ch

Literatur

- 1 Liano F, Pascual J. Madrid Acute Renal Failure Study Group. Epidemiology of acute renal failure: a prospective, multicenter, community-based study. *Kidney Int.* 1996;50:811-8.
- 2 Lameire N, Van Biesen W, Vanholder R. Acute renal failure. *Lancet.* 2005;365:417-30.
- 3 Chang JT, Green L, Beitz J. Renal failure with the use of zoledronic acid. *N Engl J Med.* 2003;349(17):1676-9.
- 4 Markowitz GS, Fine PL, Stack JI, Kunis CL, Radhakrishnan J, Palecki W, et al. Toxic acute tubular necrosis following treatment with zoledronate (Zometa). *Kidney Int.* 2003;64:281-9.
- 5 Cockcroft DW, Gault MH. Prediction of creatinine clearance from serum creatinine. *Nephron.* 1976;16:31-41.
- 6 Hug B, Schifferli JA. Der klinische Einsatz intravenöser Immunglobuline. *Schweiz Med Forum.* 2005;5(4):109-14.
- 7 Stahl M, Schifferli JA. The renal risks of high-dose intravenous immunglobulin treatment. *Nephrol Dial Transplant.* 1998;13:2182-5.
- 8 Schifferli JA, Leski M, Favre H, Imbach P, Nydegger U, Davies K. High-dose IgG treatment and renal function. *Lancet.* 1991;338:54-5.