Junge Frau mit Migräne und ischämischer Kolitis

Ursula Grob[a], Esther Winter[a], Rosemarie Weimann[b]

[a] Medizinische Klinik, Spitalregion Oberaargau SRO, Langenthal, [b] Institut für Pathologie der Universität Bern

Summary

Young woman with migraine and ischaemic colitis

A 31-year-old woman was hospitalised and diagnosed with ischaemic colitis of unexplained origin. Several months later the patient was readmitted to our hospital for zolmitriptan withdrawal therapy with a history of chronic migraine. We suggest a possible connection between triptan overconsumption and colitis. The article discusses the properties and lesser known side effects of triptans.

Fallbeschreibung

Eine 31jährige Frau, bei der wegen Migräne seit vielen Jahren ein Triptanabusus bestand, wurde uns zur stationären Entzugsbehandlung zugewiesen.

In der persönlichen Anamnese war zu erfahren, dass sie schon seit der Pubertät an Migräne litt, die sich mit linksseitigen, pulsierenden, mit Licht- und Lärmempfindlichkeit assoziierten Kopfschmerzen manifestierte. Einzig während der Schwangerschaft vor vier Jahren seien die Attacken vorübergehend abgeklungen, nach der Geburt dann allerdings um so heftiger wieder aufgetreten. Damals hatte ihr der Frauenarzt Zolmitriptan verordnet.

Ein Jahr vor der aktuellen Hospitalisation war wegen chronisch rezidivierender Abdominalschmerzen mit Diarrhoe eine Koloskopie durchgeführt worden. Histologisch hatten sich verdämmerte Krypten, ein zum Teil abgelöstes Oberflächenepithel sowie eine geringe Entzündung mit leichtgradiger Eosinophilie gezeigt (Abb. 1), so dass die überraschende Diagnose einer ischämischen Kolitis gestellt worden war.

Die weiteren Abklärungen waren unergiebig geblieben, insbesondere hatte das Angio-CT des Abdomens keine Hinweise auf eine Vaskulopathie grösserer Gefässe erbracht. Echokardiographisch konnte eine kardiale Emboliequelle ausgeschlossen werden. Anamnestisch hatte es keine Hinweise auf die Einnahme von Appetitzüglern oder Kokain als medikamentösen Ursachen der Kolitis gegeben. Zusätzliche Abklärungen oder eine Therapie waren trotz persistierender Symptome nicht durchgeführt worden; bei fluktuierendem Verlauf schien sich die Patientin damit abgefunden zu haben.

In der persönlichen Anamnese war ferner eine arterielle Hypertonie bekannt, die mit einem Betablocker (Metoprolol, 50 mg/d) behandelt wurde. Daneben nahm die Patientin ein kombiniertes Hormonpräparat zur Antikonzeption ein. In den Monaten vor der aktuellen Hospitalisation hatte sie fast täglich Zolmitriptantabletten in einer Dosis von 2,5 bis 7,5 mg eingenommen, und zwar auch schon zum Zeitpunkt, als die Diagnose der Kolitis gestellt wurde, was sie damals aber verschwiegen hatte.

Der behandelnde Neurologe interpretierte die häufigen Attacken als durch einen Zolmitriptanabusus bedingte Kopfschmerzen und versprach sich vom Entzug eine geringere Anfallshäufigkeit. Er schlug der Patientin eine stationäre Therapie vor.

Neben den häufigen Kopfschmerzen litt die Patientin an persistierenden postprandialen Koliken mit bis zu acht Durchfällen jeweils nach dem Essen und auch nachts sowie an chronischen Refluxbeschwerden.

Bei der Eintrittsuntersuchung präsentierte sich die Patientin in gutem Allgemeinzustand und adipösem Ernährungszustand (BMI 32 kg/m^2), der Blutdruck lag bei 115/70 mm Hg, der Puls betrug 72/min, kardiopulmonal kompensiert. Das Abdomen war weich und ohne palpable Resistenzen oder Druckdolenz, der übrige internistische Status war unauffällig. Die laborchemischen Befunde waren, abgesehen von leicht erhöhten Entzündungsparametern (BSR 21 mm/h, CRP 15 mg/L), ebenfalls unauffällig.

Wegen der Abdominalbeschwerden führten wir eine Gastroskopie durch, die eine Refluxösophagitis zweiten Grades und eine erosive Bulbitis zeigte. Sowohl eine Sprue als auch ein Morbus Whipple konnten histologisch ausgeschlossen werden und kamen damit als Ursache des chronischen Durchfalls nicht in Frage. Der Laktoseintoleranztest fiel negativ aus. Nach dem Absetzen von Zolmitriptan während des Spitalaufenthaltes sistierte

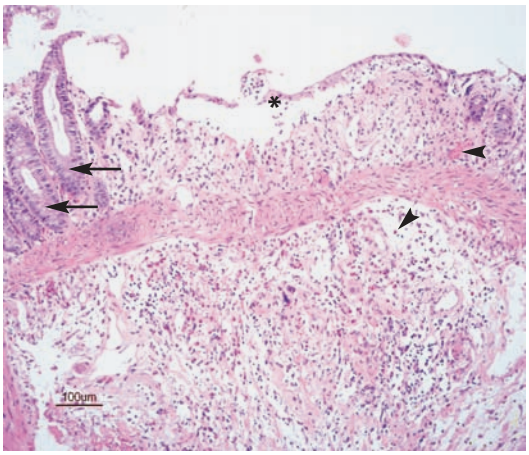

Abbildung 1
Umschriebene Mukosazone mit verdämmernden Krypten (Pfeile), zum Teil abgelöstem Oberflächenepithel (*) und geringer Entzündung mit leichtgradiger Eosinophilie (Pfeilköpfe).

der Durchfall, so dass auf eine erneute Koloskopie verzichtet wurde. Die Blutdruckwerte lagen während der Hospitalisation im Normalbereich.
Die Kopfschmerzen konnten initial mit Metamizol und Paracetamol kupiert werden, am dritten Hospitalisationstag wurden sie für die Patientin jedoch unerträglich, und sie bestand auf der Wiedereinnahme von Zolmitriptan. Der stationäre Entzug musste auf Wunsch der Patientin am vierten Tag abgebrochen werden.
Drei Monate nach dem Klinikaufenthalt gab die Patientin auf eine telefonische Anfrage hin an, den Zolmitriptankonsum auf einmal wöchentlich reduziert zu haben. Der Durchfall trat nun deutlich weniger häufig auf als vor der Hospitalisation.

Diskussion

Triptane sind Serotoninagonisten und verdrängen zunehmend die früher zur Behandlung der Migräne eingesetzten Ergotaminpräparate. Dies beruht vor allem auf den Nachteilen der letzteren, die eine komplexe Pharmakologie und eine schwankende Pharmakokinetik aufweisen. Die Pharmakologie gilt als komplex, weil Ergotamine an verschiedenen Rezeptortypen wirken. Die biologische Verfügbarkeit ist wegen des starken First-Pass-Effekts niedrig und kann schwanken (orale Formen) [1]. Ergotaminhaltige Medikamente können eine potente generalisierte Vasokonstriktion bewirken (Ergotismus); dies kann unter hohen Dosen oder in Kombination mit CYP3A4-Hemmern, die den Ergotaminabbau verlangsamen, zu Gefässverschlüssen, insbesondere der Extremitäten, führen. Als Rarität gelten Verschlüsse der viszeralen, koronaren oder zerebralen Arterien [2]. Bekannt sind ein Wiederauftreten von Kopfschmerzen gegen Ende der pharmakologischen Wirkung und eine erhöhte Anfallfrequenz, auch als «medication overuse headache» bekannt.
Im Gegensatz zu den Ergotaminpräparaten wirken die Triptane antiemetisch und können zu jedem Zeitpunkt der Attacke eingesetzt werden. Sie wirken zudem besser und rascher. Triptane führen bei zu häufigem Gebrauch ebenfalls zu einer paradoxen Erhöhung der Anfallfrequenz. Als Überkonsum wird die Verwendung eines Triptans an mehr als zehn Tagen während eines Monats definiert [2]. Lebensbedrohliche kardiovaskuläre Nebenwirkungen nach dem Triptangebrauch sind beschrieben, ihre Inzidenz ist aber sehr niedrig [3]. Als ischämische Komplikationen wurden Myokardinfarkte, Mesenterialischämien, ischämische Kolitiden sowie Milzinfarkte beschrieben [4]. Weitere unerwünschte Wirkungen sind Parästhesien und Schmerzen im Thorax- und Halsbereich. Alle Triptane haben das Potential zur vorübergehenden Erhöhung des Blutdrucks. Ihre Gabe ist kontraindiziert bei kardiovaskulären Erkrankungen [5].
Unsere Patientin hatte gemäss Schmerzprotokoll bis zu 21 Tabletten Zolmitriptan pro Monat konsumiert. Erst als die Patientin zur stationären Entzugsbehandlung zugewiesen wurde, wurde die Diagnose der bisher ungeklärten ischämischen Kolitis nochmals aufgerollt. Damals wurden in den Biopsaten des Colon transversum Schleimhautveränderungen festgestellt, welche die Kriterien ischämischer Läsionen erfüllten (Abb. 1). Im Wissen um diese Befunde – andere Möglichkeiten waren in der Zwischenzeit ausgeschlossen worden – interpretierten wir die ischämische Kolitis und somit auch die chronische Diarrhoe als mögliche Zolmitriptannebenwirkung. Auch die arterielle Hypertonie beurteilten wir als medikamentös bedingt, immerhin waren die Blutdruckwerte während der Hospitalisation ohne Therapie im Normalbereich.
Das Risiko, ohne vorbestehende Gefässerkrankungen unter Triptanen eine Organischämie zu erleiden, ist gering. In der Literatur wurden mehrere Fälle mit ischämischer Kolitis unter Sumatriptan beschrieben [6]. Auch fanden wir zwei Fallbeschreibungen einer ischämischen Kolitis unter Naratriptan [7, 8]. In einem Fall bestand ebenfalls eine Kombination mit einem oralen Kontrazeptivum. Einerseits können Östrogene und Progesterone selbst Auslöser einer ischämischen Kolitis sein, andererseits vermindert Östrogen die Clearance von Naratriptan, was zu einer höheren Konzentration im Körper führt [8]. Die Wahrscheinlichkeit, dass das Kontrazeptivum durch pharmakodynamische oder -kinetische Interaktionen zur ischämischen Kolitis beigetragen hat, ist sicherlich zu erwägen.
Die Patientin konnte den Konsum des Triptans nach der Hospitalisation reduzieren, und obwohl sie die hormonale Antikonzeption weiter einnahm, trat die Diarrhoe seltener auf. So interpretierten wir die ischämische Kolitis im Rahmen des Zolmitriptanüberkonsums. Wir beschreiben hier erstmals eine ischämische Kolitis, die unter Zolmitriptan entstanden ist.

Korrespondenz:
Dr. med. Ursula Grob
Gemeinschaftspraxis
Bernstrasse 28
CH-3360 Herzogenbuchsee
ursula.grob@hin.ch

Literatur

1 Goadsby PJ, Lipton RB, Ferrari MD. Migraine – current understanding and treatment. N Engl J Med. 2002;346:257–70.
2 Diener HC, Limmroth V. Migränetherapie. Internist. 2005; 46:1087–95.
3 Dodick D, Lipton RB, Martin V, Papademetriou V, Rosamond W, Maassen van den Brink A, et. al., The Triptan Cardiovascular Safety Expert Panel (2004) consensus statement: cardiovascular safety profile of triptans (5-HT agonists) in the acute treatment of migraine. Headache. 2004;44(5):414–25.
4 Aronson JK. Side effects of drugs. Annual 27. Amsterdam: Elsevier Science & Technology; 2004. p. 210.
5 Spanus K. Triptane zur Behandlung von Migräneanfällen, pharma-kritik. 1999;20:12.
6 Knudsen JF, Friedman B, Chen M, Goldwasser JE. Ischemic colitis and sumatriptan use. Arch Intern Med. 1998;158: 1946–8.
7 Schwartz DC, Smith DJ. Colonic ischemia associated with naratriptan use. J Clin Gastroenterol. 2004;38:790–2.
8 Charles JA, Pullicino PM, Stoopack PM, Shroff Y. Ischemic colitis associated with naratriptan and oral contraceptive use. Headache. 2005;45:386–9.