

Das Herz auf dem rechten Fleck

Felix Daester, David Germann

aarReha Schinznach, Fachklinik für Rehabilitation, Rheumatologie, Osteoporose, Schinznach-Bad

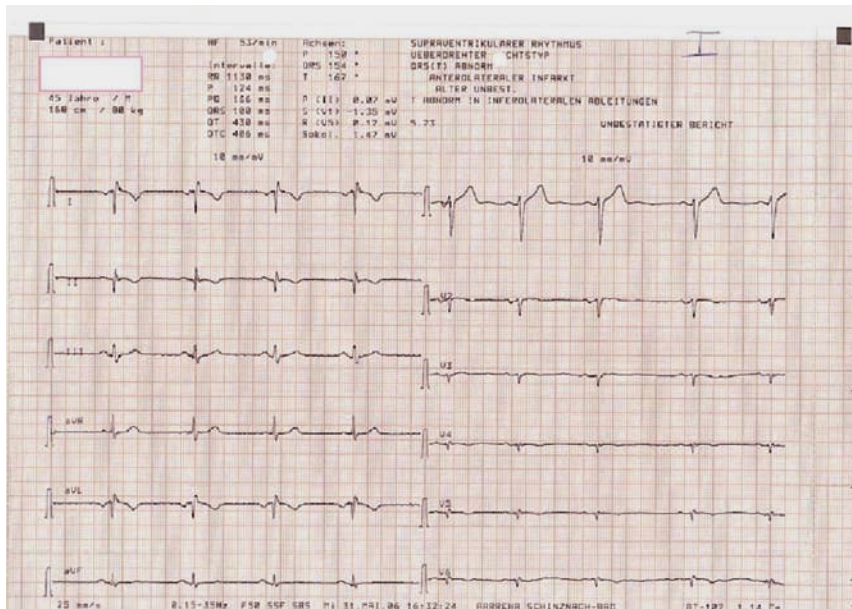


Abbildung 1
Eintritts-EKG.

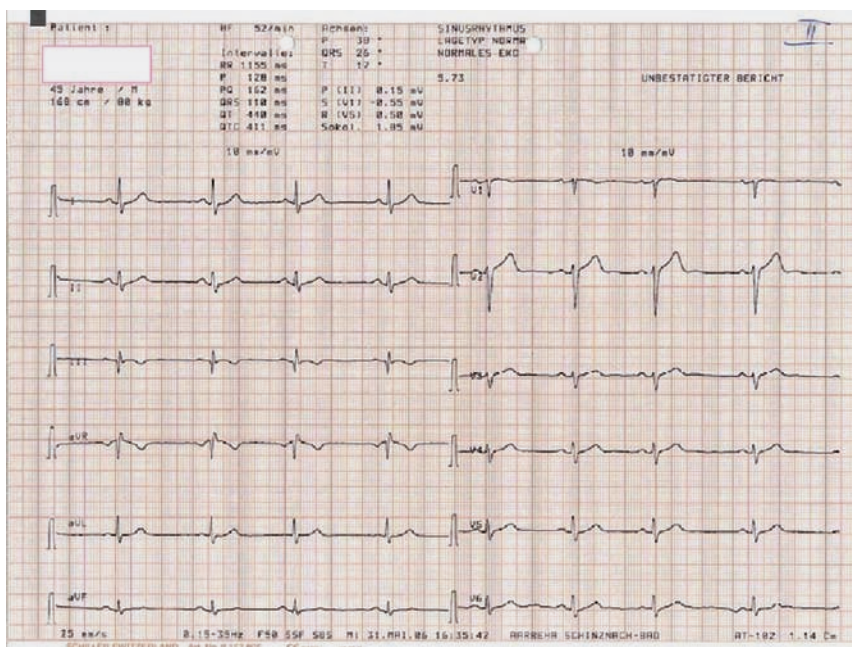


Abbildung 2
EKG nach dem Vertauschen der Elektroden und einer spiegelbildlichen Applikation.

Korrespondenz:
Dr. med. David Germann
Leitender Arzt
aarReha Schinznach
Badstrasse 55
CH-5116 Schinznach-Bad
david.germann@aarreha.ch

Literatur

1 Kalusche D, Csapo G. Konventionelle und intrakardiale Elektrokardiographie. 3. Auflage. Basel: Novartis Pharma GmbH; 1997.

Fallbeschreibung

Ein 45-jähriger Druckereiangestellter mit chronischem, ambulant therapierefraktärem Lumbovertebralsyndrom wurde uns zur Intensivierung der Therapie unter stationären Bedingungen zugewiesen. Abgesehen von den belastungs- und lageabhängigen lumbalen Schmerzen bestand keine Einschränkung der körperlichen Leistungsfähigkeit. Die Systemanamnese war unauffällig. Im Eintritts-EKG zeigte sich der folgende merkwürdige Befund (Abb. 1).

Kommentar

Der Schlüssel zur Diagnose des auffälligen EKGs bei diesem herzgesunden 45-jährigen Mann war der ungewöhnliche Lagetyp im Sinne eines überdrehten Rechtstyps. Effektiv lag eine Dextrokardie vor.

Die Ausschläge in I und aVL waren negativ (Spiegelbild der normalen Ableitungen). Die Ableitungen II, III und aVR erschienen im Vergleich zum Normalfall vertauscht. In den Brustwandableitungen war die Amplitude des QRS-Komplexes sehr klein und nahm nach links hin noch ab.

Bei Patienten mit Dextrokardie *und* komplettem Situs inversus der Abdominalorgane ist die Herzanatomie üblicherweise normal. Im Gegensatz dazu sind bei Patienten mit Dextrokardie *ohne* Situs inversus Malformationen des Herzes die Regel.

Bei unserem Patienten lag die günstigere Variante einer Dextrokardie mit Situs inversus vor. Entsprechend war die Rehabilitation ohne kardiale Limiten möglich.

Der Patient trägt im Hinblick auf allfällige Notfallingriffe einen Situs-inversus-Pass auf sich. Nach dem Vertauschen der EKG-Elektroden und einer spiegelbildlichen Applikation liess sich das folgende – normale – EKG ableiten (Abb. 2 .

2 Kasper DL, Braunwald E, Fauci AS, Hauser S, Longo D, Jameson JL. Harrison's principles of internal medicine. 16th edition. Columbus, OH: McGraw-Hill Professional; 2004.