

# Pulmonal-arterielle Hypertonie und Gewichtsverlust

Jonas Marschall, Caroline Christoffel-Courtin, Christoph Cottier

Medizinische Klinik, Regionalspital Emmental, Burgdorf

## Summary

### Pulmonary hypertension and weight loss

*A 53-year-old patient with weight loss, intermittent diarrhoea and lymphadenopathy was admitted for dyspnoea on exertion. The initial differential diagnosis included malignancy and advanced HIV infection, which were ruled out. Pulmonary hypertension was found during evaluation of the patient's dyspnoea on exertion. Further investigations of the diarrhoea involved gastro-duodenoscopy. Biopsy of the gastrointestinal mucosa revealed PAS-positive macrophages typical of Whipple's disease, and electron microscopy demonstrated Tropheryma whipplei. Antibiotic treatment instituted for Whipple's disease reduced the degree of pulmonary hypertension. We discuss the possible role of Whipple's disease in the aetiology of pulmonary hypertension.*


## Fallschilderung

Ein 53jähriger verwahrloster Mann wurde uns zur Abklärung von Anstrengungsdyspnoe und Beinödemen zugewiesen. Innerhalb des letzten Monats waren ausserdem eine intermittierende wässrige Diarrhoe und ein Gewichtsverlust von 7 kg aufgetreten. Aus der Vorgeschichte ging einzig hervor, dass sieben Jahre zuvor eine Rheumafaktor-negative Polyarthritits diagnostiziert und symptomatisch behandelt worden war. In der Eintrittsuntersuchung fielen beiderseits spärliche pulmonale Rasselgeräusche und ausgeprägte Beinödeme auf. Die Füllung der Halsvenen war normal, der hepatojuguläre Reflux negativ. Axillär und inguinal konnten indolente, verschiebliche Lymphknoten getastet und palpatrisch eine Hepatomegalie festgestellt werden. Aktive arthritische Veränderungen bestanden keine. Der BMI betrug 20,7 kg/m<sup>2</sup>. Im Labor fanden sich eine Eisenmangelanämie (Hb 9,6 g/dl), ein erhöhtes CRP (75 mg/l) und eine erhöhte BSR (50 mm/h) sowie Fibrinogen-Äquivalente von 0,84 µg/ml (Norm <0,50 µg/ml). Das Thoraxröntgen zeigte (bei früherer Asbestexposition und persistierendem Nikotinabusus) Hinweise für ein Lungenemphysem, welches sich im Thorax-CT als zentrilobulär darstellte. Zentrale Lungenembolien konnten im Pulmonalis-Angio-CT ausgeschlossen werden. Lymphadenopathie und Hepatomegalie dagegen liessen sich im Abdomen-CT verifizieren, ohne dass eine Raumforderung oder ein möglicher Infektfokus hätten nachgewiesen werden können. Der Lungenfunktionstest zeigte lediglich eine leichte kombiniert restriktiv-obstruktive Ventilationsbehinderung bei normalem Gasaustausch in Ruhe. In der transthorakalen Echokardiographie fand sich eine mittelschwere pulmonal-arterielle Hyper-

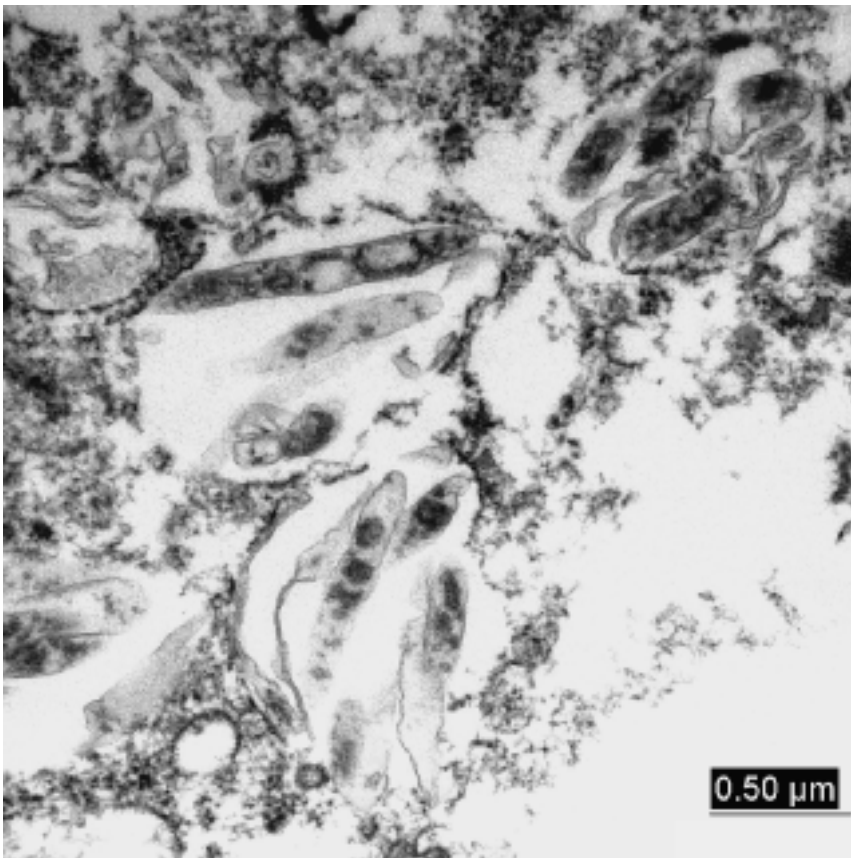
tonie ( $\Delta p$  max. 42 mm Hg über der Trikuspidalklappe, geschätzt aus einer mittelschweren Trikuspidalinsuffizienz, bei rechtsventrikulär normaler systolischer Funktion und Klappenmorphologie. Das Ruhe-EKG zeigte auch retrospektiv keine Hinweise für eine Rechtsherzüberlastung.

Geleitet vom Hauptsymptom Anstrengungsdyspnoe und den Befunden Gewichtsverlust, Lymphadenopathie und Anämie sowie CRP- und BSR-Erhöhung wurde differentialdiagnostisch zunächst an eine maligne Erkrankung gedacht, wobei weder Laboruntersuchungen (Blutbild, PSA) noch die Bildgebung (Thorax- und Abdomen-CT) diesbezüglich Hinweise erbrachten. Auch infektiologische Ätiologien einer konsumierenden Erkrankung wurden nicht gefunden (HIV, Tuberkulose). Einzig Zahnwurzelabszesse stellten eine mögliche Erklärung für die erhöhten Entzündungswerte dar.

So stand im weiteren differentialdiagnostisch die von einer mittelschweren Trikuspidalinsuffizienz begleitete pulmonal-arterielle Hypertonie im Vordergrund. Hinweise für eine floride Trikuspidalklappen-Endokarditis bestanden allerdings sonographisch nicht und wiederholt abgenommene Blutkulturen blieben negativ. Bei erhöhten Fibrinogen-Äquivalenten und peripheren Perfusionsausfällen in der Ventilations-Perfusions-Szintigraphie wurden periphere Lungenembolien als Ursache der Rechtsherzüberlastung vermutet und eine Behandlung mit niedermolekularem Heparin begonnen. Das oben erwähnte, zentrilobuläre Lungenemphysem hätte zwar zum Cor pulmonale beitragen können, war allerdings zu wenig ausgeprägt, um als dessen alleinige Ursache gelten zu können.

Eine obere Panendoskopie sowie eine Koloskopie ergaben makroskopisch blande Befunde und damit keine Erklärung für die Eisenmangelanämie und den intermittierenden Durchfall. Auch Stuhlbakteriologien fielen negativ aus. Überraschend fanden sich in den Biopsien von Duodenum und Kolon Akkumulationen von PAS-positiven Makrophagen. Die Elektronenmikroskopie bestätigte den Verdacht auf *Tropheryma whipplei* (siehe Abbildung 1 ).

Damit war die Diagnose eines Morbus Whipple gestellt, mit der die gastrointestinalen Beschwerden und der Gewichtsverlust erklärt werden konnten. Die wegen Zahnwurzelabszessen initiierte Therapie mit Amoxicillin-Clavulansäure wurde daraufhin auf Trimethoprim-Sulfamethoxazol gewechselt. Darunter zeigte sich im Verlauf eine wesentliche Allgemeinzustandsverbes-



**Abbildung 1**  
Elektronenmikroskopisches Bild mehrerer stäbchenförmiger *Tropheryma whipplei* in der Magendarmschleimhaut (Fotografie freundlicherweise überlassen von Prof. Dr. Th. Schaffner, Institut für Pathologie, Universität Bern).

serung und eine Regredienz der Beschwerden. Die orale Antikoagulation war nicht durchführbar, da die Mehrzahl der INR-Werte unter 1,5 lag. In Verlaufsechokardiographien nach 1 resp. 1½ Jahren konnte eine weitgehende Regredienz – wenn auch keine Normalisierung – der Trikuspidalinsuffizienz sowie des pulmonal-arteriellen Druckes festgestellt werden.

### Kommentar

Unser Fall zeigt, dass auch bei typischer Klinik (Diarrhoe, Gewichtsverlust, Lymphadenopathie, sowie Arthralgien in der Anamnese) die Diagnose des M. Whipple oft verzögert gestellt wird. Gastrointestinale Frühsymptome sind unspezifisch und werden häufig als Reizdarmsyndrom interpretiert. Oft wird bei einer derartigen Symptomatik aber auch – wie in unserem Fall – anfänglich ein Malignom als Erklärung vermutet. Interessanterweise ergeben Gastroskopie und primäre Histologie (ohne die diagnostische PAS-Färbung) in vielen Fällen lediglich eine unspezifische Entzündungsreaktion [1]. Der diagnostische Standard bei klinischem Verdacht auf M. Whipple bleibt der Nachweis von PAS-positiven

Makrophagen in der Dünndarmbiopsie. Elektronenmikroskopie und – in zunehmendem Masse – PCR werden aber auch herangezogen, insbesondere bei extraintestinalen Manifestationen. In einer Studie fanden sich allerdings positive PCR-Resultate in Dünndarmbiopsien resp. Magensaftproben von Patienten, bei denen klinisch kein Verdacht auf M. Whipple bestand, so dass nicht von einer obligaten Pathogenität des Bakteriums ausgegangen werden darf. Bei Abwesenheit von Abdominalschmerzen, einem weiteren klassischen Symptom, und lediglich intermittierendem Durchfall wurde differentialdiagnostisch in unserem Fall erst spät im Verlauf der Hospitalisation an einen M. Whipple gedacht; insbesondere wies auch die Magen-Darm-Schleimhaut endoskopisch keine typischen weisslich-ödematösen Plaques auf.

Extraintestinal zeigt der erst 1992 als eigenes Genus definierte und mit dem Namen *Tropheryma whipplei* bezeichnete, vermutlich ubiquitär vorkommende Erreger einen Tropismus für Gelenke, Herz und das zentrale Nervensystem. Unter anderem können auch Fieber, Nachtschweiss und Lymphknotenveränderungen auftreten. Rezidivierende Arthralgien, vor allem der grossen Gelenke, gehen oft bis zu Jahren den intestinalen Manifestationen voraus. Eine Progredienz zu Gelenkdeformitäten oder destruktiven Prozessen wurde aber bisher nicht beschrieben [1]. Die in unserem Fall Jahre zuvor diagnostizierte Polyarthritus kann somit differentialdiagnostisch als Frühmanifestation der Infektion mit *T. whipplei* gedeutet werden.

Eine kardiale Symptomatik kann beim Morbus Whipple grundsätzlich auch unabhängig von einer gastrointestinalen Mitbeteiligung in Erscheinung treten. Nebst Endokarditiden dominieren bei Beteiligung des kardiovaskulären Systems Myo- und Perikarditiden. Als Ursache der hier beschriebenen Trikuspidalinsuffizienz muss grundsätzlich eine bakterielle Endokarditis bedacht werden, wogegen jedoch die wiederholt negativen Blutkulturen sprachen. Ein Befall mit *T. whipplei* kann zwar Grund einer Kultur-negativen Endokarditis sein, die in erster Linie Aorten- und Mitral-, selten auch die Trikuspidalklappen betrifft. In unserem Fall fand sich jedoch echokardiographisch keine Veränderung der Klappenstruktur. Die Trikuspidalinsuffizienz kann schliesslich allein Folge einer pulmonal-arteriellen Hypertonie sein. Letztere wäre auch mit den in der Szintigraphie vermuteten rezidivierenden Lungenembolien zu erklären gewesen. Doch die pulmonal-arterielle Hypertonie ging unter Antibiotika zurück, ohne Einsatz einer antiobstruktiven Therapie oder einer wirksamen Antikoagulation. Damit wird die Diagnose von Lungenembolien zweifelhaft. Für andere Ursachen einer pulmonal-arteriellen Hypertonie wie z.B. portale Hypertension, interstitielle Lungenkrankheit oder Kollagenosen fanden sich unter Zuhilfenahme der

revidierten «Clinical classification of pulmonary hypertension» [2] keine Hinweise.

Die erneute Literatursuche liess uns an einen Befall der Pulmonalarterien mit *T. whipplei* denken, der eine pulmonal-arterielle Hypertonie verursachen kann. *T. whipplei* vermag die *Tunica media* von Pulmonalarterien zu invadieren [3] wie auch Lungenparenchym und Pleura zu befallen. Für diese Interpretation spricht das Zurückgehen der pulmonal-arteriellen Hypertonie unter Antibiotikatherapie. Zudem ist von Vaskulitiden bekannt, dass sie sich in der Szintigraphie ähnlich wie Lungenembolien präsentieren können.

In der Literatur sind nur wenige Fälle von pulmonal-arteriellen Hypertonien in Assoziation mit *T. whipplei* beschrieben, die sich unter Antibiotika zurückbildeten [4–6]. In weiteren Publikationen war zumeist eine Linksherzinsuffizienz ursächlich, was in unserem Fall ausgeschlossen werden konnte. Ob der günstige Verlauf den Antibiotika zugeschrieben werden kann, ist in unserem Fall nicht schlüssig zu beweisen. Die Krankengeschichte erinnert daran, dass bei pulmonal-arterieller Hypertonie auch an seltene entzündliche Systemerkrankungen zu denken ist.

#### Literatur

- 1 Durand DV, Lecomte C, Cathebras P, Rousset H, Godeau P. Whipple disease. Clinical review of 52 cases. *Medicine*. 1997; 76:170–84.
- 2 Simonneau G, Galiè N, Rubin LJ, Langleben D, Seeger W, Domenighetti G, et al. Clinical classification of pulmonary hypertension. *J Am Coll Cardiol*. 2004;43:5S–12S.
- 3 James TN, Bulkley BH. Whipple bacilli within the tunica media of pulmonary arteries. *Chest*. 1984;86:454–8.
- 4 Peschard S, Brinkane A, Bergheul S, Crickx L, Gaudin B, Morcelet M, et al. Maladie de Whipple associée à une hypertension artérielle pulmonaire. *Presse Med*. 2001;30:1549–51.
- 5 Riemer H, Hainz R, Stain C, Dekan G, Feldner-Busztin M, Schenk P, et al. Severe pulmonary hypertension reversed by antibiotics in a patient with Whipple's disease. *Thorax*. 1997; 52:1014–5.
- 6 Morrison DA, Gay RG, Feldshon D, Sampliner RE. Severe pulmonary hypertension in a patient with Whipple's disease. *Am J Med*. 1985;39:263–7.

Korrespondenz:  
PD Dr. med. C. Cottier  
Medizinische Klinik  
Regionalspital Emmental  
CH-3400 Burgdorf  
[christoph.cottier@rs-e.ch](mailto:christoph.cottier@rs-e.ch)