Sportverletzungen am Fuss

Max Handschin
Facharzt für Allgemeinmedizin FMH, Gelterkinden

Quintessenz

- Die häufigsten Fussverletzungen im Sport sind die Distorsionen des lateralen Malleolus mit Zerrung oder Ruptur des lateralen Bandapparates. Beide werden heute vorwiegend konservativ behandelt. Auch bei Rupturen stehen die Heilungschancen gut, wenn alle therapeutischen Massnahmen von der Ruhigstellung über die Schienung bis zur muskulären Rehabilitation korrekt durchgeführt werden.
- Frakturen der Malleolen, der Metatarsalia oder der Fusswurzel sind zwar seltener, jedoch muss auch diese Möglichkeit in Betracht gezogen und je nach klinischem Befund gezielt danach gesucht werden.
- Sehnenverletzungen sind im Bereich des lateralen Malleolus sowie der Achillessehne zu erwarten und können übersehen werden.
- Auch wenn sich die Therapie bei Plantarschmerzen etwas schwierig gestaltet, ist deren Langzeitverlauf dennoch meist günstig.

Summary
Foot injuries in sport

- *Sprains of the lateral malleolus are the most frequent foot injuries sustained in sport. Nowadays they are usually treated conservatively. Even in cases of rupture, good results can be expected with non-surgical treatment such as rest, braces and ankle strengthening exercises.*
- *Fractures of the malleolar, metatarsal or tarsal bones are less frequent. Where pain is reported in typical areas such fractures should be expected and searched for accordingly.*
- *The likeliest tendon injuries are to the lateral malleolus and the Achilles tendon, but they can be easily overlooked.*
- *While therapy for pain in the planta pedis is tedious, the long-term results are usually good.*

Einleitung

Die Verletzungen des Fusses sind in fast allen Statistiken über Sportverletzungen an oberster Stelle zu finden. Der Fuss ist in den meisten Sportarten starken Belastungen ausgesetzt und wird oft akut verletzt oder chronisch überlastet. Beim Berufssportler wird das Gewebe bei langsam gesteigerten Belastungen den zusätzlichen Erfordernissen angepasst und hält erstaunliche Kräfte aus. Zu Überlastungen kommt es nur noch, wenn zu lange an der oberen Limite trainiert wird oder die Erholungszeit zu kurz ist.
Beim Freizeitsportler sind Überlastungen hingegen häufiger, da die zivilisatorischen Alltagsbelastungen zurückgegangen sind und der Sport nicht selten mit einer zu raschen oder zu starken Steigerung der auf das Gewebe einwirkenden Kräfte einhergeht. Hinzu kommt, dass der Trainingsumfang bei Freizeitsportlern zum Teil ein Ausmass angenommen hat, das früher dem Berufssportler vorbehalten war. Es werden selbst Extrembelastungen gesucht, die den Körper an die Leistungsgrenze bringen können (Alpinmarathon, Gigathlon, 24-Stunden-Events usw.). Dies sind Belastungen, die unweigerlich zur Ermüdung und Erschöpfung der Muskulatur führen. Je länger die Belastung dauert, desto mehr nimmt der Schutz der Gelenke und Bänder durch die Muskulatur ab. Dementsprechend sind bei Extrembelastungen Überlastungsfolgen vorprogrammiert.

Distorsion des oberen Sprunggelenkes

Die Distorsion des oberen Sprunggelenkes stellt wohl die häufigste Sportverletzung überhaupt dar. Es kann in diesem Zusammenhang zu unterschiedlichen Verletzungen kommen:

Bandverletzungen des lateralen Malleolus

Im Vordergrund steht die Zerrung oder Ruptur des Ligamentum talofibulare anterius, entweder isoliert oder zusammen mit dem Ligamentum calcaneofibulare (Abb. 1). Eine isolierte Verletzung des Ligamentum calcaneofibulare ist seltener. Eine Schädigung des dorsalen Ligamentum talofibulare posterius kommt in Verbindung mit den anderen beiden lateralen Bandstrukturen vor, als isolierte Verletzung tritt sie praktisch nie auf. Der Sportler berichtet vom typischen «Übertreten», wobei das Sprunggelenk einknickt, als sei «etwas gerissen», oder von einem lauten Knacken, das bei Belastung mit Schmerzen am lateralen Malleolus einhergeht.

Abbildung 1
Im Vordergrund steht die Zerrung oder Ruptur des Ligamentum talofibulare anterius, entweder isoliert oder zusammen mit dem Ligamentum calcaneofibulare.

CME zu diesem Artikel finden Sie auf S. 867 oder im Internet unter www.smf-cme.ch.

Diagnose
In der Akutphase mit frischem Hämatom kann die Inspektion der verletzten Region den Hinweis auf deren Struktur und Ausdehnung liefern. Oft lässt sich in diesem Stadium noch zwischen Ein- oder Zweibandverletzungen unterscheiden, was für die Therapie und die Nachbehandlung eine Bedeutung hat. Zu einem späteren Zeitpunkt ist die Schwellung oft diffus und breitflächig, und die Palpation ist dann hilfreicher. Die sorgfältig durchgeführte Palpation der verletzten Region ist immer noch die wichtigste Untersuchungsmethode in der Praxis. Entsprechend ist das Punctum maximum der Druckdolenz meist über den verletzten Bandstrukturen lokalisiert. Ein Talusvorschub (Abb. 2) kann auch beim frisch verletzten Bandapparat geprüft werden, wobei man den Patienten mit Vorteil eine Sitzposition einnehmen lässt, da die Instabilität des Talus dabei leichter zu spüren und zu sehen ist. Der Talusvorschub bestätigt möglicherweise die Ruptur des Ligamentum talofibulare anterius. Die Prüfung der Taluskippung ist in der Frühphase schmerzhaft und sollte aus diesem Grund später erfolgen.
Die Palpation der dorsalen Fibula- und Tibiakante im distalen Drittel (vgl. die «Ottawa-Regeln des Fusses» [1]) kann einen Hinweis auf eine Fraktur des lateralen Malleolus, auf eine Ruptur der Sehnenscheide der Peroneusmuskulatur oder auf eine mediale Malleolarfraktur geben. Ist die Palpation nicht sehr schmerzhaft und der Fuss normal belastbar, schliesst dies eine Fraktur praktisch aus, und es kann sogar auf ein Röntgenbild verzichtet werden (Abb. 3).

Abbildung 2
Prüfung des Talusvorschubes.

Röntgenaufnahme des Malleolus indiziert:
Schmerzhafte **dorsale** Knochenkante am medialen oder lateralen Malleolus.
Patient(in) ist nach dem Unfall nicht in der Lage zu belasten oder in der Praxis vier Schritte zu gehen.

Röntgenaufnahme des Mittelfusses indiziert:
Druckdolenz der Basis des Metatarsale V.
Druckdolenz über dem Os naviculare.
Patient(in) kann Gewicht nicht tragen oder keine vier Schritte gehen.

Abbildung 3
Die «Ottawa-Regeln des Fusses» [1].

Therapie
Die Erstversorgung geschieht nach wie vor über die sogenannte PECH-Regel (Pause – Eis – Compression – Hochlagerung), auch wenn in letzter Zeit über die Eisanwendung kontrovers diskutiert wurde. In der Frühphase stellt sie immer noch eine willkommene Schmerzlinderung und eine Massnahme zur Verhinderung einer übermässigen Schwellung dar.
Nach Ausschluss eventueller Begleitverletzungen (Fraktur, Knorpelverletzung, Peroneussehnenluxation, Zerrung der Peroneussehnenscheide) wird vorwiegend konservativ behandelt: Entlastung, Ruhigstellung bei Bedarf, Entlastung an Stöcken in der akuten Schmerzphase, frühzeitig funktionelle Therapie während zwei bis sechs Wochen. Bei Einbandverletzungen genügt eventuell eine Bandage oder eine Aircast®-Schiene bzw. eine adäquate Stabilisierung. Bei eindeutigen Zweibandverletzungen ist ein Stabilschuh oder eine entsprechend stärkere Stabilisierung die sicherste Lösung in der Heilungsphase. In der späteren Phase folgen eine physikalische Therapie, ein Propriozeptorentraining der Unterschenkelmuskulatur und die Wiedereingliederung mit angepasstem Training; gegebenenfalls ist in der Anfangsphase zur Unterstützung ein Tapeverband nötig. Bei wiederholten Distorsionen oder Bandrupturen in der Anamnese muss die Nachbehandlung aggressiver, das heisst mit erheblicher physiotherapeutischer Schulung und Kontrolle erfolgen, damit die Prognose günstig ist. Bei rezidivierenden Distorsionen muss eine primäre operative Versorgung erwogen werden, sie ist jedoch die Regel bei Komplexverletzungen des Bandapparates, bei Begleitverletzungen des Knorpels oder Knochens, der vorderen Syndesmose oder bei Spitzensportlern aus äusseren Gründen.

Frakturen des Sprunggelenkes

Häufig muss bei Distorsionen ein Röntgenbild angefertigt werden, um mögliche Frakturen, insbesondere solche des lateralen Malleolus auszuschliessen, wobei diese je nach der Höhe in die Kategorien Weber A, B und C eingeteilt werden; eine Sonderform stellt die sogenannte Maisonneuve-Fraktur dar (Abb. 4).
Wichtig in diesem Zusammenhang ist die Begleitverletzung des Knorpels, welche bei jeder Form der Fraktur vorkommen kann. Posttraumatische Sekundärarthrosen treten häufiger

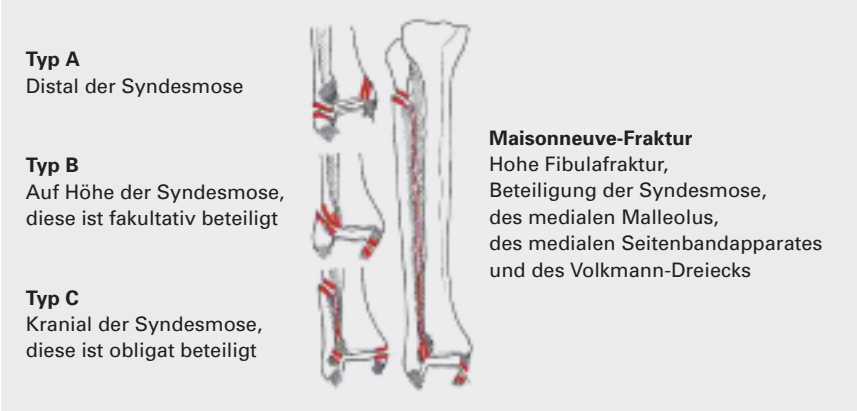

Abbildung 4
Einteilung der Malleolarfrakturen.

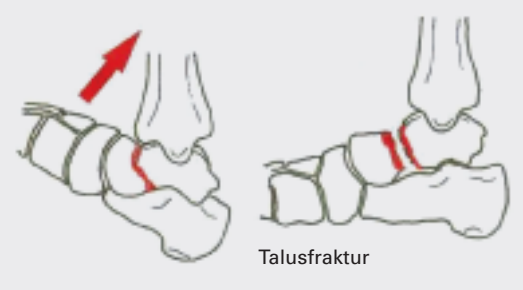

Abbildung 5
Nicht dislozierte Talushalsfraktur.

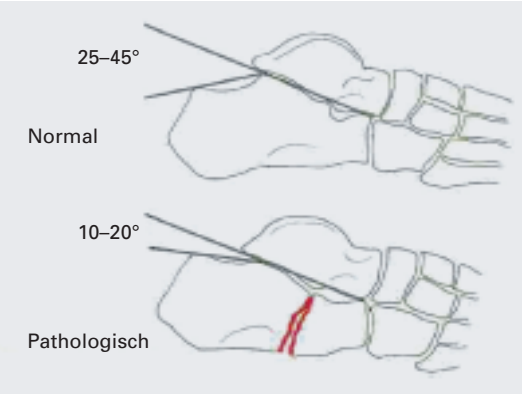

Abbildung 6
Der sogenannte Böhler-Winkel bei einer Kalkaneusfraktur.

auf, wenn Knorpelverletzungen am Talus und am Pilon tibiale beteiligt sind. Die Ruptur der Syndesmose ist nicht entscheidend. Aus diesem Grund wäre eine Einteilung in einfache, Bi- und Trimallolärfrakturen ebenso sinnvoll [2].
Nicht selten werden Talus- und Kalkaneusfrakturen übersehen: Talushalsfrakturen vor allem dann, wenn sie nicht disloziert sind (Abb. 5). Bei Kalkaneusfrakturen kann der sogenannte Böhler-Winkel bei der Analyse des Röntgenbildes hilfreich sein (Abb. 6). Eine häufiger gesehene und oft übersehene Verletzung ist die «Snowboard-Verletzung» des Talus: Sie ist eine Abscherfraktur des Processus lateralis tali, die durch eine grosse Rotationsbelastung oder durch Landungen mit hohen axialen und rotatorischen Kräften.

Frakturen der Fusswurzel

Frakturen im Fusswurzelbereich sind radiologisch schwierig darzustellen, weshalb die genaue klinische Untersuchung der Fusswurzel wichtig ist, um entscheiden zu können, ob mittels Szintigraphie, Computertomographie oder Magnetresonanztechnik weiter abgeklärt werden soll. Bei den Stressfrakturen in der Fusswurzel ist am häufigsten das Os naviculare betroffen. Die Verletzung des Os naviculare stellt heute eine Operationsindikation dar. Andere Frakturen der Fusswurzel können auch konservativ behandelt werden.

Peroneussehnenluxation

Eine weitere Möglichkeit der Verletzung bei der Distorsion ist die Luxation der Peroneussehne. Das Retinaculum superius reisst oder wird gedehnt, und die Peronealsehnen gleiten aus ihrem Bett über die Aussenknöchelspitze nach vorne. Eine solche Verletzung tritt vor allem in starker Eversion/Dorsalextension auf (z.B. beim nach hinten Fallen im Skischuh und dem «Rettungsversuch» unter hohem Krafteinsatz). Prüfen lässt sich die Verletzung, indem eine Eversion und Dorsalextension des Fusses gegen Widerstand ausgeführt werden und dabei das Gleiten der Sehnen über den lateralen Malleolus gespürt wird (Abb. 7).

Abbildung 7
Durch die Eversion und die Dorsalextension des Fusses gegen Widerstand wird das Gleiten der Sehnen über den lateralen Malleolus spür- und sichtbar.

Metatarsale Frakturen

Bei forcierter Supination kann es durch Zug der Sehne des Musculus peroneus brevis zu einem knöchernen Ausriss an der Basis des Os metatarsale V (Avulsionsfraktur) kommen (Abb. 8). Diese Frakturen lassen sich praktisch immer konservativ mit einem Stabilschuh oder einer festen Schuhsohle behandeln [3].
Zu unterscheiden davon ist die sogenannte Jones-Fraktur (Abb. 9), die einer echten metadiaphysären Ermüdungsfraktur des Metatarsale V entspricht. Die Behandlung erfolgt heutzutage praktisch immer operativ, aber langwierige Verläufe sind nicht selten. Die Belastung kann oft vor der radiologischen Konsolidierung aufgenommen werden.
Durch Überanstrengung wird der sogenannte Ermüdungsbruch hervorgerufen, wobei meist die Mittelfussknochen II–V betroffen sind (sog. Marschfraktur). Oft ist die Diagnose schwierig, da radiologisch anfänglich kein Frakturspalt gesehen werden kann und nur die Periostreaktion mit Kallusbildung (Abb. 10) oder das positive Szintigramm (Abb. 11) die Diagnose erlauben. Als teurere Variante kann ein MRI des Fusses angefertigt werden, womit eine Frühdiagnose möglich ist (Abb. 12). Diese Ermüdungsfrakturen können praktisch alle konservativ behandelt werden.
Andere Frakturen der Metatarsalia sind meistens die Folge eines direkten Traumas, zum Beispiel wenn bei Ballsportarten die Spieler den Fuss des Gegners treffen. Bei stärkeren Dislokationen drängt sich eine operative Therapie auf, ansonsten heilen diese Frakturen auch bei einer konservativen Behandlung mit Entlastung in der Frühphase, mässiger äusserer Stabilisierung (harte Sohlen, Soft Cast, Tapeverbände) und frühzeitiger funktioneller Belastung gut ab.

Achillessehnenprobleme und Schmerzen im Rückfuss

Die eindrücklichste Form der Achillessehnenverletzung ist die Achillessehnenruptur: Der typische initiale Knall, der oftmals sogar in der

Abbildung 8
Knöcherner Ausriss an der Basis des Os metatarsale V (Avulsionsfraktur).

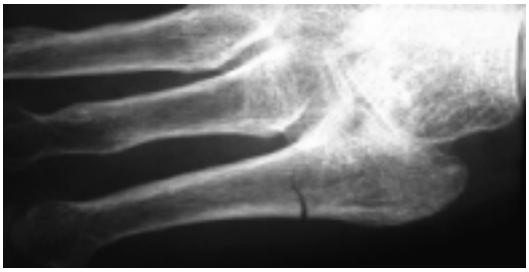

Abbildung 9
Die sogenannte Jones-Fraktur.

Abbildung 10
Kallus im Röntgenbild.

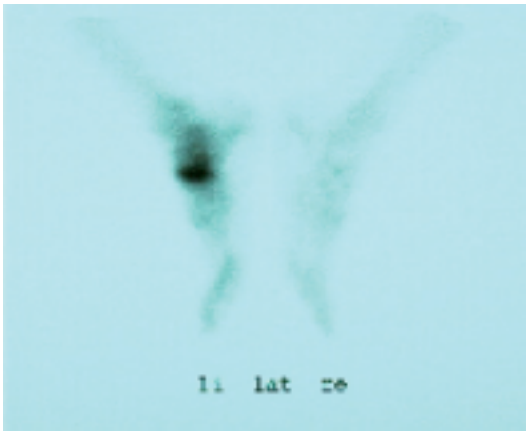

Abbildung 11
«Hot spot» im Szintigramm. Ermüdungsfraktur des Os naviculare des Fusses.

Umgebung wahrgenommen werden kann und der Schmerz an der Rupturstelle weisen auf die Verletzung hin. In der Frühphase lässt sich noch eine Delle palpieren (Abb. 13), jedoch wird diese bald durch ein Hämatom aufgefüllt. Später hilft der Thompson-Test (Abb. 14) weiter (fehlende Extension im oberen Sprunggelenk bei Kompression der Wade), zudem ist der Betroffene nicht in der Lage, Zehenstand auszuführen. Schwieriger ist die Diagnose bei Teilrupturen: Wird eine solche vermutet, ist eine MRI-Untersuchung indiziert. Bei chronischen Beschwerden im Achillessehnenbereich kommen Tendinosen, Peritendinosen mit Veränderungen des Begleitgewebes in Frage, jedoch relativ häufig sind muskuläre Dysbalancen zwischen dem Musculus soleus und dem Musculus gastrocnemius oder Störungen der ligamentären Führung des Kalkaneus durch eine fibulare Bandinstabilität vorhanden. Bursitiden (Bursa subachillae und Bursa calcanea) können chronische Schmerzen verursachen, vor allem wenn Alterationen des Kalkaneus bestehen (Haglund-Exostose, Kalkaneussporn, Processus posterior calcanei). Gelegentlich führen auch ein Entrapment des Nervus tibialis («Tarsaltunnelsyndrom») oder der Ramus calcaneus des Nervus suralis zu Fersenschmerzen. Vor allem nach Distorsionen ist auch ein Impingement des Os trigonum (dorsaler Apophytenkern am Talus) für Schmerzen im Rückfuss verantwortlich. Nicht selten erweisen sich hartnäckige Fersenschmerzen schliesslich als radikuläre Symptome bei Diskushernien oder als erste Zeichen einer rheumatoiden Arthritis, eines Morbus Reiter oder als Erstmanifestationen einer Gicht oder Pseudogicht.

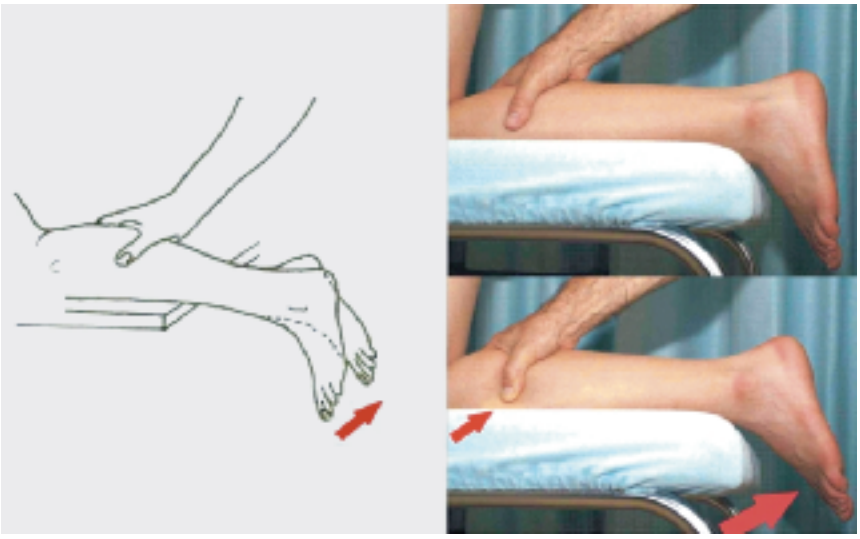

Abbildung 14
Thompson-Test.

Plantarschmerzen

Ein weiteres Problem des Sportlers sind die Fersen- und Fusssohlenschmerzen. Die Aponeurosis plantaris wird im Volksmund häufig mit dem «Fersensporn» gleichgesetzt, jedoch ist dieser

Abbildung 12
Ein MRI als Frühdiagnose.

Abbildung 13
Delle bei einer Achillessehnenruptur
(Abdruck mit freundlicher Genehmigung durch Prof. Dr. med. Dr. h.c. Jörg Jerosch, Neuss [6]).

Kalkaneussporn oft ein Zufallsbefund, der sich bei ungefähr 25% der nichtsymptomatischen Füsse ebenfalls feststellen lässt. Die Ursache ist eine chronisch-degenerative Entzündung, die Plantarfasziitis, die häufiger bei Platt- und Hohlfüssen vorkommt. Diagnostisch findet sich eine Druckdolenz am Tuber calcanei, am Ansatz der Plantarfaszie und der Plantarmuskulatur. Therapeutisch lohnt sich die Dehnung der Plantarfaszie und des Triceps surae sowie der Einsatz von NSAR über eine bis drei Wochen zusammen mit entsprechender Schonung. Lokale Therapien mit Ultraschall, Laser, Kälte, Salbenverbänden oder Stosswellentherapie unterstützen diese Massnahmen. Steroidinjektionen können helfen, sollten jedoch zurückhaltend appliziert werden. Tröstend bei dieser undankbaren Therapie ist, dass praktisch alle Patienten (unabhängig von der Therapiemassnahme) nach ein bis zwei Jahren wieder beschwerdefrei sind.

Korrespondenz:
Dr. med. Max Handschin
Mühlegasse 7
CH-4460 Gelterkinden
max.handschin@hin.ch

Literatur

1 Ottawa Health Research Institute (OHRI). Ottawa Ankle Rules. For ankle injury radiography. Ottawa: Loeb Health Research Institute at the Ottawa Hospital; 1999 (Stiell IG, McKnight RD, Greenberg GH, et al. Implementation of the Ottawa Ankle Rules. JAMA. 1994;271:827–32). Available from: www.ohri.ca/programs/clinical_epidemiology/OHDEC/ankle_rule/default.asp.
2 Lorez LG, Hintermann B. Bedeutung von Begleitverletzungen bei Malleolarfrakturen. Unfallchirurg 1999;102:949–54.
3 Gösele A, Schulenburg J, Ochsner PE. Frühfunktionelle Behandlung der Metatarsale-V-Basisfraktur mit Stabilschuh. Early functional treatment of the base of the fifth metatarsal bone with an orthopedic boot. Swiss Surg. 1997;3:81–4.
4 Joneleit M, Segesser B. Achillodynie – Differenzialdiagnose und Behandlungskonzepte. Orthopädie-Technik. 2003;8:550–61.
5 Wexler MD. The injured ankle. Am Fam Physician. 1998;57(3):474–8. Available from: www.aafp.org/afp/980201ap/wexler.html.
6 Jerosch J. Sportmedizin-Kompendium. Available from: www.gvle.de/compendium.