# Fataler Ausgang einer Herbizidintoxikation

Martina Jäggi, Alois Haller
Zentrum für Intensivmedizin, Kantonsspital Winterthur

**Summary**

## Fatal outcome of herbicide poisoning

*We report the case of a 23-year-old woman with a history of chronic schizophrenia who was brought to the emergency ward after ingesting a potentially lethal dose of diquat. After the first symptoms, with vomiting and diarrhoea, she developed acute renal failure, ARDS and circulatory failure. She finally died of MOFS. We discuss the clinical findings and management of diquat poisoning.*

## Fallbericht

Eine 23jährige Patientin wurde mit starken Bauchschmerzen und rezidivierendem Erbrechen von ihrer Mutter auf die Notfallstation gebracht. Drei Stunden vor dem Eintritt hatte die Patientin 3 dl des Herbizids Reglone® 33% (entspricht 100 g Diquat) eingenommen.
Anamnestisch war eine chronische Schizophrenie bekannt. Die Patientin befand sich seit zwei Monaten stationär in einer psychiatrischen Klinik und war für einen Tag nach Hause zurückgekehrt.
Beim Eintritt war die Patientin hyperton (155/95 mm Hg), tachykard (136/min) und tachypnoisch (20/min). Abdominal bestanden lebhafte Darmgeräusche bei weicher, nicht druckdolenter Palpation. Der übrige Status war bland, insbesondere zeigten sich enoral intakte Schleimhäute. Im Thorax-Röntgenbild konnte ein normaler Herz-Lungen-Befund ohne Hinweise auf eine Aspiration gefunden werden.

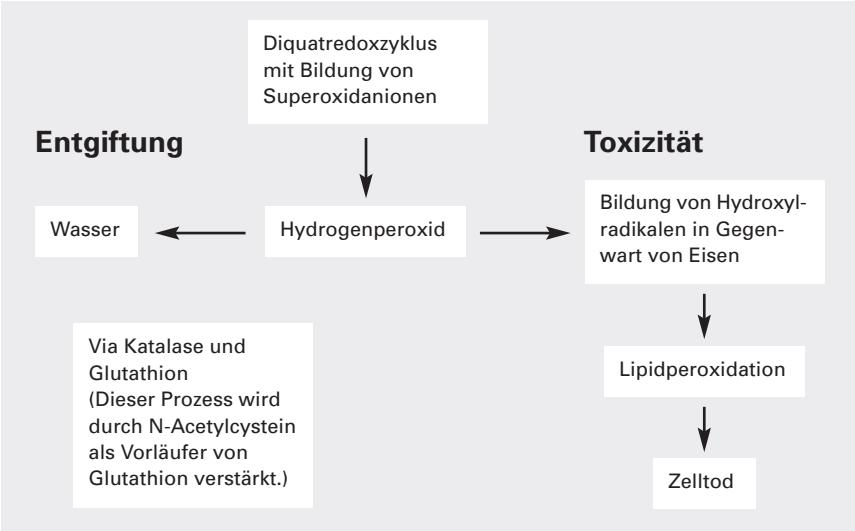


**Abbildung 1**
Schematische Darstellung des Toxizitätsmechanismus einer Diquatintoxikation.

Zur Verminderung der gastrointestinalen Absorption wurden eine Therapie mit Aktivkohle sowie eine Behandlung mit N-Acetylcystein zur Bewältigung des oxidativen Stresses begonnen. Innerhalb weniger Stunden kam es zu einer wässrigen Diarrhoe, im weiteren Verlauf traten eine ulzeröse Stomatitis mit einer zunehmenden Schleimhautschwellung sowie eine Anurie auf. Die Patientin wurde intubiert, eine intermittierende Dialysetherapie wurde eingeleitet. Da die junge Frau Fieber bis 39 °C entwickelte und die Entzündungszeichen anstiegen (CRP 159 mg/L), wurde bei Verdacht auf eine bakterielle Durchwanderung des Gastrointestinaltrakts zusätzlich eine antibiotische Therapie mit Imipenem begonnen. Die Blutkulturen blieben negativ. Am vierten Hospitalisationstag wurde die Patientin kreislaufinstabil und die Oxygenierung verschlechterte sich. Trotz Volumen- und Katecholamintherapie sowie der Gabe von reinem Sauerstoff konnte sie hämodynamisch und respiratorisch nicht stabilisiert werden. Radiologisch fanden sich beidseitige Lungeninfiltrate, die mit einem ARDS vereinbar waren. Die Patientin verstarb schliesslich an einem Multiorganversagen. Die gerichtsmedizinische Obduktion bestätigte die klinisch erhobenen Befunde.

## Kommentar

Diquat (1,1-Aethylen-2,2-Bipyridylium) ist ein nichtselektives Herbizid und gehört in die gleiche Substanzklasse wie das bekanntere Paraquat. Es wird in der Landwirtschaft zur Krautvernichtung im Kartoffelanbau verwendet. Diquat ist, wie Paraquat, ein sehr potenter Redoxzykler und führt zur Bildung von Superoxidanionen (Abb. 1). Die gebildeten Hydroxylradikale zerstören die Lipidketten der Zellmembranen und führen so zum Zelltod.
Diquatintoxikationen kommen deutlich seltener vor als Vergiftungen mit Paraquat. In einem Review von Jones und Vale [1] sind zwischen 1969 und 1999 nur 30 Fälle mit einer Letalität von 43% dokumentiert.
Eine potentiell letale Dosis wird mit 6–8 mg angegeben. Mahieu [2] beschreibt allerdings einen Patienten, der eine Dosis von 60 mg überlebte.
Diquat führt initial zu einer lokalen toxischen Reaktion mit Ulzerationen und Schleimhautschwellungen im Gastrointestinaltrakt, was mit Erbrechen, Diarrhoe und Abdominalschmerzen verbunden ist. Im weiteren Verlauf kann es zu einem paralytischen Ileus mit Flüssigkeitssequestration und hypovolämem Schock kommen.

**Tabelle 1. Einteilung der Diquatintoxikation in drei Gruppen nach klinischem Bild und eingenommener Dosis.**

| | Dosis/Prognose | Klinik |
|---|---|---|
| Gruppe 1 | Milde oder subakute Vergiftung | Asymptomatisch oder |
| | Einnahme von <1 g Diquat | Schleimhautirritation |
| | Vollständige Erholung | Nausea und Erbrechen |
| | | Transiente Leber- oder Nierenschädigung |
| Gruppe 2 | Moderate bis schwere Vergiftung | Erbrechen und Diarrhoe, oft blutig |
| | Einnahme von 1–12 g Diquat | Oropharyngeale Ulzerationen |
| | Erholung in zwei Drittel der Fälle | Intestinaler Flüssigkeitsverlust und Paralyse |
| | | Hypovolämer Schock |
| | | Akutes Nieren- und Leberversagen (nach 2–5 Tagen) |
| | | Hirnstamminfarkt oder intrakranielle Blutung |
| Gruppe 3 | Fulminante Vergiftung | Schweres Erbrechen und Diarrhoe |
| | Einnahme von >12 g Diquat | Gastrointestinale Ulzerationen |
| | Meist letaler Verlauf | Massiver intestinaler Flüssigkeitsverlust |
| | | Nieren- und Leberversagen |
| | | Lungenödem |
| | | Herzrhythmusstörungen |
| | | Koma |
| | | Tod innert 1–2 Tagen aufgrund von Multiorganversagen (MODS) |

Ein akutes Nierenversagen tritt meist innerhalb von ein bis vier Tagen auf und wird einerseits durch die Hypovolämie, andererseits direkt toxisch durch eine akute Tubulusnekrose erklärt. Häufig kommt es zu einer Leberzellnekrose mit gestörter Leberfunktion, die jedoch meist mild verläuft, transient ist und spontan bessert.

Beschrieben wird auch ein respiratorisches Versagen mit ARDS und nichtkardialem Lungenödem. Im Gegensatz zur Paraquatintoxikation kommt es nach der Einnahme von Diquat jedoch nicht zu einer Akkumulation der Substanz in der Lunge [3]. So sind keine Fälle mit irreversibler Lungenfibrose dokumentiert, die etwa bei Paraquatintoxikationen die Langzeitmortalität wesentlich beeinflussen. Selten wird eine Kardiotoxizität mit ventrikulären Rhythmusstörungen beschrieben. Als schwere neurologische Wirkungen liessen sich zudem Hirnstamminfarkte oder intrazerebrale Blutungen beobachten [4].

Aufgrund der eingenommenen Dosis können die Diquatintoxikationen in drei Gruppen mit unterschiedlicher Mortalität eingeteilt werden (Tab. 1). Prognostisch ungünstig sind ein rasches Auftreten eines akuten Nierenversagens, ein Ileus, ventrikuläre Rhythmusstörungen, respiratorisches Versagen und Koma.

Die Therapiemöglichkeiten sind limitiert. Primär gilt es, die Diquatabsorption im Gastrointestinaltrakt zu verhindern. Empfohlen wird die Gabe von Aktivkohle in einer Dosierung von 1 g/kg Körpergewicht. Von einer Magenspülung wird aufgrund der Perforationsgefahr bei Ulzerationen im Ösophagus abgeraten. Die weitere Therapie beschränkt sich auf supportive Massnahmen (Flüssigkeitssubstitution, Elektrolytkorrektur, Beatmung, Nierenersatzverfahren). Hämodialyse oder Hämofiltration können Herbizide nicht ausreichend eliminieren und sollten deshalb nur therapeutisch bei akutem Nierenversagen eingesetzt werden. Obwohl Diquat vorwiegend renal eliminiert wird, ist eine forcierte Diurese mit Diuretikagabe unwirksam. Da Glutathion wahrscheinlich eine Rolle bei der Bewältigung des oxidativen Stresses spielt [5], kann die Therapie mit N-Acetylcystein als einem Vorläufer von Glutathion versucht werden. Der klinische Nutzen ist zwar wenig untersucht, die Therapie mit N-Acetylcystein andererseits nebenwirkungsarm.

Zusammenfassend ist eine Diquatintoxikation ein Krankheitsbild mit einer hohen Letalität und nur geringen therapeutischen Möglichkeiten. Der rasche Einsatz von Aktivkohle zur Verminderung der gastrointestinalen Resorption sowie der Versuch einer Therapie mit N-Acetylcystein zur Bewältigung des oxidativen Stresses begleiten die übliche supportive Therapie.

Korrespondenz:
Dr. med. Martina Jäggi
Zentrum für Intensivmedizin
Kantonsspital
Brauerstrasse 15
CH-8401 Winterthur
martina.jaeggi@ksw.ch

**Literatur**

1 Jones GM, Vale JA. Mechanisms of toxicity, clinical features and management of diquat poisoning: a review. J Toxicol Clin Toxicol 2000;38:123–8.
2 Mahieu P, Bonduelle Y, Bernard A, De Cabooter A, Gala M, Hassoun A, et al. Acute diquat intoxication: interest of its repeated determination in urine and the evaluation of renal proximal tubule integrity. J Toxicol Clin Toxicol 1984;22:363–9.
3 Litchfield MH, Daniel JW, Longshaw S. The tissue distribution of the bipyridylium herbicides diquat and paraquat in rats and mice. Toxicology 1973;1:155–65.
4 Saeed SA, Wilks MF, Coupe M. Acute diquat poisoning with intracerebral bleeding. Postgrad Med J 2001;77:329–32.
5 Slaughter MR, Thakkar H, O'Brien PJ. Effect of diquat on the antioxidant system and cell growth in human neuroblastoma cells. Toxicol Appl Pharmacol 2002;178:63–70.