Und er läuft trotzdem!

Beat Knechtle[a], Armin Neff[b]

[a] Facharzt FMH für Allgemeinmedizin, St. Gallen
[b] Facharzt FMH für Radiologie, Röntgeninstitut Lutz/Neff, St. Gallen

Summary

Yet he's running again!

Objective: To present a case of successful conservative treatment of a torn medial meniscus of the knee, the meniscal tear being documented by magnetic resonance imaging (MRI).

Clinical features: A 40-year-old male with several months' history of left knee pain accompanied by marked functional impairment after gardening work was diagnosed with a tear in the medial meniscus confirmed by MRI studies. Consultation of an orthopaedic surgeon produced the unanimous decision that surgical meniscectomy was the only appropriate therapeutic approach to the problem. However, the patient was reluctant to undergo surgery and instead opted for conservative management in an effort to resolve the condition without resorting to surgery.

Intervention and outcome: The patient received physiotherapy and electrotherapy, which resulted in complete resolution of the patient's disability, restoration of full knee joint function and achievement of asymptomatic status without the need for surgery. He recovered full competitive running performance.

Conclusions: Conservative management of meniscal tears by physiotherapy with electrotherapy may constitute a therapeutically effective and financially cost-containing alternative to routine meniscectomy in some cases involving torn medial menisci of the knee.

Fallbeschreibung

Der 40jährige ambitionierte Marathonläufer und Finanzberater macht bei Gartenarbeiten in der Hocke eine Drehbewegung im linken Knie und hört einen lauten Knall. Trotz Anwendung einer Sportsalbe verspürt er beim Laufen an der Knieinnenseite Schmerzen. Immer wieder kommt es zu Einklemmungen und Gelenkschwellungen. In der klinischen Untersuchung zeigt sich ein Kniegelenkerguss sowie eine Druckdolenz über dem medialen Gelenkspalt.

Bei klinischem Verdacht auf eine mediale Meniskusläsion wird eine Kernspintomographie (MRI) des Kniegelenks durchgeführt (Untersuchungsreihe 1). Die Untersuchung wird auf einem modernen Hochfeldscanner (Intera, 1,5 Tesla Feldstärke, Philips Medical Systems, Best, Niederlande) durchgeführt. Dabei werden Messungen in verschiedenen Ebenen («sagittal» bedeutet Blick von der Seite, «koronar» bedeutet Blick von vorne) und Gewichtungen angefertigt:

1. sagittale T_1-gewichtete Sequenz (Repetitionszeit TR 762 ms, Echozeit TE 9 ms, Schichtdicke 3,5 mm) (Abb. 1A, B);
2. sagittale T_2*-gewichtete Sequenz (TR 468 ms, TE 8,2 ms, Schichtdicke 3,5 mm, Flip-Winkel 40 Grad) (Abb. 1C, D);
3. koronare fettunterdrückte T_2-gewichtete Sequenz (TR 2878 ms, TE 60 ms, Schichtdicke 3,2 mm) (Abb. 1E).

Die sagittalen Untersuchungen zeigen eine lineare, schräg verlaufende Signalstörung des medialen Meniskushinterhornes, mit Kontakt zur Unterseite, fraglich und diskret auch zur Oberseite, vereinbar mit einem schrägen bis komplexen Meniskusriss MR Grad III–IV (Abb. 1A–D). Unmittelbar dem lädierten Meniskus angrenzend ist in der koronaren, fettgesättigten T_2-gewichteten Sequenz eine ödemartige Signalstörung des Tibiaplateaus als mögliche Begleiterscheinung des Risses nachweisbar (Abb. 1E).

Die anschliessende orthopädische Beurteilung ergibt die zweifelsfreie Diagnose einer linksseitigen Innenmeniskusläsion mit der eindeutigen Indikation zur arthroskopischen Teilmeniskektomie links medial. Der Patient lehnt aber einen operativen Eingriff strikte ab und lässt sich von einer Naturheilerin mit Elektrotherapie behandeln. Vier Monate nach der Meniskusläsion meldet sich der Patient wieder für eine klinische Kontrolluntersuchung. Er kann beschwerdefrei laufen und konnte voll trainieren. Bei zwei Strassenläufen ist er völlig schmerz- und beschwerdefrei praktisch im Bereich der persönlichen Bestzeit gelaufen. Klinisch liegt ein unauffälliges Kniegelenk ohne Einschränkung vor. Wir führen eine kernspintomographische Verlaufskontrolle mit demselben Scanner und denselben Messparametern durch (Untersuchungsreihe 2). Der Meniskusriss ist unverändert (Abb. 2A–D), die ursprünglich vorhandene ödemartige Signalstörung des Tibiaplateaus ist regredient.

Neu ist eine ausgedehnte, unscharf begrenzte, ödemartige Signalstörung im Bereich des medialen Femurkondylus und des Tibiakopfes aufgetreten (Abb. 2E). Diese Läsionen werden als direkte Folgen des kürzlich absolvierten wettkampfmässigen Langstreckenlaufes interpretiert.

Kommentar

Obwohl klinisch wie radiologisch eindeutig eine komplexe Läsion des medialen Meniskus mit eindeutiger Operationsindikation vorgelegen hat, hat sich in diesem Fall wider jegliche ärztliche

Abbildung 1

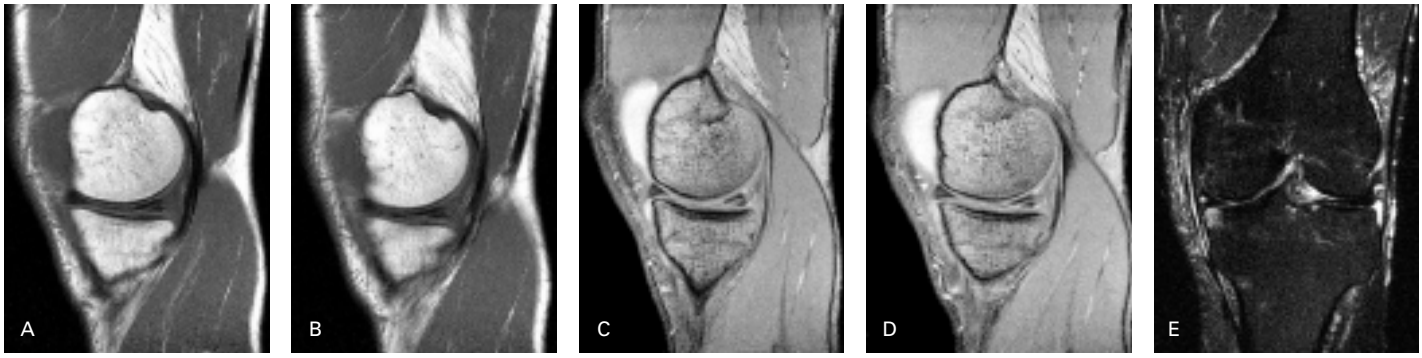

A) Sagittale T_1-gewichtete Sequenz in der Erstuntersuchung.

B) Sagittale T_1-gewichtete Sequenz in der Erstuntersuchung.

C) Sagittale T_2*-gewichtete Sequenz in der Erstuntersuchung.

D) Sagittale T_2*-gewichtete Sequenz in der Erstuntersuchung.

E) Koronare fettunterdrückte T_2-gewichtete Sequenz in der Erstuntersuchung.

Abbildung 2

A) Sagittale T_1-gewichtete Sequenz in der Kontrolluntersuchung.

B) Sagittale T_1-gewichtete Sequenz in der Kontrolluntersuchung.

C) Sagittale T_2*-gewichtete Sequenz in der Kontrolluntersuchung.

D) Sagittale T_2*-gewichtete Sequenz in der Kontrolluntersuchung.

E) Koronare fettunterdrückte T_2-gewichtete Sequenz in der Kontrolluntersuchung.

Vernunft und Beratung bei einem Langstreckenläufer eine klinisch und radiologisch eindeutige Meniskusläsion klinisch offensichtlich spontan geheilt bzw. gebessert.

Allgemein werden klinisch und radiologisch nachgewiesene Meniskusläsionen einer operativen Sanierung zugeführt. Erfolgreiche konservative Behandlungen werden in anekdotischer Form nur in ganz speziellen Situationen beschrieben. Bei einer 54 Jahre alten Frau mit längerer Schmerzanamnese im rechten Knie sowie deutlicher Funktionseinschränkung wurde im MRI ein Riss im Hinterhorn des medialen Meniskus nachgewiesen. Drei unabhängige Spezialisten empfahlen die Meniskektomie als einziges Verfahren. Die Patientin lehnte ab und entschloss sich für ein konservatives Vorgehen durch chiropraktorische Massnahmen, zusätzlich wurden homöopathische Produkte eingenommen. Diese Massnahmen führten zu einer vollkommenen Beschwerdefreiheit der Patientin [1].

Ein 21jähriger Mann mit Meningoenzephalitis und zentraler pontiner Myelinolyse musste während längerer Zeit intensivmedizinisch behandelt werden. Er kam dann wegen Schmerzen und Funktionseinschränkung des linken Knies in die Praxis. Die klinische Verdachtsdiagnose lautete auf Meniskusläsion und die radiologische Untersuchung mit MRI ergab einen Riss II. Grades des posterioren Hinterhorns des medialen Meniskus. Eine konservative Therapie mit Hochlagern, Eisauflage, Kompression, Ultraschall und physikalischer Therapie wurde eingeleitet. Vor allem die Ultraschallbehandlung führte rasch zu einer Schmerzabnahme und Funktionsverbesserung [2].

Je nach Klinik oder Institution, die zum Thema Diagnostik und Therapie der Meniskusläsion eine Studie schreibt, werden radiologische Abklärungsverfahren oder operative Diagnose- und Therapieinterventionen favorisiert. Als Goldstandard der Diagnose einer Meniskusläsion wird allgemein die Arthroskopie angesehen [3, 4]. In der MR-Diagnostik der Meniskusläsion muss bezüglich der Diagnose einer frischen Meniskusläsion differenziert vorgegangen werden. Die pathologischen Befunde der Menisci werden in die vier Grade MR Grad I–IV eingeteilt [5]. Die Grade I und II entsprechen myxoiden Degenerationen, die Grade III und IV Meniskusrissen. Es wird empfohlen, im MRI nur Veränderungen der Signalintensität in Graden zu beschreiben und den Begriff Riss als pathologisch-anatomische Bezeichnung nicht zu verwenden [6]. Eine erhöhte Signalintensität im Meniskusvorderhorn im MRI entspricht nicht zwingend einer klinisch

relevanten Läsion. Um einen solchen radiologischen Befund als klinisch bedeutsam zu werten, muss eindeutig ein entsprechender klinischer Befund vorliegen [7]. Ab der dritten Lebensdekade nimmt eine altersabhängige Degeneration des Meniskus mit erhöhter Signalintensität auch in klinisch asymptomatischen Patienten zu. In der vierten und fünften Dekade treten immer mehr degenerative Veränderungen vor allem im medialen Meniskus auf, während die Patienten klinisch immer noch beschwerdefrei sind. Liegt im MRI ein pathologischer Befund vor, so wird zu oft die Diagnose einer traumatischen Meniskusläsion gestellt, während strukturelle Veränderungen im Sinne einer degenerativen Veränderung nicht korrekt identifiziert werden [8].

Signalverstärkungen innerhalb des Meniskus mit Ausdehnung bis an die Meniskusoberfläche entsprechen in der Regel arthroskopisch einem Riss im Meniskus [9]. Unabhängig von der Therapie bleibt aber eine Grad-III-Läsion im MRI noch lange zu sehen, obwohl der Patient asymptomatisch ist und die Meniskusläsion wahrscheinlich geheilt ist. Der Nachweis einer Grad-III-Läsion im MRI darf nicht primär als Operationsindikation für eine Meniskektomie gelten [10].

In der präoperativen Diagnostik wird dem MRI ein unterschiedlich hoher Stellenwert eingeräumt. Sensitivität und Spezifität für eine korrekte Diagnose einer medialen bzw. lateralen Meniskusläsion liegen bei rund 80% [11, 12]. Allerdings werden auch falsch-positive Befunde erhoben [13]. Da in einem grossen Teil der Fälle eine korrekte Diagnose einer Meniskusläsion mit dem MRI gestellt werden kann, kann mit dem MRI eine unnötige Arthroskopie vermieden werden [12, 14]. Es gibt aber auch andere Stimmen. 57 konsekutive Fälle mit der initialen Diagnose einer Meniskusläsion bekamen präoperativ ein MRI. Klinisch konnte die Diagnose in 80,7% korrekt gestellt werden, radiologisch in 73,7%. Hätte man sich nur auf die MRI-Diagnose abgestützt, so hätten 35,1% der Fälle keine korrekte Therapie erhalten. Ein Chirurge kann sich voll auf seine klinische Diagnose abstützen und findet in der Arthroskopie immer einen entsprechenden Befund. Eine korrekte klinische Untersuchung ist mindestens so genau wie ein MRI. Der Einsatz des MRI kann nicht in jedem Fall einen unnötigen Eingriff verhindern. Grundsätzlich sollte der Einsatz des MRI nur bei unklaren klinischen Fällen eingesetzt werden [15]. Es wird gar gefordert, dass bei korrekter klinischer Untersuchung und eindeutigem klinischem Verdacht auf eine Meniskusläsion ein MRI unnötig ist [3].

Korrespondenz:
Dr. med. Beat Knechtle
Facharzt für
Allgemeinmedizin FMH
Haggenhaldenstr. 12
CH-9014 St. Gallen
beat.knechtle@ecr.ch

Literatur

1 Polkinghorn BS. Conservative treatment of torn medial meniscus via mechanical force, manually assisted short lever chiropractic adjusting procedures. J Manipulative Physiol Ther 1994;17:474–84.
2 Muche JA. Efficacy of therapeutic ultrasound treatment of a meniscus tear in a severely disabled patient: a case report. Arch Phys Med Rehabil 2003;84:1558–9.
3 Rose NE, Gold SM. A comparison of accuracy between clinical examination and magnetic resonance imaging in the diagnosis of meniscal and anterior cruciate ligament tears. Arthroscopy 1996;12:398–405.
4 Ryan PJ, Reddy K, Fleetcroft J. A prospective comparison of clinical examination, MRI, bone SPECT, and arthroscopy to detect meniscal tears. Clin Nucl Med 1998;23:803–6.
5 Stoller DW, Martin C, Crues JV 3rd, Kaplan L, Mink JH. Meniscal tears: pathologic correlation with MR imaging. Radiology 1987;163:731–5.
6 Guten GN, Kohn HS, Zoltan DJ. 'False positive' MRI of the knee: a literature review study. WMJ. 2002;101:35–8.
7 Shepard MF, Hunter DM, Davies MR, Shapiro MS, Seeger LL. The clinical significance of anterior horn meniscal tears diagnosed on magnetic resonance images. Am J Sports Med 2002;30:189-92.
8 Imhoff A, Buess E, Hodler J, Fellmann J. Comparison between magnetic resonance imaging and arthroscopy for the diagnosis of knee meniscal lesions. Rev Chir Orthop Reparatrice Appar Mot 1997;83:229–36.
9 De Smet AA, Norris MA, Yandow DR, Quintana FA, Graf BK, Keene JS. MR diagnosis of meniscal tears of the knee: importance of high signal in the meniscus that extends to the surface. AJR Am J Roentgenol 1993;161:101–7.
10 Deutsch AL, Mink JH, Fox JM, Arnoczky SP, Rothman BJ, Stoller DW, Cannon WD Jr. Peripheral meniscal tears: MR findings after conservative treatment or arthroscopic repair. Radiology 1990;176:485–8.
11 Imhoff A, Buess E, Hodler J, Schreiber A. Relevance of proton spin tomographic meniscus diagnosis in correlation with arthroscopy. Orthopade 1994;23:117–24.
12 Munshi M, Davidson M, MacDonald PB, Froese W, Sutherland K. The efficacy of magnetic resonance imaging in acute knee injuries. Clin J Sport Med 2000;10:34–9.
13 van Heuzen EP, Golding RP, van Zanten TE, Patka P. Magnetic resonance imaging of meniscal lesions of the knee. Clin Radiol 1988;39:658–60.
14 Elvenes J, Jerome CP, Reikeras O, Johansen O. Magnetic resonance imaging as a screening procedure to avoid arthroscopy for meniscal tears. Arch Orthop Trauma Sur 2000;120:14–6.
15 Miller GK. A prospective study comparing the accuracy of the clinical diagnosis of meniscus tear with magnetic resonance imaging and its effect on clinical outcome. Arthroscopy 1996;12:406–13.