Kleine Hernienkunde für Nichtchirurgen

Grégoire Pfander, Markus Gass, Christian Klaiber
Abteilung für Chirurgie, Spital Aarberg

Quintessenz

● Wir sind der Ansicht, dass in Anbetracht der Vielfalt der Hernien zu deren Behandlung mehr als nur ein einziges, standardisiertes Operationsverfahren nötig ist. Durch eine individuell angepasste Wahl der Operationsmethode lassen sich die an sich schon guten Resultate noch optimieren. Welches Verfahren zur Anwendung kommt, soll letztlich der behandelnde Chirurg entscheiden. Aus den in der Folge aufgeführten Gründen scheint es uns sinnvoll, für die Wahl der Operation auf ein umfassendes Behandlungskonzept zurückzugreifen.

Summary

A little hernia guide for the non-surgeon

● *We take the view that the wide variety of hernias cannot be treated by a single standardised surgical procedure. By selection of a surgical method adapted to the individual case it is possible to optimise already good results still further. The surgeon has the final decision as to the procedure he will use. For the reasons set out in this paper we feel it is helpful if the choice of operation is made as part of an overall treatment plan.*

Neues von der Hernienchirurgie?

Der vorliegende Artikel soll allgemeine Überlegungen zur Indikationsstellung einer Hernienoperation und zur Wahl der Operationsmethode aufzeigen sowie aktuelle Empfehlungen zur Nachsorge formulieren. Er richtet sich speziell an zuweisende und nachbetreuende Ärzte.
Die Laparoskopie hat in der Abdominalchirurgie vieles in Bewegung gesetzt. Es ist naheliegend, dass der häufigste allgemeinchirurgische Eingriff überhaupt, nämlich die Operation der Leistenhernie, seit einigen Jahren ebenfalls in den Sog dieser Entwicklung geraten ist. Etablierte Methoden wurden in Frage gestellt, das Interesse der Allgemeinchirurgen an der Hernienchirurgie hat stark zugenommen.
In der Schweiz werden vorwiegend die folgenden Operationen durchgeführt:
– die offene Technik nach Barwell bzw. Shouldice (Fasziendoppelung);
– die offene Operation nach Lichtenstein (Implantation eines Kunststoffnetzes);
– die laparoskopisch-endoskopischen Methoden (TAPP und TEP) mit Implantation eines Kunststoffnetzes von innen.

Neu in der Hernienchirurgie sind also die breite Anwendung von Netzimplantaten und die laparoskopisch-endoskopischen Techniken.

Wann besteht eine Indikation zur Operation?

Symptomatische Leistenhernien werden wegen der Beschwerden, vor allem aber wegen des Inkarzerationsrisikos operiert.
Bei asymptomatischen Hernien ist bei älteren Patienten mit erhöhtem Operationsrisiko bei kleinen, leicht reponierbaren Hernien eine abwartende Haltung vertretbar.
Die jährliche Inzidenz einer Inkarzeration liegt bei nichtbehandelten Patienten mit Inguinalhernien zwischen 0,3 bis 2,9% [1].
Die höchste Inzidenz besteht zwischen dem siebten und achten Lebensjahrzehnt. Klar erhöht ist das Risiko auch bei nicht reponierbaren Hernien sowie bei grossen Hernien mit enger Bruchpforte. Bei direkten Hernien (Hernien medial der epigastrischen Gefässe) ist das Inkarzerationsrisiko geringer [1].
Femoralhernien (Austritt der Hernie durch die Lacuna vasorum) haben einen besonderen Stellenwert. Sie machen lediglich 11% aller Hernien in der Leistenregion aus. Das Inkarzerationsrisiko liegt aber bei 50%. Femoralhernien treten vor allem bei Frauen auf und können leicht übersehen werden. Aufgrund des hohen Risikos einer Inkarzeration wird empfohlen, mit der Operation nicht länger als vier Wochen zuzuwarten [1].
In den allermeisten Fällen ist die Diagnose einer Inguinalhernie klinisch leicht zu stellen. Die Untersuchung erfolgt im Stehen beim Pressen. Gelegentlich gelingt es nicht, eine vermutete Hernie festzustellen, so dass bildgebende Verfahren, eventuell sogar eine Laparoskopie in Erwägung gezogen werden müssen. Es ist wichtig, bei jedem Ileus an das Vorliegen einer inkarzerierten Hernie zu denken.
Differentialdiagnostisch ist das Spektrum möglicher Ursachen bei Leistenbeschwerden neben den erwähnten Hernien sehr breit. Es sind dies die Coxarthrose, schmerzhafte Zerrungen, Insertionstendopathien der Adduktoren, Lymphknotenvergrösserungen, Lipome, Aneurysmen, Venektasien, Leistenhoden usw.
Auch wenn eine Hernie vorliegt, können gleichzeitig Leistenschmerzen bestehen, die durch die obenerwähnten Pathologien hervorgerufen werden.
Im Zweifelsfall ist es sinnvoll, den Patienten vor der Operation darauf hinzuweisen.

CME zu diesem Artikel finden Sie auf S. 381 oder im Internet unter www.smf-cme.ch.

Wie wird operiert?

Die Diskussion bezüglich der «richtigen» Operationstechnik einer Leistenhernie wird zum Teil emotional geführt. Vor- und Nachteile der verschiedenen Operationstechniken werden verschieden bewertet und führen zu gegensätzlichen Interpretationen.
Es gilt der Grundsatz, dass der Chirurg diejenigen Operationsmethoden wählen soll, die er sicher beherrscht. Eine einzige Methode wie zum Beispiel jene nach Bassini, welche die häufigste Operation des letzten Jahrhunderts war, genügt den heutigen Ansprüchen nicht mehr. Es haben sich für die operative Versorgung der Leistenhernien die Verfahren nach Barwell-Shouldice, Lichtenstein sowie die endoskopisch präperitonealen Netzprothesen durchgesetzt. Bei den beiden letztgenannten Methoden gilt das Prinzip der spannungsfreien Versorgung mit Implantation einer Netzprothese.
Der ursprüngliche Widerstand gegen die Implantate (aus Furcht vor Abstossungsreaktionen, Infektionen oder gar einer Entwicklung von Tumoren) ist mittlerweile auch bei den härtesten Gegnern dieser Methoden nicht mehr vorhanden.

Operationsverfahren nach Barwell und Shouldice (Abb. 1)

Bei der Operation nach Barwell werden durch eine quere Inzision in der Leiste der Samenstrang mobilisiert, der Bruchsack ligiert und reseziert sowie die Fascia transversalis gedoppelt und die Bruchlücke eingeengt, das heisst, der Austritt des Samenstranges wird in lateraler Richtung verlagert. Fremdmaterial wird bei dieser Technik nicht implantiert.
Bei der Methode nach Shouldice wird zusätzlich der Musculus obliquus internus am Leistenband fixiert [2].

Operation nach Lichtenstein (Abb. 2)

Das Prinzip der Operation nach Lichtenstein besteht in der spannungsfreien Verstärkung der Bauchdecke durch das Einnähen eines Kunststoffnetzes zwischen Externusaponeurose und Musculus obliquus internus. Diese Methode ist die am häufigsten durchgeführte Operation. Verglichen mit der Operation nach Shouldice bzw. Barwell ist das Verfahren nach Lichtenstein technisch einfacher, das heisst, die Lernkurve ist steil. Die postoperativen Beschwerden unmittelbar nach dem Eingriff sind gering, die Rezidivrate tief [3].
Die beiden erwähnten offenen Operationsverfahren lassen sich unter Lokal- oder Spinalanästhesie oder unter Narkose durchführen.

TAPP (laparoskopische transabdominelle präperitoneale Prothese) (Abb. 3, 4)

Bei der TAPP werden auf laparoskopischem Weg, das heisst unter Anlage eines Pneumoperitoneums der Herniensack von innen ausgelöst und die Hernienlücke mit einem Kunststoffnetz überdeckt, welches zwischen Peritoneum und Bauchwand (Fascia transversalis) plaziert wird. In der Regel wird das Netz mit Klammern, Takkern oder neuerdings auch mit Klebepunkten an der Bauchwand fixiert.

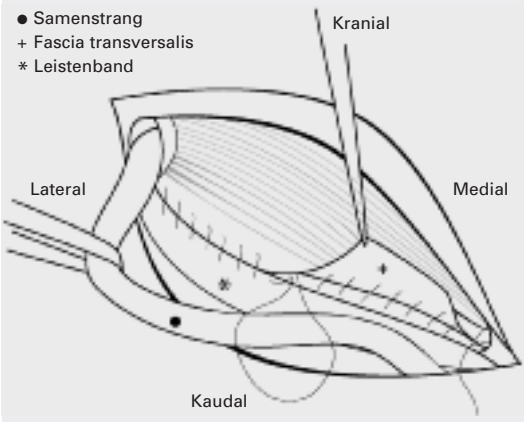

Abbildung 1
Offene Operation nach Barwell mit Doppelung der Fascia transversalis.

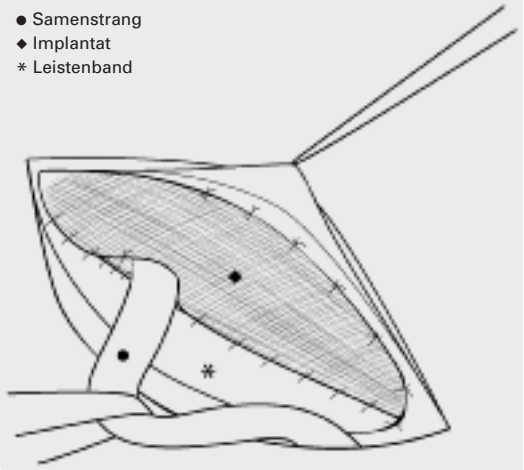

Abbildung 2
Offene Operation nach Lichtenstein: Netzimplantat fixiert am Musculus obliquus externus und am Leistenband.

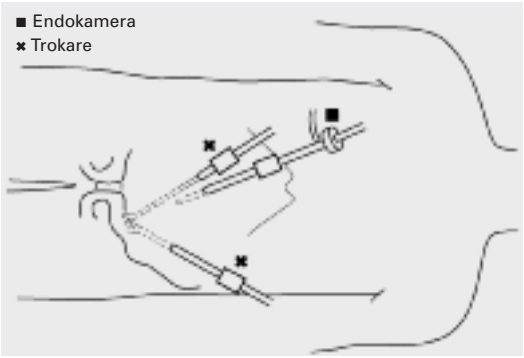

Abbildung 3
Position der Endokamera und der Trokare bei den endoskopischen Hernienoperationen.

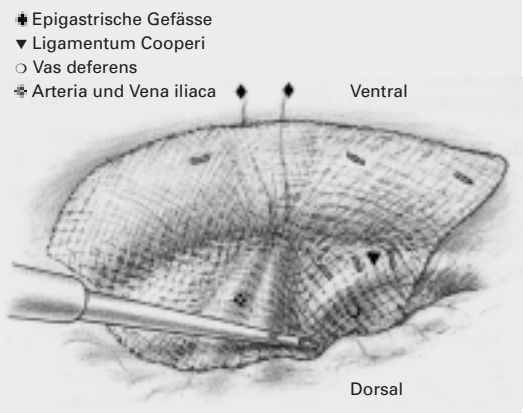

Abbildung 4
Abdeckung der Inguina von innen durch ein Netzimplantat bei den endoskopischen Hernienoperationen.

TEP (endoskopische totale extraperitoneale Prothese) oder TEEP (totale endoskopische extraperitoneale Prothese) (Abb. 3, 4)
Bei dieser Operation wird die Netzprothese ohne Eröffnung des Abdomens zwischen Peritoneum und Bauchdecke eingelegt. Die Fixation des Netzes erfolgt in gleicher Weise wie bei der TAPP [4].

Diese beiden endoskopischen Methoden greifen auf das Prinzip der offenen Technik von Stoppa und Rieves zurück, welches erstmals 1969 bzw. 1973 beschrieben wurde.
Laparoskopisch-endoskopische Eingriffe lassen sich nur unter Vollnarkose durchführen.

Welcher Patient wird wie operiert?

Bei der Wahl des Operationsverfahrens wird neben der Präferenz des Chirurgen den zusätzlichen Faktoren Rechnung getragen:
Alter des Patienten, Gewebequalität, Grösse der Hernie, Grösse der Bruchlücke, Primärhernie vs. Rezidivhernie, bilaterale Hernien, Narkoserisiko.
Unter Berücksichtigung dieser Kriterien behandeln wir seit 1994 nach dem «Aarberger-Konzept» [5]:
- Operation nach Shouldice: Männer unter 35 Jahre und Frauen im gebärfähigen Alter.
- Operation nach Lichtenstein: Patienten über 35 Jahre, welche sich für eine Narkose nicht eignen oder keine Narkose wünschen.
- TEP: Primärhernien bei Männern über 35 Jahre, alle offen voroperierten Rezidivhernien bei Patienten mit abgeschlossenem Wachstum, bilaterale Leistenhernien und Femoralhernien.

Diese internen Richtlinien werden unter Umständen modifiziert, zum Beispiel wenn es sich um Schwerarbeiter oder Spitzensportler handelt oder der Patient die eine oder andere Technik bevorzugt.

Kommentar

Das Konzept beruht auf folgenden Überlegungen: Junge Patienten mit primären Hernien haben eine gute Gewebequalität und bedürfen deshalb keiner Verstärkung der Bauchdecke mit einem Implantat. Je älter der Patient ist, desto notwendiger ist eine Netzverstärkung. Die Altersgrenze von 35 Jahren haben wir aufgrund von eigenen Erfahrungswerten gesetzt.
Die laparoskopische transabdominelle Technik (TAPP) wählen wir nur ausnahmsweise, zum Beispiel bei sehr grossen Hernien, weil die Reposition des Bruchinhaltes unter direkter Sicht einfacher erfolgen kann. Rezidive und Mehrfachrezidive eignen sich besonders für die endoskopischen Techniken, da der alte, vernarbte Zugang vermieden werden kann.
Rezidive offener Hernien werden endoskopisch, Rezidive nach endoskopischer Technik werden offen operiert [6].

Komplikationen

Im Vordergrund stehen die Rezidive. Mögliche Ursachen einer Rezidivhernie sind eine Gewebeschwäche oder eine unzureichende primäre Operationstechnik, oder es handelt sich um eine primär übersehene Hernie, zum Beispiel eine Femoralhernie.
Die Rezidivrate hängt bei allen Operationstechniken in erster Linie von der Erfahrung des Chirurgen ab. Sie liegt bei der Barwell- bzw. Shouldice-Technik bei 3,4%, beim Lichtenstein-Verfahren bei 1,3% und bei den endoskopischen Methoden bei 1,9% [7]. Generell lässt sich sagen, dass die spannungsfreien Verfahren mit Netzverstärkung eine geringere Rezidivrate aufweisen.
Die Inzidenz von Wundinfekten liegt bei offenen Verfahren ohne Netz bei 1%, bei offenen Verfahren mit Netzeinlage bei 2,2% und bei den endoskopischen Techniken unter 1% [7].
Bei den offenen Methoden steht die Schädigung der Nervi ilioinguinalis und iliohypogastricus im Vordergrund. In 0,6% der Fälle wird eine ischämische Orchitis mit konsekutiver Hodenatrophie festgestellt [7].
Komplikationen der endoskopischen Verfahren sind insbesondere Hämatome und Serome sowie die Schädigung des Nervus genitofemoralis.
Als seltene, aber schwerwiegendere Komplikationen sind zugangsbedingte Verletzungen intraabdominaler Organe wie Darm oder Harnblase zu erwähnen.
Für den nachbehandelnden Arzt ist das Erkennen sogenannter Pseudorezidive bei endoskopischen Eingriffen wichtig. Hier handelt es sich häufig um Serome oder ältere Hämatome in der ehemaligen Bruchhöhle. Pseudorezidive sind klinisch selten relevant und verschwinden im Lauf der Zeit, weshalb sie nicht reoperiert werden sollten.

Zur Abklärung einer postoperativ wieder aufgetretenen Schwellung eignet sich besonders die Sonographie der Leiste.
Liegt nach der Operation ein chronisches Schmerzsyndrom vor, müssen primär als mögliche Ursache die obenerwähnten Differentialdiagnosen in Betracht gezogen werden. Meistens handelt es sich aber um operationsbedingte Neuralgien der Nervi iliohypogastricus, ilioinguinalis oder genitofemoralis.
Diagnostisch/therapeutisch bietet sich eine Infiltration mit einem Lokalanästhetikum, gegebenenfalls mit einem Kortikosteroid an. Bei Persistenz der Beschwerden muss die Revision des Operationsgebietes mit Durchtrennung des betroffenen Nerven in Erwägung gezogen werden.

Wiederaufnahme der Arbeit? Sport?

Hinsichtlich der postoperativen Belastung und der Wiederaufnahme physischer Tätigkeiten liegen keine evidenzbasierten Daten vor. Generell sollte der behandelnde Chirurg in Abhängigkeit vom Zustand des Patienten den Zeitpunkt der postoperativen Belastungsaufnahme festlegen.
Früher übliche Empfehlungen hinsichtlich einer sechswöchigen Einschränkung der körperlichen Belastbarkeit sind heute aus unserer Sicht nicht mehr aufrechtzuerhalten. Wir empfehlen generell, dass alle Patienten mit einer Netzimplantation sofort frei nach Massgabe der Beschwerden belasten dürfen. Patienten mit Operationen ohne Netzverstärkung sollten sich postoperativ während zwei bis drei Wochen körperlich schonen. Die Wiederaufnahme der Arbeit ist in jedem Fall individuell zu verordnen, dürfte aber in den meisten Fällen ungefähr zwei Wochen postoperativ wieder möglich sein.

Korrespondenz:
Dr. med. Christian Klaiber
Abteilung für Chirurgie
Spital Aarberg
Lyss-Strasse 31
CH-3270 Aarberg
e-g.pfander@bluewin.ch

Literatur

1 The Royal College of Surgeons of England. Clinical guidelines on the management of groin hernia in adults. London: RCSENG – Professional Standards and Regulation; 1993.
2 Shouldice E. The treatment of hernia. Ont Med Rev 1953;20:670–84.
3 Lichtenstein I, Shulman A, Amid P, Montlor M. The tension-free hernioplasty. Am J Surg 1989;157:188.
4 Klaiber C, Metzger A, et al. Manual der laparoskopischen Chirurgie. 2., vollständig überarbeitete und ergänzte Auflage. Bern: Verlag Hans Huber; 1995. p. 271–80.
5 Klaiber C, Banz M, Metzger A. Die Technik der total endoskopischen präperitonealen Netzplastik zur Behandlung von Hernien in der Leistenregion (TEP). MIC 1999:8:139–44.
6 Chiofalo R, Holzinger F, Klaiber C. Total endoskopische präperitoneale Netzplastik bei primären und Rezidivleistenhernien – Gibt es Unterschiede? Chirurg 2001;72:1485–91.
7 CAMIC. Konsensuskonferenz Hernienchirurgie – Magdeburg, 28.–30.11.2003. Zentralbl Chir 2003;128;601–11.