Empfehlungen zur Behandlung des akuten schweren Schädelhirntraumas bei Kindern und Jugendlichen

Oskar Baenziger, Walter Bär, Thomas M. Berger, Michel Berner, Jacques Cotting, Bernhard Frey, Jürg Hammer, John P. Micallef, Bendicht Wagner
Interessengruppe Pädiatrische Intensivmedizin Schweiz

Einleitung

Das Ziel dieser Empfehlungen ist eine einheitliche, auf aktuellen wissenschaftlichen Daten und von Experten abgestützte Behandlungsstrategie zur Behandlung des akuten schweren Schädelhirntraumas bei Kindern und Jugendlichen für die Schweiz herauszugeben. Diese Empfehlungen wurden anlässlich einer Konsensuskonferenz an der Jahrestagung 2004 der Schweizerischen Gesellschaft für Intensivmedizin in Interlaken diskutiert. Die Empfehlungen sind in sprachlicher Hinsicht bewusst einfach gehalten; sie gehen weniger auf den ätiologischen oder pathophysiologischen Hintergrund ein, sondern behandeln vor allem praktische Aspekte.

Ätiologie

Folgezustand nach Gewalteinwirkung auf den Schädel mit konsekutiver Verletzung von Knochen, Gefässen oder Hirnparenchym.

- Knochen: Frakturen im Bereich der Schädelkalotte, Berstungs- oder Impressionsfrakturen sowie Schädelbasisfrakturen. Gefahr durch Gefässverletzung mit Blutung und Infektionen bei offenen Frakturen.
- Gefässe: Das Einreissen von Gefässen führt zur Bildung von Hämatomen. Die Symptomatik dieser Hämatome ist abhängig von der Lokalisation und Grösse der Blutung (epidural, subdural, subarachnoidal, intrazerebral).
- Parenchymläsionen: Kontusionsherde bedingt durch Kompression der Neuronen und Dehnung oder Abriss der Axone. Diese primäre Zellschädigung führt zur unkontrollierten Freisetzung von Mediatoren (z.B. exzitatorische Neurotransmitter) und zur sekundären Amplifizierung des Gewebeschadens mit konsekutivem Hirnödem (zytotoxisch und/oder vasogen).

Klinik

Je nach Lokalisation und Schweregrad des Traumas besteht eine grosse klinische Variabilität. In den meisten Fällen ist eine typische Anamnese bekannt.

Folgende Symptome können auftreten:

- Bewusstseinsstörungen: von leichter Schläfrigkeit bis zu tiefer Bewusstlosigkeit;
- Fokale neurologische Störungen: Störungen der Pupillenmotorik, Hemiparese usw.;
- Vegetative Symptome: Erbrechen, Kopfschmerzen;
- Krämpfe.

Einteilung des Schweregrades

Die Einteilung des Schweregrades erfolgt vollständig aufgrund der Glasgow Coma Scale (GCS) und bestimmt wesentlich das weitere Management des Patienten:

Schweres Schädelhirntrauma:	GCS $\leq$8
Mittleres Schädelhirntrauma:	GCS 9–14
Leichtes Schädelhirntrauma:	GCS 15

Diagnostik

Klinische Untersuchung

Die primäre Beurteilung basiert auf ABC (Luftwege, Atmung, Kreislauf).
Neurologische Untersuchung: Entscheidend! Wiederholte regelmässige Beurteilung des Bewusstseinszustandes durch die für Kinder modifizierte Glasgow Coma Scale (Tab. 1).
Pupillenmotorik, Hirnstammreflexe, Tonus beurteilen und nach fokalen neurologischen Zeichen suchen.
Augenhintergrund: Retinablutungen, Stauungspapillen (diese können bei akut auftretendem Hirndruck noch fehlen).
Nach Zusatzverletzungen suchen: Halswirbelsäule, Abdomen, Becken, Extremitäten, Augen.

Laboruntersuchungen

Nur bei Patienten mit Bewusstseinsstörungen oder fokalen neurologischen Symptomen. Blutgase, Blutbild inklusive Thrombozyten, Elektrolyte (Na, K, Ca), Blutglukose, Gerinnungsuntersuchung (PTT, Quick, Fibrinogen), Transaminasen, Amylase, Kreatinin, Harnstoff, CK, CK-MB, Osmolarität von Serum und Urin, Urinsticks (Hämaturie).

Tabelle 1. Glasgow Coma Scale für Kinder.

Augenöffnen			
Score	*>1 Jahr*	*<1 Jahr*	
4	Spontan	Spontan	
3	Auf Anruf	Auf Schreien	
2	Auf Schmerz	Auf Schmerz	
1	Keine Reaktion	Keine Reaktion	
Beste motorische Antwort			
Score	*>1 Jahr*	*<1 Jahr*	
6	Befolgt Aufforderungen	Spontane Bewegungen	
5	Gezielte Abwehr	Gezielte Abwehr	
4	Zurückziehen auf Schmerzen	Zurückziehen auf Schmerzen	
3	Flexion auf Schmerzen	Flexion auf Schmerzen	
2	Extension auf Schmerzen	Extension auf Schmerzen	
1	Keine	Keine	
Beste verbale Antwort			
Score	*>5 Jahre*	*2–5 Jahre*	*0–23 Monate*
5	Orientiert	Verständliche Worte	Plappernde Sprache
4	Verwirrt	Unverständliche Worte	Schreien, aber tröstbar
3	Unzusammenhängende Worte	Persistierendes, untröstbares Schreien	Persistierendes, untröstbares Schreien
2	Unverständlich	Stöhnen oder unverständliche Laute	Stöhnen oder unverständliche Laute
1	Keine	Keine	Keine

Bildgebung

1. Thorax-Röntgen
2. Schädel-CT: Diagnostikum der Wahl. Indiziert bei allen Patienten mit längeren Bewusstseinsstörungen (GCS ≤14), fokalen neurologischen Symptomen. Ermöglicht eine optimale Diagnostik der knöchernen, vaskulären und parenchymatösen Strukturen. Hals-CT zum Ausschluss einer Halswirbelsäulenfraktur (Schichten von 2–3 mm).
3. US-Abdomen: zum Ausschluss von Organläsionen.
4. Individuelle Röntgendiagnostik in Abhängigkeit des Verletzungsmusters:
   - Schädel-Röntgen: meist ohne Konsequenz;
   - Wirbelsäule: zum Ausschluss von Wirbelfrakturen (v.a. wichtig beim komatösen Patienten).

Weitere Diagnostik

EEG: in der primären Diagnostik kein Platz, Bedeutung im Verlauf und bei posttraumatischen Krämpfen.
EKG/Echo: bei Thoraxkontusion oder verdächtigem Thorax-Röntgen.

Überwachung

Monitoring des schweren Schädelhirntraumas (GCS ≤8):

- Pupillenreaktion
- EKG, Pulsoxymetrie, invasive Blutdruckmessung, zentralvenöse Druckmessung
- Hirndruckmessung: Indikation aufgrund der klinischen Symptomatik (Bewusstseinsverlust, GCS ≤8). Das Einlegen erfolgt chirurgisch mittels eines Bohrlochs und wird möglichst schnell durchgeführt, eventuell in Kombination mit einer Liquordrainage. Cave: bei GCS >8 und fehlender klinischer Überwachungsmöglichkeit (intubierte, sedierte Patienten) grosszügigere Indikation für Hirndruckmonitoring.
- Glykämie: normoglykäme Verhältnisse (3,5–8 mmol/L) ohne Zeichen einer Ketoazidose
- Diurese: mindestens 1 ml/kg/h (Blasenkatheter)
- EEG: zum Ausschluss von Krämpfen oder zum Entdecken eines zerebralen Fokus. Eine kontinuierliche Aufzeichnung kann frühzeitig Hinweise auf eine neurologische Verschlechterung geben (nicht notfallmässig).
- Evozierte Potentiale: Somatosensorisch evozierte Potentiale geben gewisse Hinweise auf die Prognose. Sie sind vor allem beim neurologisch nicht beurteilbaren, tief sedierten und relaxierten Patienten hilfreich.
- Sauerstoffgehalt oder O_2-Sättigung im Bulbus jugularis mittels Katheter im Bulbus jugularis. Ein Ansteigen der zerebralen Sauerstoffextraktion ist ein Hinweis auf eine ungenügende zerebrale Oxigenation. Dadurch können sekundäre ischämische Komplikationen, zum Beispiel durch Hyperventilation oder Abfall des zerebralen Perfusionsdrucks erkannt und korrigiert werden. Indikation zur Einlage eines Katheters in den Bulbus jugularis: nicht beherrschbarer Hirndruck, der Hyperventilation oder ein Barbituratkoma nötig macht (Interpretation siehe Merkblatt im Anhang).
- Zerebrale Blutflussmessungen: bei Verdacht auf zerebrale Vasospasmen im Rahmen des Schädelhirntraumas (Blut im Subarachnoidalraum) oder nicht beherrschbarem hohem Hirndruck nach Ausschluss einer chirurgisch angehbaren Läsion.

Therapie

Prinzip

Verhindern von sekundärer Schädigung des Gehirns durch Hypoxie, Hypoperfusion, Hirndruck, Krämpfe und Infektionen. Die Therapie wird in allgemeine und erweiterte Massnahmen eingeteilt. Die erweiterten Massnahmen eskalieren in Form eines Stufenschemas.

Erstmassnahmen
Diese werden unverzüglich, vor einer eingehenden Diagnostik eingeleitet.
Sichern der Atemwege und Intubation: Intubation bei Patienten mit GCS ≤8 oder persistierender Hypoxie. Orale Intubation bei Schädelbasisfraktur oder Gesichtsfrakturen.
Cave: Begleitverletzung der Halswirbelsäule, deshalb Fixation derselben bei jedem komatösen Patienten mit Schädelhirntrauma.
Sichern und Unterstützen des Kreislaufs: Kreislaufunterstützung mit isotonen, isoosmolaren Substanzen (Ringerlaktat, NaCl, kein freies Wasser), Anstreben von normovolämen hämodynamischen Verhältnissen (volle Schockbehandlung, keine Flüssigkeitseinschränkung).

Allgemeine Massnahmen

Atmung/Luftwege
Verhindern von Hypoxie (klinische Grenze: PaO_2 >12 kPa) und Hyperkapnie (klinische Grenze: $PaCO_2$ 4,5–5,5 kPa). Wenn keine Hirndrucktherapie durchgeführt wird, grosszügige Extubation, sofern eine gute Kontrolle der oberen Luftwege möglich ist und keine pulmonale Problematik besteht.

Kreislauf
Anstreben von normovolämen Kreislaufverhältnissen. Den arteriellen Blutdruck im oberen Normalbereich halten, um sichere zerebrale Perfusionsdrucke (Adoleszente >60–70 mm Hg, Kinder von 4–12 Jahren >50 mm Hg, Kinder <4 Jahre >40 mm Hg) zu halten. Der zerebrale Perfusionsdruck (CPP) ist die Differenz zwischen dem mittleren arteriellen Blutdruck (MAP) und dem intrakraniellen Druck (ICP) (CPP = MAP minus ICP).

Flüssigkeitsmanagement
Nach der primären hämodynamischen Stabilisation Totalflüssigkeit von 1800 ml/m²/d (Beatmete: 1500 ml/m²/d oder 80 ml/kg/d), Verabreichung von iso- oder hypertonen Elektrolytlösungen (Möglichkeit einer hypertonen Elektrolytlösung: Na 268 mmol/L; K 4 mmol/L; Bicarbonat 54 mmol/L; Chlorid 218 mmol/L), um die Serumosmolarität (Ziel: 300–320 mmol/L) in den ersten 48 Stunden hochzuhalten. In den ersten 24 Stunden werden sämtliche Volumenzusätze in Form von NaCl 0,9% verabreicht. Glukosezufuhr (Glukose 50% über ZVK) um Normoglykämie zu erreichen (cave: Ketonkörper).

Hirndrucktherapie
Anzustreben sind Hirndruckwerte (ICP) unter 20 mm Hg. Kurzfrisitge Erhöhungen von einigen Minuten bis maximal 40 mm Hg können bei erhaltenem Perfusionsdruck toleriert werden. Vor der Einleitung der Hirndrucktherapie Ausschluss einer intrakraniellen Blutung. Wichtig ist die Erhaltung des zerebralen Perfusionsdruckes (Richtwerte siehe Tab. 2).

Tabelle 2. Richtwerte zur Erhaltung des zerebralen Perfusionsdrucks.

Altersgruppe (Jahre)	Anzustrebender CPP (MAP minus ICP) (mm HG)	
	ICP <20	ICP >20
0–1	45–50	>50–60
1–7	50–55	>55–65
7–13	55–60	>65–70
>13	60–65	>70–75

Weitere Grenzen
Hämoglobin: >100 G/L
Glukose: 3,5–8 mmol/L
Temperatur: <37 °C

Sedation/Analgesie
- Analgesie: Morphindauertropf: Dosis 10–30 (–50) µg/kg/h, Start mit 30 µg/kg/h, bei ungenügender Wirkung Wechsel auf Fentanyl.
- Sedation: Midazolamdauertropf: Dosis 0,1–0,3 mg/kg/h.
- Relaxation: Pavulon (nicht generell, nur bei persistierendem, erhöhtem ICP).

Ernährung
Beginn der enteralen Ernährung nach wenigen Stunden. Wenn nötig Einlage einer Jejunalsonde.

Lagerung
Kopfhochlagerung von 30%, Kopf soll in medianer Position bleiben.

Krämpfe
Krampfprophylaxe mittels intravenösem Phenobarbital: Dosis 10 mg/kg bei Eintritt (fraktionierte Verabreichung), 5 mg/kg/d in zwei Dosen ab dem zweiten Tag. Absetzen bei klinischer Krampffreiheit und normalem EEG nach 14 Tagen (diese Prophylaxe ist optional und die Datenlage nicht gesichert).

Erweiterte Massnahmen (Behandlungsalgorithmus) bei persistierend erhöhtem Hirndruck und/oder ungenügendem Perfusionsdruck

1. Osmotherapie: Mannitol 0,25–1 g/kg i.v. über ungefähr 20 min (max. Serumosmolarität: 315–320 mmol/L).
2. Katecholamine: aufrechterhalten des zerebralen Perfusionsdruckes mittels Katecholaminen (Noradrenalin).
3. Liquordrainage
4. Hypothermie: anstreben einer Körperkerntemperatur von 32–34 °C mit Kühlmatte.

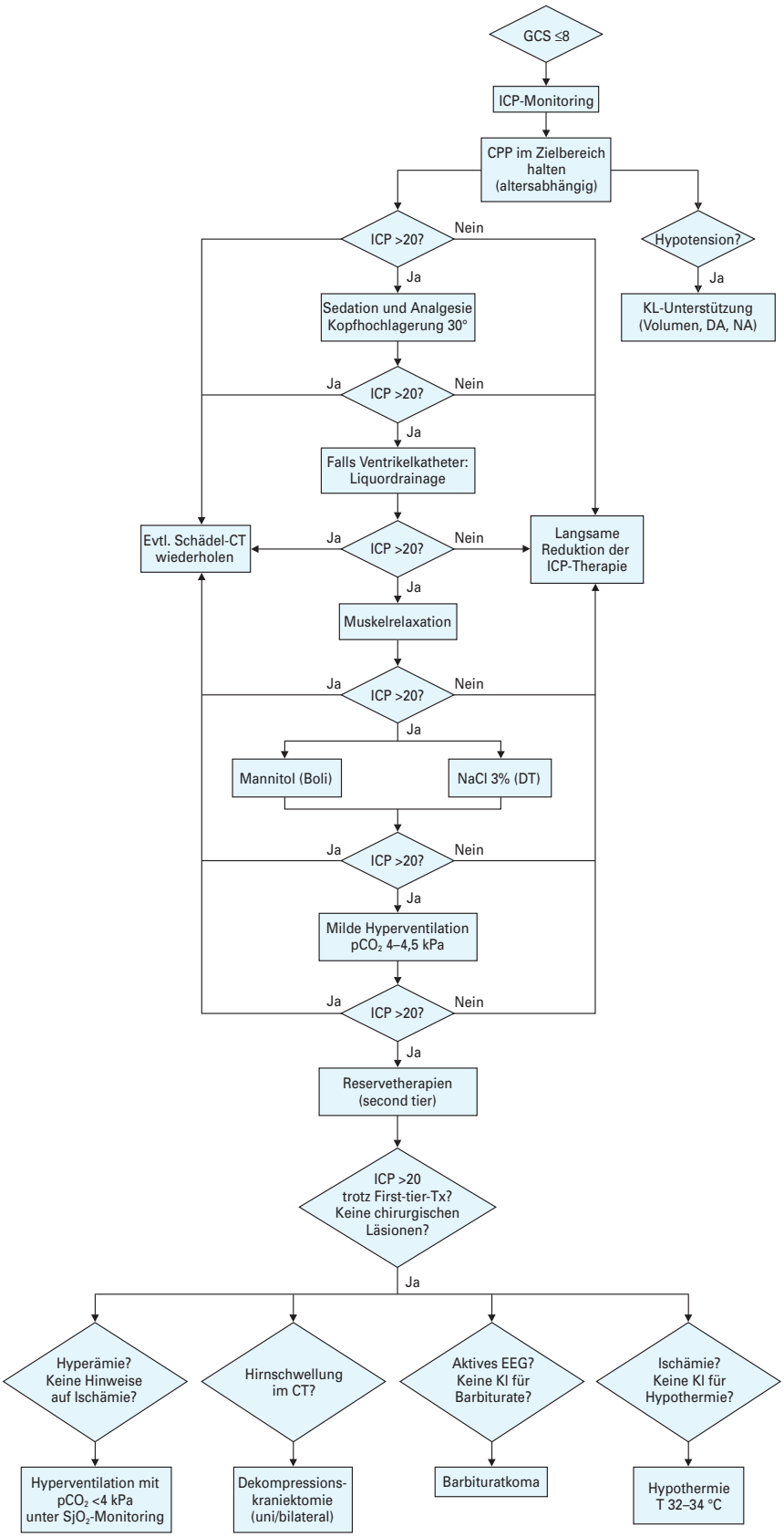

Abbildung 1
Algorithmus zur Behandlung des erhöhten Hirndrucks [5].

5. Barbiturate: Thiopentalkoma mit 3–5 mg/kg als Bolus, anschliessend Dauerinfusion mit 1–3 mg/kg/h (Einlage eines Bulbus-jugularis-Katheters).
6. Hyperventilation ($PaCO_2$ <4 kPa): in schweren Fällen und nur unter kontinuierlicher Überwachung der zerebralen Sauerstoffextraktion mittels Bulbus-jugularis-Katheter.
7. Dekompressive Kraniektomie

Als Möglichkeit wird auf Abbildung 1 ein auf einem Expertenkonsensus basierender Algorithmus dargestellt [5].
Bei persistierend hohem und unerklärtem ICP-Anstieg grosszügige Indikation zur erneuten CT-Kontrolle.
Beendigung der Hirndrucktherapie: schrittweiser Abbau, wenn 24 Stunden ohne erhöhten Hirndruck. Der Abbau erfolgt in umgekehrter Reihenfolge wie die initiale Steigerung.

Infekt
Keine generelle Antibiotikaprophylaxe (cave: Tetanus, Pneumovax).

Ernährung
Frühe enterale isotone Ernährung über Magen- oder Duodenalsonde anstreben.

Chirurgische Therapie
Subdurale und epidurale Hämatome mit neurologischer Symptomatik oder Zeichen eines erhöhten intrakraniellen Drucks müssen chirurgisch angegangen werden. Intrazerebrale Blutungen werden nur bei ausgeprägter Symptomatik oder bei spezieller Lokalisation durch Neurochirurgen angegangen. Bei schweren nicht beherrschbaren intrazerebralen Hypertensionen kann eine bilaterale dekompressive Kraniektomie angezeigt sein.
Otorrhoe: Ohr steril abdecken, ORL-Konsilium.
Augenverletzung: Notfallkonsilium Ophthalmologie.
Physiotherapie: Atemtherapie, frühzeitige Prophylaxe von Kontrakturen.

Komplikationen

- Sekundäres Auftreten von intrakraniellen Blutungen (epidural, intrazerebral)
- Gerinnungsstörungen
- ARDS oder Pneumonie
- Magenulkus
- Inadäquate ADH-Sekretion (SIADH): rechtzeitiges Reagieren auf einen Rückgang der Diurese, regelmässige Kontrollen der Osmolarität in Serum und Urin (bei Verdacht auf SIADH alle 8–12 h).

Korrespondenz:
PD Dr. med. Oskar Baenziger
Abteilung für Intensivmedizin
und Neonatologie
Universitätskinderklinik
Steinwiesstrasse 75
CH-8032 Zürich
oskar.baenziger@kispi.unizh.ch

Literatur
1 Bullock R, Chesnut RM, Clifton G, et al. Guidelines for the management of severe traumatic brain injury. J Neurotrauma 2000;17:451–553.
2 Chesnut RM, Marshall LF, Klauber MR. The role of secondary brain injury in determining outcome from severe head injury. J Trauma 1993;34:216–22.
3 Clifton GL, Miller ER, Choi SC, et al. Lack of effect of induction of hypothermia after acute brain injury. NEJM 2001; 344:556–63.
4 Downard C, Hulka F, Mullins R, et al. Relationship of cerebral perfusion pressure and survival in pediatric brain-injured patients. J Trauma 2000; 49:654–9.
5 Guidelines for the acute medical management of severe traumatic brain injury in infants, children and adolescents. Pediatric Critical Care Medicine 2003;4(Suppl):S1–S75.
6 Johnston IH, Johnston JA, Jennett WB. Intracranial pressure following head injury. Lancet 1970;2:433–6.
7 Maas AIR, Fleckenstein W, de Jong AD, van Santbrink. Monitoring cerebral oxygenation: experimental studies and preliminary clinical results of continuous monitoring of cerebrospinal fluid and brain tissue oxygen tension. Acta Neurochir 1993;(Suppl);59-50-57.
8 Muizelaar JP, Marmarou A, DeSalles AAF, et al. Cerebral blood flow and metabolism in severely head-injured children: Part 1: Relationship with GCS score, outcome, ICP, and PVI. J Neurosurg 1989;71:63–71 30.
9 Taylor A, Warwick B, Rosenfeld J, et al. A randomized trial of very early decompressive craniectomy in children with traumatic brain injury and sustained intracranial hypertension. Childs Nerv Syst 2001;17:154–62.

Anhang: Management von Patienten mit schwerem Schädelhirntrauma mittels Bulbus-jugularis-Katheter

Background

Die zerebrale Perfusion ist im gesunden Gehirn eng an den metabolischen Verbrauch gekoppelt und wird durch den arteriellen CO_2-Partialdruck beeinflusst. Hingegen ist die Perfusion im Bereich des autoregulatorischen Plateaus nahezu unabhängig vom systemischen Blutdruck. Im geschädigten Gehirn (z.B. nach einem Schädelhirntrauma) können diese Mechanismen teilweise oder total aufgehoben sein.
In den ersten Stunden bis Tagen nach dem Schädelhirntrauma ist die metabolische Koppelung häufig gestört, und es bestehen phasenweise eine relative Ischämie oder eine relative Hyperämie (luxury perfusion) des Gehirns. Aus diesem Grund kann die Hyperventilation eine sinnvolle Methode zur Senkung des erhöhten Hirndrucks sein. Eine unkontrollierte Hyperventilation kann zu einer ungenügenden Perfusion des Hirngewebes führen; deshalb ist bei der Hyperventilation ein Monitoring des Sauerstoffverbrauchs des Gehirns notwendig.
Für die Steuerung der therapeutischen Massnahmen bei akut erhöhtem Hirndruck wird vor allem der zerebrale Sauerstoffmetabolismus betrachtet. Folgende Parameter sind in diesem Zusammenhang von Bedeutung und zeigen an, ob der metabolische Bedarf des ganzen Gehirns durch das aktuelle Sauerstoffangebot gedeckt wird und ob die Sauerstoffversorgung den Bedarf übersteigt oder unterschreitet (Tab. 3):

Die AV-Differenz und die O_2-Extraktion geben grundsätzlich dieselbe Information, bei tiefem Hämoglobin kann jedoch die AV-Differenz irrtümlich tiefe Werte zeigen. Die O_2-Extraktion ist ebenfalls von Vorteil, weil die $SvjO_2$ mittels eines fiberoptischen Katheters kontinuierlich gemessen werden kann und so ein gutes Monitoring erlaubt.

Tabelle 3. Parameter zur Bestimmung der Sauerstoffversorgung des Gehirns.

Parameter	Formel	Normalwerte (Erwachsene)
AV-Differenz	CaO_2–$CvjO_2$	3,9–8,6 ml/dl ($PaCO_2$ 40 mm Hg)
O_2-Extraktion	$(SaO_2–SvjO_2)/SaO_2$	20–35%

Abkürzungen

AV-Differenz	Arteriovenöse Sauerstoffdifferenz
CaO_2	Arterieller Sauerstoffgehalt
$CvjO_2$	Zerebrovenöser Sauerstoffgehalt
$SvjO_2$	Zerebrovenöse Sauerstoffsättigung
SaO_2	Sauerstoffsättigung
vj	Vena jugularis

Indikation zur Einführung eines Bulbus-jugularis-Katheters

Erhöhter intrakranieller Druck, welcher mit Hyperventilation oder Barbituratkoma behandelt wird.

Interpretation der Resultate

Erhöhter Hirndruck

Extraktion <20%: Reduktion von $PaCO_2$
Extraktion 20–45%: Belassen der Hyperventilation und Reduktion des Hirndrucks mittels anderer Methoden (Mannitol)
Extraktion >45%: Reduktion des Hirndrucks mit anderen Mitteln (Mannitol) und Lockerung der Hyperventilation

Normaler Hirndruck

Extraktion <20%: Keine Änderung
Extraktion 20–45%: Belassen der Hyperventilation und keine zusätzliche Therapie des Hirndrucks mittels anderer Methoden.
Falls >24 h kein erhöhter Hirndruck: Reduktion der Hirndrucktherapie
Extraktion >45%: Lockerung der Hyperventilation unter genauer Kontrolle des ICP
Die Einlage eines fiberoptischen Katheters ermöglicht eine kontinuierliche Überwachung der $SvjO_2$.