Tissu surrénalien ectopique dans une hernie inguinale

Phat Vuong[a, c](†), François Dazza[b], Sarra Houissa-Vuong[a], Ernesto Baviera[a], Jan Janzen[d]

[a] Centre de Pathologie, Bièvres, France
[b] Clinique d'Alma, Paris
[c] Unité d'Anatomie et de Cytologie Pathologique, Hôpital Saint Michel, Paris
[d] Brunnhof, Institut für Pathologie und medizinische Analytik, Berne

Quintessence

Nous rapportons un cas d'ectopie surrénalienne au niveau d'un sac herniaire inguinal chez un homme âgé de 61 ans. De découverte histologique fortuite, cette condition impose cependant un bilan postopératoire pour écarter une éventuelle métastase d'une tumeur à cellules claires, en particulier celle d'un adénocarcinome rénal.

Summary

Ectopic adrenal tissue in an inguinal hernia

We report a rare case of hernia containing ectopic adrenal tissue in a 61-year-old man. This observation underlines the need for thorough histological investigation of operative specimens in such cases.

Introduction

Chez l'enfant, la découverte de vestiges de tissu surrénalien dans le pelvis n'est pas rare [1]. Par contre, elle est exceptionnelle chez l'adulte. Nous rapportons un cas d'ectopie de cortex surrénalien chez un homme de 61 ans, opéré d'une hernie inguinale.

Observation clinique

Monsieur CDM G., 61 ans, souffrait depuis plusieurs années de douleurs inguino-crurales. L'examen clinique révélait une large hernie inguinale gauche imposant une cure chirurgicale type Shouldice. Peropératoirement, la lumière de cette hernie très atypique contenait une anse sigmoïdienne avec volumineux lipome au contact. Les suites opératoires sont simples. Au point de vue anatomo-pathologique (22/64 889), le sac herniaire mesurait 7 cm de diamètre. Un revêtement mésothélial aplati bordait le versant interne du sac. En profondeur, le chorion scléreux contenait un nodule bien encapsulé, tranchant nettement sur le tissu conjonctif de voisinage. Ce nodule était composé de cellules cubiques régulières à cytoplasme spongieux, pourvues d'un noyau vésiculeux et hyperplasique (fig. 1). Son centre contenait quelques calcifications. L'ensemble réalisait un micro-corticosurrénalome partiellement calcifié. Le bilan postopératoire, en particulier rénal, est resté négatif y compris la tomodensitométrie abdominale.

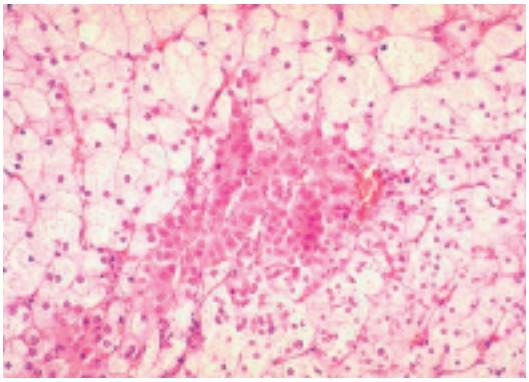

Figure 1
Tissu surrénalien ectopique dans une hernie inguinale, composé de cellules cubiques sans atypie (200×).

Commentaire

Chez les enfants opérés de hernie inguinale ou de cryptorchidie, la fréquence de l'ectopie surrénalienne varie de 3,5 à 15% des cas [2]. Elle se réduit à 1,96% chez les adolescents cryptorchides [3]. Notre patient, 61 ans, a été opéré d'une hernie inguinale isolée. Dans la majorité des cas, l'ectopie cortico-surrénalienne est asymptomatique. Elle réalise exceptionnellement une masse inguino-scrotale imposant une exérèse chirurgicale. Le plus souvent, il s'agit d'une découverte fortuite lors de l'examen anatomo-pathologique du sac herniaire, comme chez notre malade. Elle se singularise par la présence isolée de tissu cortico-surrénalien au sommet de la poche herniaire. L'absence de composante médullaire confirme le caractère congénital de l'ectopie [1]. Embryologiquement, la cortico-surrénale provient des amas de cellules mésenchymateuses du mésoderme localisés entre la racine du mésentère dorsal et les bourgeons gonadiques. La médullo-surrénale dérivant de la crête neurale se forme bien après l'apparition de la cortico-surrénale. Le développement simultané des bourgeons gonadiques vers la sixième semaine de la vie embryonnaire et leur migration précoce dans le pelvis seraient responsables de l'anomalie. La topographie du tissu ectopique s'explique par l'intimité anatomique entre la cortico-surrénale et les gonandes primitives pendant leur descente dans le pelvis chez la femme (trompes et ovaires) ou dans les bourses chez l'homme (canal déférent, épididyme, rete testis) [1, 4]. Les îlots de cortex surrénalien ectopique, éparpillés le long de leur trajet, réalisent un ou plusieurs nodules

jaune foncé, se démarquant du tissu conjonctivo-adipeux de voisinage. Rarement, ils se cantonnent dans l'espace rétro-péritonéal, entre le diaphragme et le pelvis ou restent inclus même dans les viscères de voisinage (poumons et reins). Le plus souvent, le tissu ectopique s'atrophie et disparaît pendant l'enfance. Exceptionnellement, il persiste à un âge avancé comme chez notre patient et peut devenir fonctionnel après une surrénalectomie [5]. La dégénérescence maligne a été signalée [6].

Le diagnostic différentiel se pose avec une éventuelle métastase d'une tumeur maligne à cellules claires, en particulier celle d'un adénocarcinome à cellules claires du rein. En l'absence de syndrome de masse, la détection systématique de l'ectopie surrénalienne s'avère injustifiée étant donnée l'absence d'implication clinique.

Remerciements
Nous remercions Madame Catherine Koehli, Berne, pour son aide à la préparation du manuscrit.

Correspondance:
Dr Jan Janzen, MPhil
(exp. pathology)
Brunnhof, Institut für Pathologie
und medizinische Analytik
Brunnhofweg 45
CH-3008 Bern
jkr.janzen@freenet.de

Références

1 Venture L, Leocata P, Hind A, Greco I, Ventura T. Ectopie adrenal tissu in the spermatic cord. Case report and review of the literature. Arch Ital Urol Androl 1998;70:15–8.
2 Trias Puigsureda I, Orsola Gran I, Paga Carbonell J, Prera Villaseca A. Adrenal scrotal ectopy. Arch Esp Urol 1995;48:645–6.
3 Czaplicki M, Bablok L, Kuzaka B, Janczewski Z. Heterotopic adrenal tissue. Int Urol Nephrol 1985;17:177–81.
4 Lorenzo Romero JG, Segura Martin M, Hernandez Millan I, Salinas Sanchez AS, Lopez Garcia S, Ruiz Mondejar R, Virseda Rodiguez JA, Martinez Martin M. Epididymal ectopic adrenal tumor. Arch Esp Urol 2000;53:271–3.
5 Gutowski WT, Gray GF JR. Ectopic adrenal in inguinal hernia sacs. J Urol 1979;121:353–4.
6 Michowitz M, Schujman E, Solowiejczyk M. Aberrant adrenal tissue in the wall of a hernial sac. Am Surg 1979;45:67–9.