Die oberflächliche Thrombophlebitis: ein Überblick

Christina Jeanneret[a], Thomas Baldi[a], Regula Jenelten[b]

[a] Angiologie, Medizinische Universitätsklinik, Kantonsspital Bruderholz, [b] Angiologie, Kantonsspital Winterthur

Quintessenz

- Die Thrombophlebitis tritt häufiger in varikös veränderten Venen als in nicht varikös veränderten Venen auf.
- Unbehandelt kann sich die Thrombophlebitis nach proximal oder distal ausdehnen, insbesondere bei Vorliegen von Risikofaktoren (Alter >60 Jahre, männliches Geschlecht, durchgemachte tiefe Beinvenenthrombose).
- Bei Thrombophlebitiden, insbesondere in nicht varikös veränderten Venen, sollte das Vorliegen eines Malignoms oder einer Thrombophilie in Betracht gezogen werden.
- Ein gleichzeitiges Vorliegen einer Thrombose oder einer Lungenembolie ist bei der Thrombophlebitis häufiger, als man denkt, und tritt in durchschnittlich 17% der Fälle auf.
- Die Diagnostik der Wahl ist die duplexsonographische Abklärung.
- Bei ausgedehnter Thrombophlebitis mit Gefahr der Propagation in die Tiefe ist, bei gleichzeitiger konsequenter Kompressionstherapie, die Antikoagulation zu empfehlen (je nach Fall für 6 bis 12 Wochen).

Summary

Superficial thrombophlebitis: an overview

- *Thrombophlebitis is commoner in varicose than in non-varicose veins.*
- *If untreated thrombophlebitis may spread proximally or distally, especially if risk factors are present (age >60 years, male sex, history of deep vein thrombosis).*
- *Thrombophlebitis, particularly in non-varicose veins, suggests the presence of malignancy or thrombophilia.*

Simultaneous thrombosis or pulmonary embolism in association with thrombophlebitis is commoner than generally assumed (mean 17%).

- *The diagnostic procedure of choice is duplex ultrasound.*
- *Where the thrombophlebitis is extensive with a risk of progress to involve deep veins, anticoagulation is recommended (for 6 to 12 weeks depending on the case), with simultaneous persevering compression therapy.*
- *Randomised controlled studies are lacking for this therapeutic recommendation.*

Definition

Die Thrombophlebitis entspricht einer Entzündung der oberflächlichen Venen mit oder induziert durch Thrombusbildung. Das Lumen der Vene wird durch den Thrombus vollständig oder partiell obliteriert, die Wand ist entzündlich verändert. Eine Thrombophlebitis kann in varikös veränderten Venen ebenso wie in normalkalibrigen, nicht varikös veränderten Venen vorkommen.

Epidemiologie

Die akute oberflächliche Thrombophlebitis ist häufig. In den USA (Bevölkerungszahl ungefähr 281 Millionen) wird die Inzidenz auf 125 000 Neuerkrankungen pro Jahr geschätzt [1]. In der epidemiologischen Erhebung im Rahmen der Basler Studie fanden Widmer et al. bei 6% der Männer und bei 14% der Frauen des untersuchten Kollektivs (Arbeiter eines Pharmaunternehmens) Hinweise auf eine akute oder durchgemachte Thrombophlebitis [2]. In 35 bis 46% der Fälle sind Männer mittleren Alters (um 54 Jahre) betroffen. Am häufigsten wird eine Thrombophlebitis bei länger liegenden intravenösen Kanülen beobachtet. Der andere wichtige prädisponierende Faktor ist die Varikose. Rund 62% der Phlebitiden treten in einer varikös veränderten Vene auf [3]. Insgesamt wurde bei 22% der untersuchten Patienten mit Varikose eine Thrombophlebitis gefunden [4]. Weitere konkomittierende Faktoren sind das Alter (>60 Jahre), Adipositas, Nikotinabusus oder eine durchgemachte tiefe Beinvenenthrombose bzw. Thrombophlebitis. Faktoren, welche die Ausdehnung der Thrombophlebitis begünstigen, sind ebenfalls das Alter (>60 Jahre), das männliche Geschlecht sowie eine durchgemachte tiefe Beinvenenthrombose [1].

Klinik

Das klinische Bild ist charakterisiert durch Schwellung, Verhärtung und Schmerzhaftigkeit eines entzündeten, oberflächlichen Venensegments (Abb. 1). Die Haut darüber ist überwärmt und gerötet. In schweren Fällen kann sie erysipelähnlich aussehen, sich also als flächenhafte Rötung und Überwärmung manifestieren. Schmerzen bereitet bereits das Anspannen der darunterliegenden Muskulatur.

CME zu diesem Artikel finden Sie auf S. 183 oder im Internet unter www.smf-cme.ch.

Abbildung 1
Rötung der Oberschenkelinnenseite sowie geröteter Strang bei duplexsonographisch nachgewiesener Thrombophlebitis der rechten Vena saphena magna.

Ätiologie

Die Virchowsche Trias (Stase, Endothelläsion, Gerinnungsstörung) spielt wie bei der tiefen Beinvenenthrombose auch bei der Entstehung der Thrombophlebitis eine wichtige Rolle. Die Stase und die Läsion des Endothels wurden beschrieben, die Hyperkoagulabilität als weitere Ursache einer Thrombophlebitis ist bis jetzt nur in einer kleinen Patientengruppe untersucht worden. Dabei wiesen 12 von 29 Patienten mit oberflächlicher Thrombophlebitis eine Thrombophilie auf, am häufigsten wurde ein Antithrombin-III-Mangel gefunden [1]. Hanson et al. bestätigen diese Beobachtung bei 10 von 17 Patienten [5]. Andere, meist mit einer Thrombophlebitis in nicht varikös veränderten Venen einhergehende, Gerinnungsstörungen sind der Mangel an Faktor XII [6], Protein C (peripartale Thrombophlebitis) [7], Antithrombin III, Protein S und das Antikardiolipinantikörpersyndrom [8]. Bei einer Thrombophlebitis in einer nicht varikös veränderten Vene muss auch das Vorliegen eines paraneoplastischen Syndroms [9] bzw., bei einem Tumorleiden in Remission, eines Rezidivs in Betracht gezogen werden.
Thrombophlebitiden werden auch im Rahmen von Systemerkrankungen wie generalisierten bakteriellen, selten auch viralen Infekten (Zytomegalie-Virus-Infektion) beschrieben. Bei anderen Systemaffektionen wie etwa bei Morbus Behçet, Sarkoidose und Morbus Bürger (Thrombangitis obliterans) lassen sich ebenfalls gehäuft Thrombophlebitiden beobachten (siehe Abschnitt «Sonderformen der Thrombophlebitis»). Eine Varikophlebitis (Abb. 2 📷) liegt vor, wenn die Entzündung in einer Varize entstanden ist; die Varikophlebitis ist die häufigste Form einer Thrombophlebitis.

Sonderformen der Thrombophlebitis

Septische Thrombophlebitis

Die septische Thrombophlebitis tritt im Rahmen einer Sepsis, häufig am Ort der Infusionskanüle auf. Die Katheterspitze kann durch einen angelagerten, septischen Thrombus zur Emboliequelle werden. Die suppurative septische Thrombophlebitis der Vena jugularis interna oder externa bei oropharyngealen oder odontogenen Infekten (meist *Fusobakterium necrophorum*) wird als sogenanntes Lemierre-Syndrom bezeichnet. Gefährlich sind die drohende Arrosion der Arteria carotis interna und die sich nach intrakraniell ausbreitende, aufsteigende Thrombophlebitis der Vena jugularis interna [10].

Thrombophlebitis nach paravenöser Injektion

Insbesondere bei Vorliegen eines Paravasats von zytotoxischen Medikamenten kann im Bereich der Entzündung eine Nekrose entstehen [11]. Die Venenwand wird geschädigt, die Obliteration der Vene ist in diesem Fall wahrscheinlich sekundär.

Phlebitis saltans oder migrans

Die Phlebitis saltans oder migrans entspricht einer Thrombophlebitis in einer nicht varikös veränderten Vene, die zeitlich gestaffelt an verschiedenen Lokalisationen auftreten kann. Am häufigsten (bis zu 62%) finden wir diese Form der Thrombophlebitis bei einer Thrombangitis obliterans (Morbus Bürger) [12]. Auch im Rahmen von Vaskulitiden wie der Wegener-Granulomatose, dem Lupus erythematodes oder der Riesenzellarteriitis bei Polymyalgia rheumatica wurde diese Form der Thrombophlebitis beschrieben [13]. Bevorzugte Lokalisation ist die Aussenseite der Beine, seltener sind die Arme oder der Stamm betroffen. Eine Probebiopsie empfiehlt sich insbesondere, um die Diagnose

Abbildung 2
Varikophlebitis an der linken Oberschenkelseite.

einer Thrombangitis obliterans überhaupt stellen zu können.

Mondor-Phlebitis

Bei der Mondor-Krankheit [13] handelt es sich um eine Thrombophlebitis der Vena epigastrica superficialis, oder der Vena thoraco-epigastrica (Abb. 3). Sie ist selbstlimitierend und wurde erstmals vom französischen Chirurgen Henry Mondor (1885–1962) beschrieben [14]. Für Einzelfälle ist eine Assoziation mit einem Mammakarzinom [15], einer Thrombophilie (Antikardiolipinantikörpersyndrom, Protein-C-Mangel) [16, 17] und mit Hepatitis C [18] dokumentiert.

Abbildung 3
Mondor-Phlebitis der rechten Vena thoraco-epigastrica bei einer jungen Frau.

Differentialdiagnose der Thrombophlebitis

Lyme-Borreliose

Die flächenhafte Rötung nach einem Zeckenbiss bei der Lyme-Borreliose [19], das sogenannte Erythema migrans, unterscheidet sich von der Thrombophlebitis einerseits durch die Anamnese, andererseits durch die Morphologie der Läsion (runde Begrenzung, zentrale Aufhellung) [20]. Die Laboruntersuchungen helfen bei der Diagnosestellung weiter. In Einzelfällen wurde zusätzlich zur Infektion mit Borrelien eine Phlebitis saltans beschrieben, histologisch handelt es sich um eine granulomatöse perivaskuläre Entzündung mit Nachweis von Immunglobulindepots [19].

Sweet-Syndrom

Bei hämatologischen Erkrankungen wie dem myelodysplastischen Syndrom und der akuten myeloischen Leukämie (AML) wurden rötliche Hautveränderungen festgestellt, die als sogenanntes Sweet-Syndrom bezeichnet werden [21]. Abbildung 4 zeigt eine Patientin mit dieser Manifestation bei AML im Blastenschub. Histologisch entsprechen die stark schmerzenden roten Hautveränderungen entzündlichen Infiltraten in der Lamina propria der kleinen Gefässe der Subkutis [22].

Thrombophlebitis und tiefe Beinvenenthrombose

Die oberflächliche Thrombophlebitis wurde lange Zeit als eine selbstlimitierende Erkrankung ohne wesentliche Morbidität oder Mortalität angesehen. Seit der Einführung der Duplexsonographie wurde jedoch vermehrt festgestellt, dass sich die oberflächliche Thrombophlebitis in das tiefe Venensystem ausdehnen kann, und zwar einerseits über die Krosse der Vena saphena magna bzw. der Vena saphena parva, andererseits über Perforansvenen. Neben der Propagation in die Tiefe ist auch eine sich parallel dazu entwickelnde tiefe Beinvenenthrombose nicht selten.

Je nach Literaturangabe wird die Häufigkeit einer tiefen Beinvenenthrombose bei einer oberflächlichen Thrombophlebitis mit 6 bis 44% angegeben. Tabelle 1 gibt einen Überblick über die Daten der verschiedenen Studien. Ebenfalls sind darin die Grösse der untersuchten Kollektive und der prozentuale Anteil der Varikophlebitiden zusammengestellt. Mit Ausnahme eines Kollektivs beträgt der Anteil an Patienten mit Varikophlebitiden mehr als 60%. Insgesamt wurden 2044 Patienten in zum Teil prospektiv untersuchten Kollektiven beschrieben. Auf die Gesamtzahl aller Patienten bezogen, wurde bei 13,9% eine tiefe Beinvenenthrombose gefunden. Die mit 6% (31 von 551) angegebene tiefste Prävalenz in einer retrospektiv (1994–1997) analysierten Patientenpopulation erklärt sich möglicherweise einerseits durch die lediglich proximale Untersuchung der Beinvenen, andererseits durch die Grösse des Kollektivs [23].

Chengelis et al. haben bei 9286 Patienten mit Verdacht auf eine tiefe Beinvenenthrombose in 19% zusätzlich zur tiefen Beinvenenthrombose eine Thrombophlebitis gefunden. Innerhalb von 2 bis 10 Tagen wurden 263 Patienten mit isolierter Thrombophlebitis auf eine Propagation untersucht. Hierbei zeigten 30 der 263 Patienten (11%) eine dokumentierte Ausdehnung ins tiefe Beinvenensystem (21mal über die Krosse der Vena saphena magna, 3mal über jene der Vena

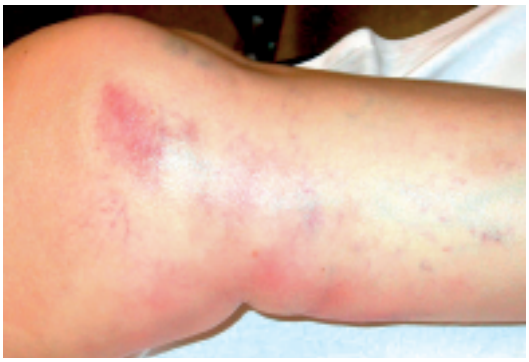

Abbildung 4
Sweet-Syndrom, Hautveränderung bei akuter myeloischer Leukämie.

Tabelle 1. Häufigkeit der tiefen Beinvenenthrombose (TVT) und von Lungenembolien (LE) bei oberflächlicher Thrombophlebitis je nach Literatur.

Autor	Jahr	n	VAR n (%)	Diagnostik	TVT n (%)	LE n (%)
Gjöres [40]	1962	40	UB	CH	13 (33)	2 (8)
Hafner [41]	1964	94	UB	CH	9 (7)	3 (2)
Husni [4]	1982	221	221 (100)	CH	15 (7)	10 (0,5)
Plate [42]	1985	28	19 (68)	PG	4 (19)	2 (7)
Bergqvist [25]	1986	56	38 (67)	PG	9 (16)	0 (0)
Skillman [43]	1990	42	39 (93)	PL, DS, PG	5 (12)	0 (0)
Prountjos [26]	1991	57	UB	PG	11 (20)	UB
Lutter [28]	1991	186	63 (34)	DS	53 (28)	8 (4)
Jorgensen [44]	1993	44	41 (93)	DS	10 (23)	UB
Barrelier [45]	1993	105	UB	DS	31 (30)	UB
Blättler [46]	1993	25	22 (88)	DS, PL	11 (44)	UB
Chengelis [24]	1996	263	UB	DS	30 (11)	UB
Bounameaux [23]	1997	551	UB	DS	31 (6)	UB
Blumenberg [47]	1998	232	UB	DS	20 (9)	2 (1)
Gillet [48]	2001	100	88 (88)	DS	32 (32)	3 (3)
Total		**2044**			**284 (13,9)**	**30 (3)**

DS = Duplexsonographie, PL = Plethysmographie, PH = Phlebographie, CH = Chirurgie, UB = unbekannt, VAR = Varikose

saphena parva und 6mal über die Perforansvenen) [24].

In einigen Publikationen ist die Prävalenz einer tiefen Beinvenenthrombose bei der Varikophlebitis im Vergleich zur Prävalenz bei Thrombophlebitiden in nicht varikös veränderten Venen tiefer (3–20% vs. 44–60%) [25–27]. Andere Autoren wie Lutter et al. beschreiben eine identische Häufigkeit der assoziierten tiefen Beinvenenthrombosen bei Varikophlebitis und Thrombophlebitis; der Anteil der Patienten mit einer Varikophlebitis lag in dieser Arbeit mit 34% am tiefsten [28].

Die Risikofaktoren, eine tiefe Beinvenenthrombose bei oberflächlicher Thrombophlebitis zu erleiden, wurden retrospektiv an 186 Patienten untersucht [28]. Es sind dies die rezidivierende Thrombophlebitis an sich, ebenso wie Risikosituationen (Immobilisation, Operation, Trauma, Schwangerschaft) [7]. Lutter et al. nennen zudem das männliche Geschlecht, ein Alter von >60 Jahren, eine bilaterale Thrombophlebitis, eine durchgemachte tiefe Beinvenenthrombose, einen Infekt und Bettlägerigkeit als signifikant assoziiert mit einer tiefen Beinvenenthrombose bei der Thrombophlebitis (Tab. 2) [28].

Lungenembolie und Thrombophlebitis

Im Jahr 1905 wurde der erste Fall einer Lungenembolie bei einer oberflächlichen Thrombophlebitis beschrieben [29]. In Autopsiestudien betrug die Prävalenz von Lungenembolien 23%, in 6% der Fälle führte die Lungenembolie zum Exitus letalis [30]. Die Lungenembolie ist auch heutzutage eine häufige Todesursache. In einer Studie wurde bei 7 von 21 Patienten mit der Klinik einer oberflächlichen Thrombophlebitis gleichzeitig eine Lungenembolie festgestellt [31]. In Tabelle 1 sind die übrigen in der Literatur bekannten Prävalenzzahlen aufgelistet. Diese Daten zeigen, dass eine weiterführende Diagnostik bei der Klinik einer Thrombophlebitis unabdingbar ist.

Diagnostik

Bei der klinischen Untersuchung soll der Lokalbefund erfasst und dokumentiert werden, insbesondere ist die Ausdehnung der Rötung wichtig. Ebenso müssen die klinischen Zeichen einer venösen Insuffizienz (Pigmentierung im Bereich des Malleolus medialis oder lateralis) sowie eine allfällige Stamm- bzw. Astvarikose der epifaszialen Venen gesucht werden. Zur weiteren Abklärung gehört die Duplexsonographie [32]; dies einerseits, um die genaue Ausdehnung der Thrombophlebitis bzw. Varikophlebitis in bezug auf die tiefen Venen zu kennen, andererseits, um, wie oben erwähnt, begleitende tiefe Beinvenenthrombosen zu diagnostizieren [33].

Tabelle 2. Risikofaktoren für die Entwicklung einer tiefen Beinvenenthrombose bei oberflächlicher Thrombophlebitis nach Lutter et al. [28].

Risiko	p
Bilaterale Thrombophlebitis	0,01
Alter >60 Jahre	0,01
Männliches Geschlecht	0,01
Status nach Thrombose, Lungenembolie oder Thrombophlebitis	0,01
Bettlägerigkeit	0,02
Infekt	0,02

Therapie

Allgemeine Massnahmen

Der Patient soll mobilisiert werden. Lokal applizierte Salben haben im Vergleich zu Plazebo in einer von Bergqvist et al. publizierten prospektiven Studie keinen signifikanten Nutzen gezeigt [34]. In derselben Studie wurden verschiedene Zusammensetzungen von Lokalthereupeutika (Heparinoid® Crème, Piroxicam Gel) getestet, die Ausdehnung der phlebitisch veränderten Venensegmente und die Schmerzintensität (visuelle Analogskala) waren identisch [34].

Kompressionsverbände können, falls dies die Schmerzen zulassen, bereits von Beginn weg angelegt werden. Zur Rezidivprophylaxe wird das Tragen eines Kompressionsstrumpfes empfohlen. Nach Langstreckenflügen wurde allerdings in der Gruppe mit einer Kompression (Unterschenkelkompressionsstrümpfe der Kompressionsklasse I) etwas häufiger eine Varikophlebitis gefunden [34]. Vermutlich entstand diese durch Einengung und konsekutive Stase der epifazialen Varizen im Kniekehlenbereich. Es empfiehlt sich möglicherweise für die Ödem- und Thromboseprophylaxe bei Langstreckenflügen, Patienten mit Varikose einen Oberschenkelkompressionsstrumpf zu verschreiben.

Antikoagulation

Je nach Ausdehnung der Thrombophlebitis wird eine Therapie mit niedermolekularem Heparin in therapeutischer Dosierung empfohlen. Bei krosse- oder perforansnahen Phlebitiden muss eine orale Antikoagulation für 6 bis 12 Wochen diskutiert werden. Die sogenannte Stenox-Studie (superficial thrombophlebitis treated by enoxaparin) zeigte, dass bei einer Thrombophlebitis unter Plazebo im Vergleich zu Enoxaparin in prophylaktischer (40 mg) bzw. therapeutischer (1,5 mg/kg KG) Dosierung 10 Tage nach der Diagnosestellung signifikant häufiger eine proximale Ausdehnung der Thrombophlebitis entstand. Die Inzidenz der tiefen Beinvenenthrombose blieb jedoch in allen Gruppen gleich [36]. In einem Sechs-Monate-Follow-up liessen sich in der Gruppe mit niedrig dosiertem Heparin signifikant mehr thromboembolische Ereignisse beobachten als in der Gruppe mit therapeutisch dosiertem unfraktioniertem Heparin (20 vs. 3,3%) [37]. Ebenfalls kam es in der Gruppe mit niedrig dosiertem Heparin bedeutend häufiger zu Rezidiven der Thrombophlebitis sowie zu begleitenden tiefen Beinvenenthrombosen. Belcaro et al. haben 1999 eine Vergleichsstudie zwischen einer prophylaktischen Dosis mit niedermolekularem Heparin sowie einer operativen Therapie und einer alleinigen Kompression durchgeführt. Sie stellten bei der alleinigen Kompression im Vergleich zu den anderen Therapiemodalitäten eine signifikante Häufung der proximalen Ausdehnung der oberflächlichen Thrombophlebitis und von assoziierten tiefen Beinvenenthrombosen fest [38]. Unpräzis sind zudem die neusten Empfehlungen des Amercian College of Chest Physicians (ACCP), deren Evidenzlevel mit II B bewertet wurde. Sie lauten: Mindestens vier Wochen Therapie mit unfraktioniertem oder niedermolekularem Heparin in «mittlerer» Dosierung [39]. Weitere Studien müssen diese Therapieansätze kontrolliert prüfen.

Literatur

1 Ascher E, Hingorani A. Superficial thrombophlebitis. In: Gloviczki P, Yao J, eds. Handbook of venous disorders. 2nd edition. London/New York/New Delhi: Arnold; 2001. p. 179–83.
2 Widmer L. Venenkrankheiten: Häufigkeit und sozialmedizinische Bedeutung: Basler Studie 3. Bern/Stuttgart/Wien: Huber; 1978.
3 Hosenmann. Epidemiologie der Thrombophlebitis. DMW 1914;22:122–3.
4 Husni E, Williams W. Superficial thrombophlebitis of lower limbs. Surgery 1982;9:70–4.
5 Hanson J, Ascher E, DePippo P, Lorensen W, Scheinman M, Yorkovich W, et al. Saphenous vein thrombophlebitis (SVT). A deceptively benign disease. J Vasc Surg 1998;27:677–80.
6 Samlaska C, James W, Simel D. Superficial migratory thrombophlebitis and factor XII deficiency. J Am Acad Dermatol 1990;22:939–43.
7 McColl M, Ramsay J, Tait R, Walker I, McCall F, Conkie J, et al. Superficial vein thrombosis. Incidence in association with pregnancy and prevalence of thrombophilic defects. Thromb Haemost 1998;79:741–2.
8 Samlaska C, James W. Superficial thrombophlebitis. I. Primary hypercoagulable states. J Am Acad Dermatol 1990; 22:975–89.
9 Naschitz J, Yeshurun D, Abrahamson J. Incidence and diagnostic significance of paraneoplastic thromboembolism disorders. A survey from a community hospital. Int Angiol 1989;8:28–31.
10 Nadkarni M, Verchick J, O'Neill J. Lemierre syndrome. J Emerg Med 2005;28:297–9.
11 Jordan K, Grothe W, Schmoll H. Extravasation of chemotherapeutic agents. Prevention and therapy. Dtsch Med Wochenschr 2005;130:33–7.
12 Kroger K, Kreuzfelder E, Moser C, Santosa F, Buss C, Grosse-Wilde H. Thrombangitis obliterans: leucocyte subpopulations and circulating immune complexes. Vasa 2001; 30:189–94.
13 Samlaska C, James W. Superficial thrombophlebitis. II. Secondary hypercoagulable states. J Am Acad Dermatol 1990; 23:1–18.
14 Yanik B, Conkbayir I, Oner O, Hekimoglu B. Imaging findings in Mondor's disease. J Clin Ultrasound 2003;31:103–7.
15 Miyazaki M, Hashimoto M, Tanaka T, Ikeda T, Kato S. Case of Mondor's disease associated with breast cancer. Kyobu Geka 1974;27:336–8.
16 Boehlen F, Bader M, de Moerloose P. Superficial thrombophlebitis of the chest wall associated with anticardiolipin antibodies. Antiphospholipid syndrome or Mondor's disease? Lupus 2004;13:70–1.
17 de Godoy J, Godoy M, Batigalia F, Braile D. The association of Mondor's disease with protein S deficiency. Case report and review of literature. J Thromb Thrombolysis 2002;13: 187–9.
18 Holle-Robatsch S, Fink A, Schubert C, Steiner A, Partsch H. Mondor phlebitis associated with hepatitis C. Vasa 2001;30: 297–8.
19 Lauer M, Stolze K, Hatz H, Helmke K, Loffler W. Granulomatous thrombophlebitis in Lyme borreliosis-case report. Immun Infekt 1990;18:57–8.

20 De Martino S, Jaulhac B. Lyme borreliosis. Rev Prat. 2005; 55:471–7.
21 Equitani F, Mele L, Rutella S, Belli P, Paciaroni K, Piscitelli R, et al. Atypical Sweet's syndrome in a neutropenic patient with acute myeloid leukemia, secondary to a RAEB-T, simulating thrombophlebitis. Panminerva Med 1999;41:261–3.
22 Femiano F, Gombos F, Scully C. Sweet's syndrome. Recurrent oral ulceration, pyrexia, thrombophlebitis, and cutaneous lesions. Oral Surg Oral Med Oral Pathol Oral Radiol Endod 2003;95:324–7.
23 Bounameaux H, Reber-Wasem M. Superficial thrombophlebitis and deep vein thrombosis. A controversial association. Arch Intern Med 1997;157:1822–4.
24 Chengelis D, Bendick P, Glover J, Brown O, Ranval T. Progression of superficial venous thrombosis to deep vein thrombosis. J Vasc Surg 2001 1996;24:745–9.
25 Bergqvist D, Jaroszewski H. Deep vein thrombosis in patients with superficial thrombophlebitis of the leg. BMJ (Clin Res Ed) 1986;292:658–9.
26 Prountjos P, Bastounis E, Hadjinikolaou L, Felekuras E, Balas P. Superficial venous thrombosis of the lower extremities co-existing with deep venous thrombosis. A phlebographic study on 57 cases. Int Angiol 1991;10:63–5.
27 Ascer E, Lorensen E, Pollina R, Gennaro M. Preliminary results of a nonoperative approach to saphenofemoral junction thrombophlebitis. J Vasc Surg 1995;22:616–21.
28 Lutter K, Kerr T, Roedersheimer L, Lohr J, Sampson M, Cranley J. Superficial thrombophlebitis diagnosed by duplex scanning. Surgery 1991;110:42–6.
29 Richter. Lungenembolie bei Thrombophlebitis. Arch RF Gynäkologie 1905.
30 Bergqvist D, Lindblad B. A 30-year survey of pulmonary embolism verified at autopsy. An analysis of 1274 surgical patients. Br J Surg 1985;72:105–8.
31 Verlato F, Zucchetta P, Prandoni P, Camporese G, Marzola M, Salmistraro G, et al. An unexpectedly high rate of pulmonary embolism in patients with superficial thrombophlebitis of the thigh. J Vasc Surg 1999;30:1113–5.
32 Talbot S. B-mode evaluation of peripheral veins. Semin Ultrasound CT MR 1988;9:295–319.
33 Krünes U, Lindner F, Teubner K, Ehresmann U, Holzapfel R. Zur Diagnostik und Therapie von Muskelvenenthrombosen der Wade. Phlebologie 1999;28:175–9.
34 Bergqvist D, Brunkwall J, Jensen N, Persson N. Treatment of superficial thrombophlebitis. A comparative trial between placebo, Hirudoid cream and piroxicam gel. Ann Chir Gynaecol 1990;79:92–6.
35 Scurr J, Machin S, Bailey-King S, Mackie I, McDonald S, Smith P. Frequency and prevention of symptomless deep-vein thrombosis in long-haul flights. A randomised trial. Lancet 2001;357:1485–9.
36 Superficial thrombophlebitis treated by enoxaparin Study Group. A pilot randomised double-blind comparison of a low-molecular-weight heparin, a nonsteroidal anti-inflammatory agent, and placebo in the treatment of superficial vein thrombosis. Arch Intern Med 2003;163:1657–63.
37 Marchiori A, Verlato F, Sabbion P, Camporese G, Rosso F, Mosena L, et al. High versus low doses of unfractionated heparin for the treatment of superficial thrombophlebitis of the leg. A prospective, controlled, randomized study. Haematologica 2002;87:523–7.
38 Belcaro G, Nicolaides A, Errichi B, Cesarone M, De Sanctis M, Incandela L, et al. Superficial thrombophlebitis of the legs. A randomised, controlled, follow-up study. Angiology 1999;50:523–9.
39 Büller H, Agnelli A, Hull R, Hyers T, Prins M, Raskob G. Antithrombotic therapy for venous thromboembolic disease. The Seventh ACCP Conference on Antithrombotic and Thrombolytic Therapy. Chest 2004;126(Suppl):S401–28.
40 Gjores J. Surgical therapy of ascending thrombophlebitis in the saphenous system. Angiology 1962;13:241–3.
41 Hafner C, Cranley J, Krause R, Strasser E. A method of managing superficial thrombophlebitis. Surgery 1964;55: 201–6.
42 Plate G, Eklof B, Jensen R, Ohlin P. Deep venous thrombosis, pulmonary embolism and acute surgery in thrombophlebitis of the long saphenous vein. Acta Chir Scand 1985;151:241–4.
43 Skillman J, Kent K, Porter D, Kim D. Simultaneous occurrence of superficial and deep thrombophlebitis in the lower extremity. J Vasc Surg 1990;11:818–23.
44 Jorgensen J, Hanel K, Morgan A, Hunt J. The incidence of deep venous thrombosis in patients with superficial thrombophlebitis of the lower limbs. J Vasc Surg 1993;18:70–3.
45 Barrelier M. Thromboses veineuses superficielles des membres inférieurs. Phlébologie 1993;46:633–9.
46 Blattler W, Frick E. Complications of superficial thrombophlebitis. Schweiz Med Wochenschr 1993;123:223–8.
47 Blumenberg R, Barton E, Gelfand M, Skudder P, Brennan J. Occult deep venous thrombosis complicating superficial thrombophlebitis. J Vasc Surg 1998;27:338–43.
48 Gillet J, Perrin M, Cayman R. Superficial venous thrombosis of the lower limbs: prospective analysis in 100 patients. J Mal Vasc 2001;26:16–22.

Korrespondenz:
Dr. med. Christina Jeanneret
Medizinische Universitätsklinik
Kantonsspital
CH-4101 Bruderholz
christina.jeanneret@ksbh.ch