Wenn sich die Speiseröhre in die Luftröhre entleert

Roman Inauen[a], Baseli Werth[a], Andreas Jakobs[b], Max Kuhn[a]

Kantonsspital Chur
[a] Departement für Innere Medizin, [b] Departement für Radiologie

Bei einem 53jährigen Patienten wird ein langstreckiges inoperables Ösophaguskarzinom diagnostiziert. Eine palliative Chemotherapie mit Carboplatin/Taxol wird begonnen. Die Ernährung erfolgt weitgehend über eine PEG-Sonde.
Nach dem vierten Chemotherapiestoss klagt der Patient über starke Hustenattacken jeweils nach der peroralen Nahrungsaufnahme. Das CT des Thorax zeigt einen stationären Tumorbefund, es besteht jedoch der Verdacht auf eine ösophagotracheale Fistel (OTF) (Abb. 1).
In der Bronchoskopie findet man einerseits einen Durchbruch des Tumors 12 cm unter der Glottis sowie 4 cm distal davon eine Fistelöffnung, aus der sich schaumiges Sekret in die Trachea und den ganzen Bronchialraum ergiesst (Abb. 2). Die Ösophagoskopie bestätigt den stenosierenden Tumor und die Fistelöffnung knapp proximal der Stenose (Abb. 3).

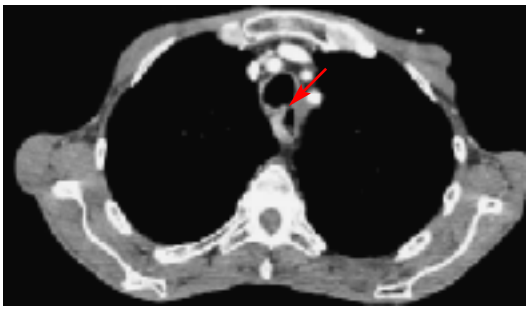

Abbildung 1
Nachweis einer ösophagotrachealen Fistel (Thorax-CT).

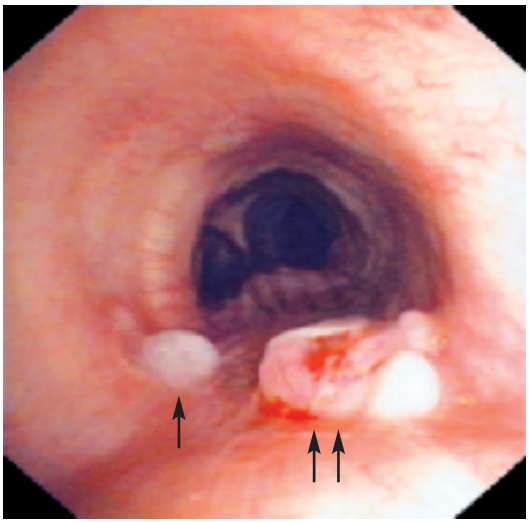

Abbildung 2
Bronchoskopie mit Nachweis der ösophagotrachealen Fistel bei 9 Uhr (einfacher Pfeil) und Tumordurchbruch (doppelter Pfeil).

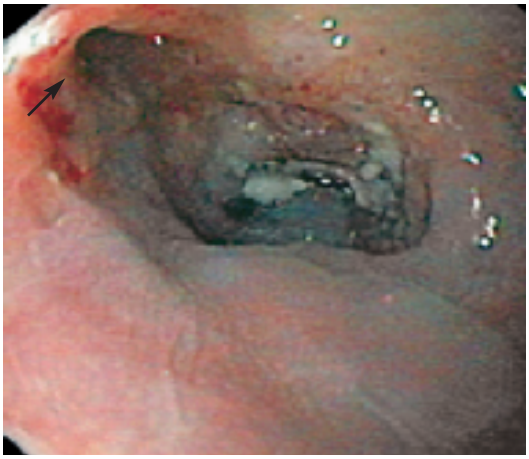

Abbildung 3
Bestätigung der ösophagotrachealen Fistel bei 11 Uhr (Pfeil) in der Ösophagoskopie.

Abbildung 4
Überdeckte Fistelöffnung nach Einlage eines beschichteten Stents in den Ösophagus.

Therapeutisch erfolgt die Einlage eines beschichteten Stents (Abb. 4). Wenig später kann der Patient wieder schluckweise ohne Husten trinken. Erworbene OTF sind selten. Es kann sich um maligne oder benigne Veränderungen handeln (am häufigsten um einen Status nach endotrachealer Intubation). Therapeutisch stellt die ösophageale Stenteinlage bei der malignen OTF das Mittel der Wahl dar, bei der nichtmalignen Ursache steht ein chirurgisches Vorgehen im Vordergrund [1].

Korrespondenz:
Dr. med. Max Kuhn
Departement für Innere Medizin
Kantonsspital
Loëstrasse 170
CH-7000 Chur
max.kuhn@scag.gr.ch

Literatur

1 Reed MF, Mathisen DJ. Tracheoesophageal fistula. Chest Surg Clin N Am 2003;13:271–89.