Schweiz Med Forum 2006;6:33–34

Pathologie: Vom HE-Schnitt zur Genbande und zurück

Gieri Cathomas
Kantonales Institut für Pathologie, Liestal

Es ist immer wieder erstaunlich, dass selbst gestandene klinische Kollegen noch im Jahre 2005 beim Begriff «Pathologie» zuerst an die Autopsie denken. Dies steht ohne Zweifel in starkem Gegensatz zum klinischen Alltag in einem modernen Institut für Pathologie, wo Zehntausende von Biopsien und Zytologien wenigen hundert (wenn überhaupt) Autopsien gegenüber stehen. So gesehen steht auch die klinische Pathologie richtigerweise ganz im Dienste des individuellen Patienten, um durch gezielte Untersuchungen rasch zu einer Diagnose zu gelangen und den Patienten der geeigneten Therapie zuführen zu können.

Wie überall in der Medizin hat auch in der Pathologie der gewaltige Zuwachs an Wissen über die pathogenetischen Zusammenhänge, aber auch die ständig zunehmenden technischen Möglichkeiten, die Arbeit nachhaltig beeinflusst. Deshalb sollte der Bericht eines Befundes aus der Pathologie nach Möglichkeit nicht nur streng diagnostische, sondern auch prognostische und prädiktive Information enthalten. Es leuchtet ein, dass die Diagnose eines kleinzelligen Karzinoms an einer Lungenbiopsie auch erhebliche prognostische und prädiktive Informationen beinhaltet. Wie weit aber sind Zusatzuntersuchungen nützlich und wünschenswert oder sogar notwendig, um die maximale Information für den Patienten zu erhalten?

Abbildung 1
Querschnitte durch das totale mesorektale Exzisionspräparat eines Rektumkarzinoms. Die Horizontalschnitte durch das geschlossene Operationspräparat erlauben den zirkumferentiellen Absetzungsrand gut zu erkennen und die Vollständigkeit der Resektion des Karzinoms (Pfeile) sicher zu beurteilen. Ausserdem kann eine Lymphknotenmetastase gesehen werden, welche ebenfalls klar von der Absetzungsfläche abgesetzt ist (Pfeilspitze).

Auch heute noch lassen sich bei 80% und mehr der Gewebeproben in der klinischen Pathologie mit einer einfachen HE-Untersuchung und wenigen konventionellen Zusatzfärbungen eine sichere Diagnose stellen. Die Diagnose einer akuten ulzero-gangränösen Appendizitis hat einen eindeutigen diagnostischen, prognostischen und prädiktiven Aussagewert für den Patienten. Das sorgfältige Handwerk in der makroskopischen und mikroskopischen Beurteilung hat unverändert einen hohen Stellenwert, wie sich gut am Beispiel des Rektumkarzinoms illustrieren lässt: Die fachgerechte makroskopische Aufarbeitung eines totalen mesorektalen Operationspräparates eines Rektumkarzinoms lässt die Vollständigkeit der Karzinomresektion mit einer derart grossen Sicherheit voraussagen, dass auf eine adjuvante Radiotherapie verzichtet werden kann, ohne den Patienten oder die Patientin einem erhöhten Lokalrezidivrisiko auszusetzen (Abb. 1) [1, 2]. Auch die Anzahl der untersuchten Lymphknoten hat einen direkten Einfluss auf die Prognose; nicht nur die manuelle Geschicklichkeit und Ausdauer des Chirurgen, sondern auch der Pathologin und des Pathologen haben daher einen unmittelbaren Einfluss auf die Prognose des Kolonkarzinoms [3].

Von den Zusatzuntersuchungen hat die Immunhistochemie seit vielen Jahren einen festen Stellenwert in der klinischen Pathologie und ist im Alltag nicht mehr wegzudenken. Die Vielzahl von Antikörpern, die auch am fixierten Gewebe angewendet werden können, erlaubt häufig eine genaue Diagnose der vorliegenden Läsion oder des vorliegenden Tumors und erlaubt zusätzlich auch, unerwartete Entitäten voneinander abzugrenzen (Abb. 2). Auch prognostische Marker wie zum Beispiel die Hormonrezeptoren beim Mammakarzinom oder prädiktive Marker können mit hoher Zuverlässigkeit angewandt werden.

Molekularpathologische Zusatzuntersuchungen schliesslich werden heute zunehmend eingesetzt und dürften zweifelsfrei in der Zukunft an Bedeutung noch weiter zunehmen. Klonalitätsanalysen bei unklaren lymphoproliferativen Erkrankungen oder der Nachweis spezifischer Translokationen bei hämatologischen Tumoren oder Weichteilsarkomen bilden heute zunehmend die entscheidende Grundlage einer definitiven Diagnose. Beispielhaft aufgeführt sei hier das Synovialsarkom, ein Tumor, der, anders als sein Name vermuten lässt, nicht in Gelenken,

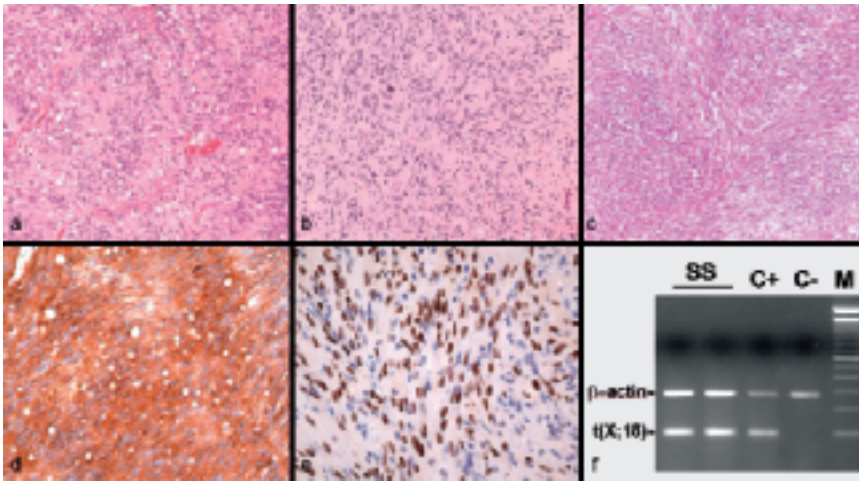

Abbildung 2
Spindelzellige Tumoren und die dazugehörigen diagnostischen Spezialuntersuchungen: a) und d) Gastrointestinaler Stromatumor des Magens mit immunhistochemischem Nachweis von c-kit/CD117. b) und e) Kaposisarkom des Kolons mit immunhistochemischem Nachweis des humanen Herpesvirus 8 (HHV8). c) und f) Synoviales Sarkom des Abdomens mit Nachweis der spezifischen t(X;18)-Translokation mittels PCR (Aufnahmen c und f freundlicherweise zur Verfügung gestellt von Prof. L. Gouillou, Lausanne).

sondern vor allen in den Weichteilen der Extremitäten auftritt. Eine spezifische chromosomale Translokation zwischen dem Chromosom X und dem Chromosom 18 erlaubt die definitive Diagnose dieses Sarkoms und damit konnte gezeigt werden, dass synoviale Sarkome an ganz verschiedenen Körperstellen auftreten können (Abb. 2) [4]. Technisch ist heute eine Vielzahl von Untersuchungsmethoden auch an fixiertem und in Paraffin eingebettetem Material möglich. Am häufigsten angewandt werden die Fluoreszenz-in-situ-Hybridisierung (FISH) und andere In-situ-Hybridisierungsmethoden sowie die verschiedenen Formen der Polymerase-Kettenreaktion (PCR). Letztere wird wegen ihrer hohen Empfindlichkeit besonders auch für den Nachweis von Erregern eingesetzt und führt dabei manchmal zu überraschenden Resultaten: So kann bei rund 12% der Patienten mit einer Gastritis, aber fehlendem histologischem Nachweis von *Helicobacter*-Bakterien, mittels PCR *Helicobacter-pylori*-DNA nachgewiesen werden, was durchaus auch prädiktive Bedeutung haben kann [5]. Der Nachweis von Tausenden von Genen in verschiedenen Läsionen und Tumoren, die sogenannte Array-Technologie, ist heute vorwiegend noch in einem wissenschaftlichen Stadium, wird aber wahrscheinlich bald in die alltägliche Diagnostik einfliessen, wobei vermutlich nicht Tausende sondern nur einige Dutzend Zielgene untersucht werden und sich noch präzisere und individuell diagnostische, prognostische und prädiktive Aussagen machen lassen. Gerade aber bei diesen komplexen Untersuchungen wird es auch in Zukunft wichtig sein, dass die molekularen Resultate in die morphologischen Befunde integriert werden, damit falsche Zuordnungen und entsprechend falsche Rückschlüsse vermieden werden.

Und die Autopsie? Wir allen kennen das Klagelied über die sinkenden Autopsiezahlen, aber manche, selbst Pathologen, sind froh, wenn sie der Autopsie aus dem Wege gehen können. Auf zwei Punkte sei an dieser Stelle aber hingewiesen: Die Zustimmungsrate der Angehörigen ist in erster Linie und vor allem von der inneren Überzeugung der Notwenigkeit einer Autopsie des anfragenden behandelnden Arztes abhängig. Die«gezielte Autopsie» einzelner, ausgewählter Fälle ist häufig unbefriedigend, da bei Anwendung aller heute möglichen diagnostischen Abklärungen, vorausgesetzt, dass genügend Zeit zur Verfügung stand, selten durch die Autopsie wirklich neue Erkenntnisse zu Tage gefördert werden. Die Autopsie bleibt jedoch ein gutes Instrument der Qualitätssicherung bei den «eindeutigen Fällen», wichtig für Aus- und Weiter- und insbesondere kontinuierliche Fortbildung [6]. Allerdings darf man nicht vergessen, dass auch die Autopsie, wie alle klinischen Fähigkeiten, eine gewisse «Routine» benötigt, um mit einer angemessenen Qualität durchgeführt werden zu können.

Die klinische Pathologie wird auch in naher Zukunft noch ganz wesentlich von der konventionellen makroskopischen und mikroskopischen Untersuchungstechnik abhängen. Die heute schon vorhandenen Möglichkeiten an Zusatzuntersuchungen werden aber in Zukunft noch zunehmen und noch verfeinerte diagnostische, prognostische und prädiktive Aussagen an Tumoren und anderen Gewebeläsionen erlauben.

Korrespondenz:
Prof. Dr. med. Gieri Cathomas
Kantonales Institut für Pathologie
Rheinstrasse 37
CH-4410 Liestal
gieri.cathomas@ksli.ch
www.pathologie-bl.ch
www.infectpathology.ch

Literatur

1 Nagtegaal ID, Marijnen CA, Kranenbarg EK, van de Velde CJ, van Krieken JH. Circumferential margin involvement is still an important predictor of local recurrence in rectal carcinoma: not one millimeter but two millimeters is the limit. Am J Surg Pathol 2002;26:350–7.
2 Maurer CA, Renzulli P, Meyer JD, Buchler MW. Rectal carcinoma. Optimizing therapy by partial or total mesorectum removal. Zentralbl Chir 1999;124:428–35.
3 Le Voyer TE, Sigurdson ER, Hanlon AL, Mayer RJ, Macdonald JS, Catalano PJ, et al. Colon cancer survival is associated with increasing number of lymph nodes analyzed: a secondary survey of intergroup trial INT-0089. J Clin Oncol 2003;21:2912–9.
4 Begueret H, Galateau-Salle F, Guillou L, Chetaille B, Brambilla E, Vignaud JM, et al. Primary intrathoracic synovial sarcoma: a clinicopathologic study of 40 t(X;18)-positive cases from the French Sarcoma Group and the Mesopath Group. Am J Surg Pathol 2005;29:339–46.
5 Zsikla V, Hailemariam S, Baumann M, Mund TM, Schaub N, Meier R, et al. Increased rate of Helicobacter pylori infection detected by PCR in biopsies with chronic gastritis. Am J Surg Pathol (in press).
6 Sonderegger-Iseli K, Burger S, Muntwyler J, Salomon F. Diagnostic errors in three medical eras: a necropsy study. Lancet 2000;355:2027–31.