Schweiz Med Forum 2005;5:906–908

Koinzidenz von gastrointestinaler Tuberkulose und Morbus Crohn

Salome Schafroth[a], Hubert Laeng[b], Marc Michot[c]

Kantonsspital Aarau
[a] Medizinische Klinik, [b] Institut für Pathologie, [c] Medizinische Intensivstation

Coincidence of gastrointestinal tuberculosis and Crohn's disease

Summary

A 30-year-old patient with a history of Crohn's disease suffered from a deterioration of her general condition which failed to improve under therapy with Metronidazol and steroids. In view of growing respiratory failure and countless small nodules on the chest x-ray bronchoscopy was performed and tuberculosis diagnosed. In retrospect, previous biopsies of the intestine were analysed and acid-fast bacilli were found. Antituberculous therapy led to improvement of the patient's condition.

Gastrointestinal tuberculosis is the sixth most common extrapulmonary location for tuberculosis.

Both the symptoms and physical findings in gastrointestinal tuberculosis are unspecific, and for this reason the diagnosis is often delayed. While it may be particularly difficult to differentiate gastrointestinal tuberculosis from Crohn's disease on the basis of clinical and histological features, it is highly important to differentiate the two since therapies for Crohn's disease worsen the course of tuberculosis.

Fallbeschreibung

Eine 30jährige Patientin wurde wegen einer massiven Verschlechterung ihres Allgemeinzustandes (Bettlägerigkeit seit etwa einem Monat, Kachexie, Dyspnoe NYHA III/IV, chronische wässrig-breiige Diarrhoe und Verdacht auf eine enterovaginale Fistel bei seit der Kindheit bekanntem Morbus Crohn) hospitalisiert. Die Diagnose des Morbus Crohn wurde letztmals 1983 histologisch verifiziert und seit mehreren Jahren ausschliesslich homöopathisch therapiert. Die Patientin, eine gebürtige Italienerin, war in der Schweiz aufgewachsen, lebte jedoch seit einiger Zeit mehrheitlich in Italien.

In der klinischen Untersuchung befand sich die Patientin in stark reduziertem Allgemeinzustand und kachektischem Ernährungszustand (BMI 16 kg/m²) mit undulierendem Fieber bis 39 °C. Es zeigte sich eine Sinustachykardie von 116/min, die Lungenauskultation ergab ein Vesikuläratmen über allen Lungenfeldern ohne Nebengeräusche. Das Abdomen war weich, indolent und zeigte normale Darmgeräusche. Die Rektalpalpation war unauffällig. Die Inspektion des Introitus vaginae wies eine ausgedehnte Exulzeration im Bereich der hinteren Kommissur sowie Stuhlentleerung aus der Vagina auf.

Die Laborresultate ergaben eine normale Leukozytenzahl mit Linksverschiebung und toxischen Zeichen, das CRP war mit 106 mg/L erhöht. Die Kolonoskopie zeigte eine segmentäre ulzerierende Schleimhautentzündung am Übergang vom mittleren zum distalen Colon transversum bei im übrigen reizlosen Schleimhautverhältnissen (insbesondere auch Zökum und terminales Ileum). Histologisch fand sich in diesem Bereich eine floride ulzerierende granulomatöse Entzündung mit Epitheloidzellreaktion, vereinbar mit einer deutlichen Aktivität des Morbus Crohn (Abb. 1). Weder die Kolonoskopie noch die selektive Dünndarmpassage konnten die enterovaginale Fistel bestätigen, klinisch wurde im Verlauf jedoch persistierender vaginaler Stuhlabgang nachgewiesen. Die Abdomensonographie zeigte eine leichtgradige Hepatomegalie mit minimer Spur von Aszites im rechten Oberbauch. Unsere initiale Beurteilung war die eines akuten Schubes des Morbus Crohn mit enterovaginaler Fistel sowie hochgradigem Verdacht auf ein Pyoderma gangraenosum im Bereich der hinteren Kommissur des Introitus vaginae. Wir leiteten die Therapie mit Metronidazol und Steroiden ein.

Unter dieser Therapie kam es zu einer Regredienz des Fiebers und der Infektparameter. Zehn Tage nach Therapiebeginn war die Patientin erneut febril (Kontinua um 39 °C) mit nun progredienter Tachy- und Ruhedyspnoe sowie dor-

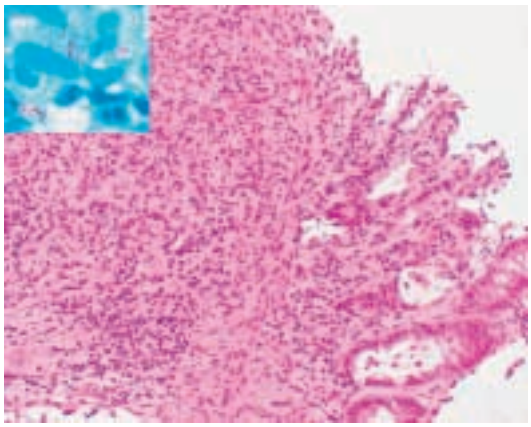

Abbildung 1.
Histologisches Schnittpräparat der Biopsie vom Colon transversum mit Ulkus und granulomatöser Reaktion. Inset: säurefeste Stäbchen in der Ziehl-Neelsen-Färbung.

sobasaler Sklerophonie bei der Lungenauskultation. Im Labor zeigte sich ein erneuter Anstieg des CRP auf 87 mg/L sowie eine Leukopenie von 2,1 G/L mit toxischem Blutbild. Ein jetzt durchgeführtes Thoraxröntgenbild wies feinnoduläre und retikuläre Infiltrate über allen Lungenfeldern auf. Wegen respiratorischer Erschöpfung bei schwerer Sepsis musste die Patientin intubiert und beatmet werden. Die Bronchoskopie ergab ein unauffälliges Tracheobronchialsystem. In der bronchoalveolären Lavage zeigte sich ein vorwiegend lymphozytäres Zellbild. Im Direktpräparat liessen sich säurefeste Stäbchen, mittels PCR ein *Mycobacterium-tuberculosis*-Komplex nachweisen. Die sekundär durchgeführte Ziehl-Neelsen-Färbung der drei Darmbiopsien ergab auch dort säurefeste Stäbchen (Abb. 1). Wir stellten somit die Diagnose einer Miliartuberkulose mit Lungen- und Darmbefall sowie Verdacht auf ein tuberkulös bedingtes Genitalulkus und eine enterovaginale Fistel. Eine Biopsie des Genitalulkus wurde nicht durchgeführt.

Die initiale Therapie mit Metronidazol und Steroiden wurde gestoppt und eine tuberkulostatische Viererkombination mit Isoniazid, Rifampicin, Streptomycin (bis zur Maximaldosis) und Myambutol eingeleitet. Aufgrund der ausgeprägten Diarrhoe musste die tuberkulostatische Therapie während der ersten drei Monate resistenzgerecht intravenös durchgeführt werden. Nach zwei Monaten erfolgte ein Therapiewechsel auf eine Zweierkombination mit Isoniazid und Rifampicin.

Im Verlauf dieser Therapie verbesserte sich der Allgemein- und Ernährungszustand der Patientin langsam. Das Weaning von der Beatmungsmaschine gestaltete sich allerdings sehr langwierig bei ausgeprägtem Wastingsyndrom. Die Stuhlfrequenz nahm deutlich ab bei persistierend breiigem Stuhlgang. Eine erneute Kolonoskopie nach mehreren Wochen tuberkulostatischer Therapie ergab makroskopisch eine signifikant regrediente Schleimhautentzündung. Die Biopsien zeigten einen mässig aktiven Morbus Crohn, säurefeste Stäbchen waren nicht mehr nachweisbar (Abb. 2). In der Folge heilte das genitale Ulkus vollständig ab, und die vaginalen Stuhlentleerungen hörten auf.

Diskussion

Ein Fünftel der mit *Mycobacterium tuberculosis* infizierten Patienten leiden an einer extrapulmonalen Erkrankung, in 5–17% der Fälle ist der Gastrointestinaltrakt befallen. Dies entspricht der sechsthäufigsten extrapulmonalen Lokalisation [1, 2]. Jede Region des Gastrointestinaltraktes kann betroffen sein, am häufigsten jedoch das Peritoneum, das Ileum/Jejunum und die Ileozökalregion [1–4].

Es gibt vier pathophysiologische Mechanismen, die eine Beteiligung des Gastrointestinaltraktes erklären können:

1. hämatogene Streuung;
2. Schlucken von infiziertem Sputum bei primär pulmonaler Tuberkulose;
3. Ingestion von kontaminierter Milch (in westlichen Staaten im Gegensatz zu Entwicklungsländern, wo vermehrt Rohmilch konsumiert wird, vergleichsweise selten);
4. Infektion per continuitatem über ein anliegendes infiziertes Organ (selten) [3].

Die Symptome einer gastrointestinalen Tuberkulose sind unspezifisch. Die häufigsten Beschwerden sind Bauchschmerzen, Gewichtsverlust, Anorexie, Änderung der Stuhlgewohnheiten, Durchfall, Übelkeit, Erbrechen, Meläna, Blutabgang ab ano, Fieber und Nachtschweiss [1–4]. Die Bauchschmerzen können sich verschieden präsentieren, meist jedoch krampfartig, diffus oder lokalisiert [1]. Die am häufigsten auftretenden Befunde bei der klinischen Untersuchung sind abdominelle Empfindlichkeit, Aszites, Hepatomegalie und eine abdominelle Masse. In 12–16% der Fälle präsentiert sich ein akutes Abdomen [1, 3]. Intestinale Perforationen oder Fisteln, wie bei unserer Patientin, sind ernsthafte, aber seltene Komplikationen der gastrointestinalen Tuberkulose. Ihre Häufigkeit beträgt bei bewiesener gastrointestinaler Tuberkulose etwa 7,6%. Sie betreffen meist den Dünndarmbereich, gefolgt vom Kolon [5].

Aufgrund der unspezifischen Symptome besteht oft eine Verzögerung der Diagnose [1]. Infolge der ähnlichen Symptome kommt es häufig zu Fehldiagnosen als Kolonkarzinome oder Morbus Crohn [1]. Insbesondere die Differentialdiagnose zum Morbus Crohn wird durch die ähnlichen endoskopischen und histopathologischen Befunde erschwert [1, 6]. Bei beiden Krankheitsbildern

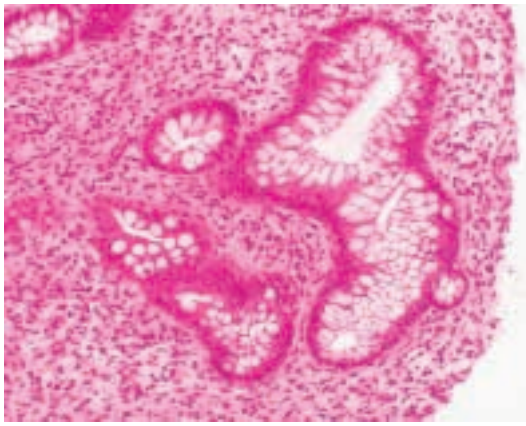

Abbildung 2.
Histologisches Schnittpräparat der Biopsie vom Colon transversum unter tuberkulostatischer Behandlung mit gestörter Kryptenarchitektur, aber ohne granulomatöse Reaktion, vereinbar mit Aktivität des Morbus Crohn.

finden sich histologisch Granulome, Ulzera, herdförmige Lymphozytenansammlungen und eine chronische Inflammation. Einzig verkäsende Granulome treten nur bei der Tuberkulose und nicht beim Morbus Crohn auf, sind jedoch, wie in unserem Fall, nicht immer nachzuweisen [6]. Die Differentialdiagnose der beiden Erkrankungen ist extrem wichtig, weil die Therapie des Morbus Crohn den Verlauf der Tuberkulose verschlechtert.

Zur Diagnosesicherung einer gastrointestinalen Tuberkulose bietet sich vor allem die Kolonoskopie mit Entnahme von Scheimhautbiopsien für den Nachweis säurefester Stäbchen mittels Ziehl-Neelsen-Färbung und Kultur an [4]. Eine neuere Methode ist der Nachweis von *Mycobacterium tuberculosis* aus den Gewebsbiopsien mittels PCR, welche eine signifikant bessere Sensitivität zeigt als die Ziehl-Neelsen-Färbung und gegenüber der Kultur den Vorteil hat, dass das Resultat innert 48 Stunden verfügbar ist [1, 4, 6]. Radiologische Untersuchungen sind unspezifisch [3].

Aufgrund der Seltenheit der Erkrankung fehlen sorgfältig kontrollierte Studien bezüglich der Therapie sowie entsprechende Richtlinien. Empfohlen wird, mit einer Vierertherapie (Isoniazid, Rifampicin, Pyrazinamid, Streptomycin oder Ethambutol) zu beginnen [3, 4] und im weiteren Verlauf – bei fehlenden Resistenzen – auf eine Zweiertherapie (Isoniazid, Rifampicin) zu wechseln [1]. Klare Richtlinien bezüglich der Therapiedauer (sechs, neun, zwölf Monate) gibt es allerdings nicht.

Eine operative Therapie ist ausschliesslich indiziert bei intestinalen Komplikationen wie Perforation, Obstruktion, massiver Blutung und bei Patienten mit grossen nekrotischen Läsionen mit möglicher schlechter Penetration der Tuberkulostatika [1].

Korrespondenz:
Dr. med. Salome Schafroth
Medizinische Poliklinik
Universitätsspital
Petersgraben 4
CH-4031 Basel
Tel. 061 265 25 25
sschafroth@uhbs.ch

Literatur

1 Sheer TA, Coyle WJ. Gastrointestinal tuberculosis. Curr Gastroenterol Rep 2003;5:273–8.
2 Bernhard JS, Bhatia G, Knauer CM. Gastrointestinal tuberculosis. An eighteen-patient experience and review. J Clin Gastroenterol 2000;30:397–402.
3 Horvath KD, Whelan RL. Intestinal tuberculosis. Return of an old disease. Am J Gastroenterol 1998;93:692–6.
4 Settbas Y, Alper M, Akcan Y, Gurbuz Y, Oksuz S. Massive gastrointestinal tuberculosis in a young patient without immunosuppression. World J Gastroenterol 2003;9:2382–4.
5 Nagi B, Kochhar R, Bhasin DK, Thapa BR, Singh K. Perforations and fistulae in gastrointestinal tuberculosis. Acta Radiol 2002;43:501–6.
6 Gan HT, Chen YQ, Ouyang Q, Bu H, Yang XY. Differentiation between intestinal tuberculosis and Crohn's disease in endoscopic biopsy specimens by polymerase chain reaction. Am J Gastroenterol 2002;97:1446–51.