



Pathologie hémorroïdaire: approche diagnostique et thérapeutique à l'usage du praticien

Roland Chautems^a, Guillaume Zufferey^b, Bruno Roche^c

^a Service de Chirurgie, Bürgerspital, Soleure

^b Service de Chirurgie, GHOL-Hôpital de Nyon

^c Unité de Proctologie, Hôpital Cantonal, Genève

Pathologie hémorroïdaire: approche diagnostique et thérapeutique à l'usage du praticien

Quintessence

● La maladie hémorroïdaire bien que connue de longue date a vu son traitement évoluer de manière spectaculaire ces dernières dix années. En effet, si la classification originale de Parks reste d'actualité, de nouvelles techniques comme l'agrafage circulaire ou la ligature sous contrôle Doppler sont apparues. Leur indication en regard du stade de la maladie sont mieux connues et permettent un traitement adapté à chaque patient. De manière générale, des hémorroïdes de stade I seront traitées avec des mucilages, un vénotonique et en cas de saignements, une coagulation par infrarouge permet d'obtenir une bonne hémostasie. Les stades II répondent bien à une ou plusieurs ligatures élastiques. Les stades II et III peuvent être traités par ligature pédiculaire sélective sous contrôle Doppler et les stades III circulaires représentent l'indication de choix pour une mucosectomie circulaire par agrafage. Les stades III composés d'un ou deux paquets et les stades IV feront l'objet d'un traitement conventionnel par hémorroïdectomie classique.

● Les complications de la maladie hémorroïdaire, comme la thrombose et le prolapsus incarcerated doivent être reconnues. Elles nécessitent un traitement agressif à base de mucilage, de vénotonique, d'anti-inflammatoires non-stéroïdiens ainsi que d'application de crème à base de cortisone. Un contrôle régulier du patient permettra de s'assurer que ce traitement permettra de passer la période aiguë ou, s'il le faut en fin de compte, procéder à une intervention.

● Enfin, la maladie hémorroïdaire complique pratiquement une grossesse sur deux.

Un traitement conservateur reste la règle, car la symptomatologie régresse dans la plupart des cas en post-partum.

Hämorrhoiden: Diagnose und Behandlung durch den Allgemeinpraktiker

Quintessenz

● *Hämorrhoiden sind schon lange bekannt, und trotzdem – gerade während der letzten zehn Jahre haben wir geradezu spektakuläre Fortschritte in der Behandlung dieses Leidens gesehen. Nach wie vor gültig ist die alte Einteilung der Krankheit nach Parks. Bei der Behandlung aber sind heute neue Techniken wie die Stapler-Hämorrhoidektomie nach Longo und die dopplerkontrollierte Arterienligatur verfügbar. Man kann jetzt auch klarer unterscheiden, welche Behandlung sich für welches Krankheitsstadium besonders eignet, was es erlaubt, eine auf die individuelle Situation jedes Patienten zugeschnittene Therapie anzuwenden. Im allgemeinen behandelt man Hämorrhoiden im Stadium I mit stuhlregulierenden Mitteln und einem Venentonicum. Bei Blutungen erreicht man mit Infrarotkoagulation eine gute Blutstillung. Im Stadium II lassen sich mit einer oder mehreren elastischen Ligatur(en) befriedigende Resultate erzielen. In den Stadien II und III kann man eine dopplerkontrollierte selektive Ligatur der zuführenden Arterien vornehmen. Zirkuläre Hämorrhoiden im Stadium III sind die bevorzugte Indikation für eine Stapler-Resektion nach Longo. Bei Stadium III mit einem oder zwei Hämorrhoidalknoten sowie bei Stadium IV greift man auf die konventionelle klassische Hämorrhoidektomie zurück.*

● *Wichtig ist, Komplikationen der Hämorrhoidalerkrankung wie eine Thrombose oder einen inkarzierten Prolaps zu erkennen. Eine intensive Therapie mit stuhlregulieren-*

den Mitteln, Venentonica, nonsteroidalen Entzündungshemmern sowie cortisonhaltigen Cremes ist in diesen Fällen angezeigt. Der Patient muss regelmässig kontrolliert werden um zu überprüfen, ob er mit dieser Behandlung die akute Phase überwindet oder ob man doch noch auf eine chirurgische Behandlung zurückgreifen muss.

● *Praktisch bei jeder zweiten Schwangerschaft treten Hämorrhoiden als Komplikation auf. In der Regel genügt eine konservative Therapie, denn meist gehen die Beschwerden nach der Geburt spontan zurück.*

Übersetzung Dr. med. T. Fisch

Haemorrhoids: diagnostic and therapeutic approach for the practitioner

Summary

● Although haemorrhoids are a condition known from time immemorial, their treatment has undergone spectacular changes in the last decade. While Parks's original classification is still valid, new techniques have emerged, such as circular stapling or Doppler-guided ligature. Their indications in relation to the stage of the disease are better known and allow treatment adapted to the individual patient. In general, stage I haemorrhoids are treated by bulking agents, venotonic and, if bleeding is present, haemostasis by infrared coagulation. Stage II haemorrhoids respond favourably to one or more rubber band ligations. Stages II and III can be treated by Doppler-guided selective pedicular ligation and circular stage III haemorrhoids are the indication of choice for circular mucosectomy by stapling. Stage III haemorrhoids consisting of one or two packages and stage IV are treated by conventional haemorrhoidectomy.

* Vous trouverez les questions à choix multiple concernant cet article à la page 886 ou sur internet sous www.smf-cme.ch.

* CME zu diesem Artikel finden Sie auf S. 885 oder im Internet unter www.smf-cme.ch.

● The complications of haemorrhoids, such as thrombosis and incarcerated prolapse, must be recognised and require aggressive treatment based on bulking agents, venotonic, non-steroidal anti-inflammatory agents and

cortisone-based cream application. Regular follow-up of the patient determines whether this treatment surmounts the acute period or whether surgery is ultimately necessary.

● Finally, haemorrhoids complicate practically one pregnancy in two. Conservative treatment remains the rule, since in the majority of cases the symptoms regress post partum.

Translation R. Turnill, MA

Introduction

La maladie hémorroïdaire est une pathologie fréquente puisqu'elle motive 1200 consultations pour 100000 habitants par année. En outre, la plupart des symptômes de la sphère ano-rectale sont décrits par les patients comme étant liés à des problèmes d'hémorroïdes. Ces deux constatations nous permettent de dire que:

- son diagnostic doit être dans tous les cas confirmé, toutes autres pathologies, particulièrement celles malignes, doivent être écartées;
- un traitement adapté au stade diagnostiqué doit être établi.

Les traitements, tant conservateurs que chirurgicaux ont évolué, dans leur diversité et dans leurs indications. Il convient donc de les connaître afin de conseiller au mieux le patient dans le choix d'un traitement en fonction du stade de la maladie hémorroïdaire présenté.

Cet article a pour but premier de rappeler les stades de la pathologie hémorroïdaire et d'en détailler les possibilités thérapeutiques en faisant référence aux traitements les plus récents (ligature pédiculaire sélective avec appareil doppler, mucosectomie circulaire par agrafage, etc.).

Il aidera aussi à reconnaître les complications liées à cette maladie (hémorragie, thrombose, infection, etc.) et guidera le praticien dans le traitement approprié. Enfin le cas particulier des hémorroïdes liées à la grossesse sera évoqué.

Anatomo-pathologie





Sans entrer dans les détails, il est important de rappeler quelques éléments anatomo-pathologiques clés:

- Lorsque l'on se réfère à la pathologie hémorroïdaire, il est fait référence aux hémorroïdes internes. Les hémorroïdes externes forment une entité distincte dont nous parlerons plus loin.
- Les hémorroïdes sont un composant physiologique du canal anal et participent à raison de 10 à 15% aux mécanismes de continence anale. Elles jouent un rôle plus particulièrement dans la continence fine et de la discrimination entre gaz, selles liquides ou solides. Il est important de s'en rappeler lorsque l'on propose une hémorroïdectomie chez un ou une patiente ayant déjà une continence limite

en raison, par exemple, d'une lésion sphinctérienne sous-jacente.

Classification

Il est nécessaire de classifier la maladie hémorroïdaire. En effet, en fonction du stade de la maladie, un traitement spécifique peut être associé. La classification la plus couramment utilisée définit quatre stades:

- Stade I: hypertrophie simple observée à l'anuscopie (fig. 1 .
- Stade II: prolapsus apparaissant à la poussée et spontanément réductible (fig. 2 .
- Stade III: prolapsus apparaissant à la poussée et nécessitant d'être réduit manuellement (fig. 3 .
- Stade IV: prolapsus hémorroïdaire fixé et irréductible (fig. 4 .

Les traitements peuvent également être divisés en plusieurs catégories:

- les traitements médicamenteux simples;
- les traitements interventionnels non chirurgicaux, dits instrumentaux (photo-coagulation, sclérose, ligature élastique);
- les traitements chirurgicaux.

Nous nous proposons donc de décrire, en fonction du stade, la symptomatologie présentée par le patient et le ou les traitements adéquats y relatifs.

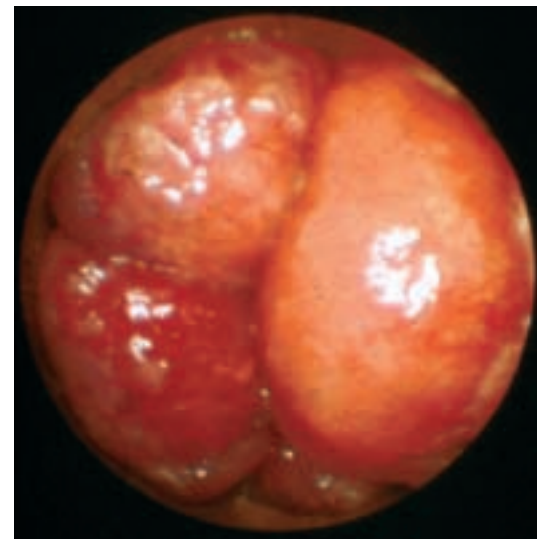


Figure 1.
Hémorroïdes stade I.
Diagnostic essentiellement endoscopique.

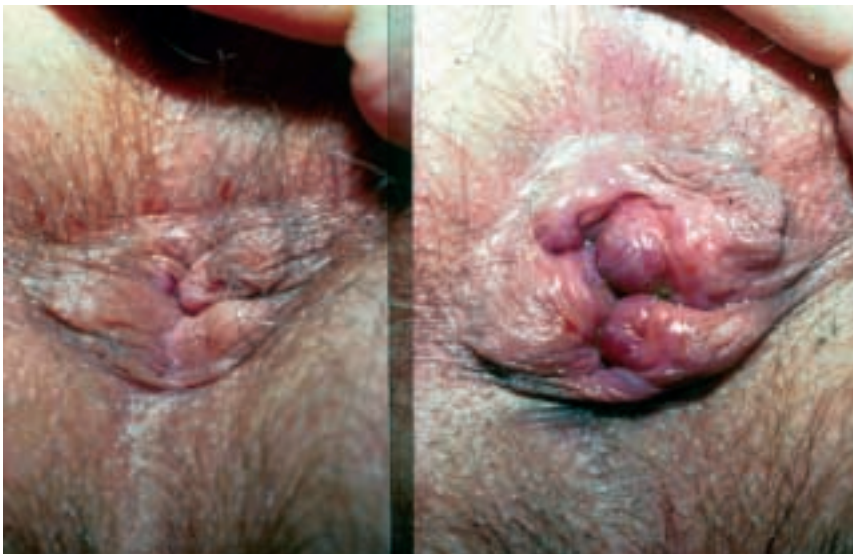

Figure 2A.
Hémorroïdes stade II. Repos.

Figure 2B.
Hémorroïdes stade II. Poussée.

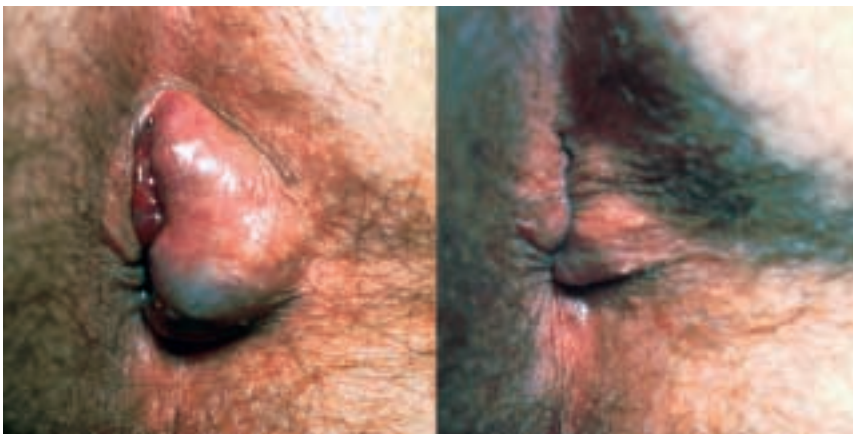

Figure 3A.
Hémorroïdes stade III.
Prolapsus irréductible spontanément.

Figure 3B.
Hémorroïdes stade III.
Après réduction digitale.

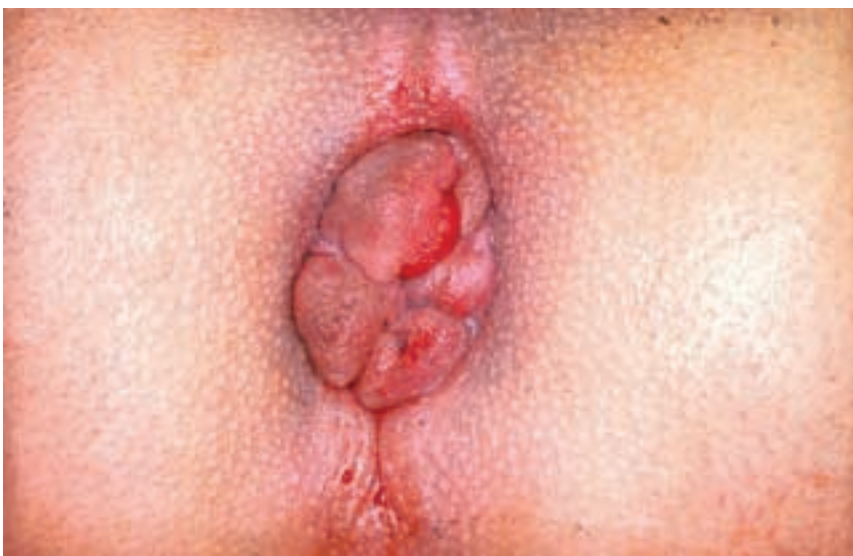

Figure 4.
Hémorroïdes stade IV. Paquets hémorroïdaires irréductibles.

Stades de la maladie hémorroïdaire: clinique et traitement

A tous les stades, une diète riche en fibres ou des régulateurs du transit de type Metamucil ou Mucilar permettent soit de prévenir soit de participer au traitement d'hémorroïdes. Ils diminuent la congestion hémorroïdaire et les saignements [1].

Stade I

Le patient est en général pauci-symptomatique. Il présente tout au plus un saignement occasionnel. Le traitement au stade I peut associer, en cas de saignement, un vénotonique de type diosmine. De cas en cas, un traitement par photocoagulation aux infrarouges reste une bonne indication à ce stade et peut être appliqué.

Stade II

Le stade II peut également être asymptomatique, provoquer des saignements, voire des douleurs. Son traitement a pour but d'induire soit une sclérose soit une ischémie du pédicule vasculaire hémorroïdaire afin d'obtenir une régression voire une disparition des pédicules atteints. Il existe quatre méthodes:

- Photocoagulation: cette technique utilise un photocoagulateur à infrarouge. Il convient d'appliquer la coagulation durant 1 à 1,5 secondes au dessus des paquets hémorroïdaires. 59% des patients ont une amélioration de leur symptomatologie à 12 mois. Cette technique, plus que toute autre, nécessite d'être répétée.
- L'injection de produit sclérosant: à travers un anoscope, on injecte un produit sclérosant de type alcool (polidocanol) ou d'huile phéniquée à la base du pédicule vasculaire. La réaction inflammatoire induite permet une thrombose de l'axe vasculaire. Ce traitement en raison de son taux de récurrence (70% à 3 ans comparé à 25% à 4 ans pour la ligature élastique), de ses complications de type allergique, nécrose et infections et du développement d'autres techniques est pratiquement tombé en désuétude.
- La ligature élastique selon Barron: cette technique peut être utilisée pour les stades II et III ainsi que chez les patients qui ne peuvent, en raison de comorbidités, bénéficier d'une hémorroïdectomie classique. Au travers d'un anoscope, on va saisir ou aspirer la base du paquet hémorroïdaire, un ou mieux deux élastiques vont ligaturer la base du paquet hémorroïdaire. Une nécrose est induite et 10 à 14 jours plus tard la muqueuse ischémique tombera. On peut répéter une telle ligature plusieurs fois en fonction du nombre de noyaux hémorroïdaires à traiter. La ligature doit se faire suffisamment au-dessus de la ligne pectinée sous peine de provoquer des douleurs aiguës prolongées. Bien effectuée, une telle ligature cause une douleur limitée

ressentie comme une pression profonde pouvant provoquer des ténésmes durant 12 à 48 heures jours. Ce traitement se fait ambulatoirement et dure le temps d'une anoscopie. Une anesthésie locale peut être rajoutée à la base de l'hémorroïde pour diminuer la douleur postopératoire immédiate. La complication principale est l'hémorragie, soit immédiate, soit à la chute du noyau nécrosé. Des infections locales ont été décrites mais restent rares. Une antibiothérapie prophylactique n'est pas indiquée en dehors des facteurs de risques habituels (prophylaxie de l'endocardite, etc.). Cette technique a un rapport coût-bénéfice excellent et comporte un minimum de complication. La prise d'anticoagulants est une contre-indication absolue. Les résultats à 12 mois sont équivalents à l'hémorroïdectomie chirurgicale mais moins bons à 3,5 ans (66% vs 83% de satisfaction) [2]. Les résultats d'une étude sur 92 patients menée dans notre institution montrent un taux de succès de 77% à 5 ans et 68% à plus de 10 ans. Nous pouvons conclure que la ligature élastique est un traitement efficace de la maladie hémorroïdaire de stade II [3].

- La ligature pédiculaire sélective sous contrôle doppler: cette technique est la plus récente. Elle consiste, au moyen d'un anoscope muni d'une sonde doppler, à lier sélectivement chaque pédicule artériel repéré. Par la même occasion, la muqueuse se retrouve fixée à la paroi rectale. On peut effectuer jusqu'à 12 ligatures lors de la même séance. Les résultats doivent être évalués après 6 semaines. Les hémorroïdes de stade II et III représentent les meilleures indications. Les promoteurs de cette technique l'utilisent également pour le grade IV, mais pour 60% de ces patients, un prolapsus résiduel persiste [4]. L'opération dure de 20 à 30 minutes. Son coût est plus élevé compte tenu de l'appareillage et du remplacement régulier des sondes doppler. La complication la plus fréquente est l'hémorragie et 20% des patients doivent bénéficier d'un traitement ultérieur, soit une nouvelle ligature, soit une hémorroïdectomie classique. Ce traitement peut se faire de manière ambulatoire. Toutefois dans la plupart des cas, une rachianesthésie ou une anesthésie générale sont nécessaires.

D'une manière générale, une méta-analyse a montré que le traitement instrumental le plus efficace (ligature sélective exclue) est la ligature élastique pour les stades I et II [5].

Stade III

Les patients ont pratiquement constamment des douleurs et des saignements. De plus, des problèmes d'hygiène locale peuvent apparaître (macération, prurit, etc.) Le prolapsus d'une «boule»

est bien décrit par le patient, de même que les manœuvres digitales pour le réduire. Le traitement à ce stade peut être effectué par ligature doppler comme mentionné plus haut ou par hémorroïdectomie classique où chaque noyau hémorroïdaire est excisé chirurgicalement ou encore en effectuant une mucosectomie circulaire par agrafage.


- Chirurgie classique: différentes techniques (hémorroïdectomie semi-fermée selon Ferguson ou ouverte selon Milligan-Morgan) de même que l'emploi de ciseaux ou d'une électro-cautérisation peuvent être utilisés. Dans tous les cas, il convient d'exciser chirurgicalement les noyaux hémorroïdaires et de ligaturer le pédicule vasculaire à sa base. Il faut impérativement, lors de cette procédure, épargner le sphincter anal interne sous peine d'incontinence en cas de lésion. La sphinctérotomie interne qui accompagnait cette intervention, il y a quelques années encore, doit être formellement proscrite. Il est également nécessaire de laisser des ponts muco-cutanés suffisamment grands entre les noyaux excisés afin d'éviter une sténose cicatricielle difficile à traiter. Ces interventions peuvent se faire en anesthésie locale, bloc nerveux périnéal, rachianesthésie ou anesthésie générale. Le saignement post-opératoire, l'infection (rare) sont, avec l'incontinence et la sténose cicatricielle, les complications à redouter. La cicatrization se fera per secundam et nécessitera deux à trois semaines pendant lesquelles des douches régulières et l'application de pommade cicatrisante et analgésiante est nécessaire.
- Mucosectomie circulaire par agrafage: cette technique remise au goût du jour par Longo en 1998 réalise un agrafage circulaire de la muqueuse sus-hémorroïdaire. Cette intervention permet de réduire un prolapsus hémorroïdaire non fixé et de réséquer en un temps la muqueuse excédentaire. Les prolapsus circulaires de stade III représentent l'indication idéale pour cette opération (fig. 5 .

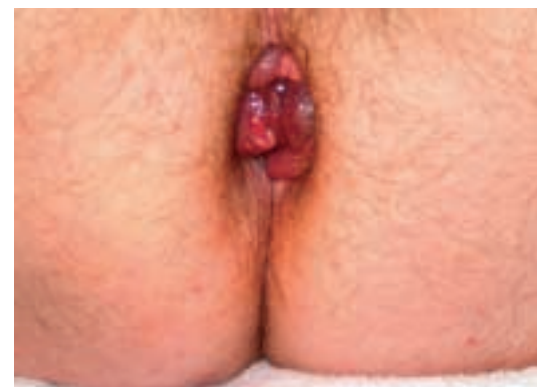

Figure 5.
Hémorroïdes stade III.
Circulaire après poussée ou défécation.

Certains auteurs la recommandent pour les stades IV, tout en sachant que la partie fixée et irréductible par définition du prolapsus ne sera pas corrigé. L'avantage avéré de cette technique est la diminution des douleurs postopératoires par rapport à la technique chirurgicale classique et un retour plus rapide à une activité normale. Aucun soin local n'est en outre requis tels que douches ou application de crème. Les complications relatives à cette technique sont l'hémorragie, (en effet une hémostase soignée de la ligne d'agrafe est indispensable en fin d'intervention), des douleurs persistantes et difficiles à traiter si l'agrafage est effectué trop bas près de la ligne pectinée ainsi que des infections, lâchage d'anastomose, sténoses ou fistule recto-vaginale chez la femme, complications dramatiques et fort heureusement rares. L'importance clinique des discrètes lésions sphinctériennes observées, secondaires à la dilatation anale nécessaire à la mise en place de l'agrafeuse circulaire restent à préciser dans le futur. Ce traitement nécessite une hospitalisation de courte durée.

Stade IV

La clinique est identique au stade précédent à l'exception, par définition, de la non réductibilité du noyau hémorroïdaire. Le traitement idéal pour ce stade reste à définir dans la mesure où les indications de l'agrafage circulaire ont été étendues avec plus ou moins de succès à ce stade. Si le traitement chirurgical conventionnel est encore largement considéré comme le «gold standard», certains auteurs recommandent pratiquement systématiquement l'agrafage pour ce stade. Néanmoins il a été montré que le taux de récurrence du prolapsus est significativement plus élevé pour les raisons évoquées plus haut [6]. De plus si un seul ou deux noyaux sont concernés, une hémorroïdectomie conventionnelle du paquet incriminé reste de rigueur.

Complications de la pathologie hémorroïdaire

1) Prolapsus hémorroïdaire incarcéré thrombosé

Cet accident aigu survient à l'occasion du passage d'une selle dure ou lors de manœuvres de Valsalva prolongées lors de la défécation. La douleur est aiguë et le patient peut sentir le ou les nodules thrombosés indurés. Un saignement peut accompagner cette présentation.

D'une manière générale, nous favorisons un traitement conservateur de première intention (schéma). Il est basé sur une application locale de crème cortisonée pour réduire l'œdème. On doit y associer des flavonoïdes en comprimés

et bien sûr un traitement antalgique *per os* optimal. Des mucilages doivent être également prescrits pour avoir des selles aussi molles que possibles durant cette période. Les suppositoires sont à éviter pendant la période aiguë en raison des douleurs à l'introduction.

Les avantages de ce traitement sont:

- de laisser une chance à la résorption sans séquelle de cette hémorragie sans nécessiter de traitement chirurgical ultérieur;
- d'éviter une résection trop importante du noyau hémorroïdaire dans un terrain d'œdème important avec des saignements *per opératoire* qui rendent une chirurgie d'autant plus difficile. Celle-ci expose le patient à un risque de sténose relative du canal anal.

Si toutefois une chirurgie d'urgence est indiquée, il doit s'agir d'une hémorroïdectomie classique et *non* d'une thrombectomie simple. En effet, un décaillotage de l'axe vasculaire lors de la thrombectomie peut entraîner une hémorragie importante.

Les indications à l'hémorroïdectomie en urgence en cas de thrombose sont:

- Saignement non contrôlable dû à une ulcération de la muqueuse, avec évacuation plus ou moins spontanée du thrombus.
- Nécrose et sphacèle du paquet hémorroïdaire accompagné ou non d'une infection locale.

2) Prolapsus hémorroïdaire incarcéré œdémateux non thrombosé

Un ou plusieurs noyaux hémorroïdaux peuvent s'incarcérer et s'œdématiser sans qu'il y ait de thrombose. La douleur est le symptôme le plus fréquemment rencontré. Un traitement conservateur bien conduit doit être tenté en première intention pour les mêmes raisons évoquées plus haut. Dans certains cas, un *statu quo ante* peut être obtenu.

Ce traitement comporte une crème contenant un corticoïde pour traiter la composante œdémateuse. Il est impératif d'obtenir des selles molles avec un régulateur du transit.

3) Thrombose hémorroïdaire externe ou hématome marginal

Les plexus veineux hémorroïdaux externes ne sont symptomatiques que lorsqu'ils se thrombent. Cet accident aigu se traite par une thrombectomie simple en anesthésie locale. Dans tous les cas, il convient de faire le diagnostic différentiel avec un prolapsus hémorroïdaire thrombosé incarcéré dont le traitement diffère comme mentionné au paragraphe 1.

Seules les thromboses hémorroïdaires du plexus veineux externes peuvent bénéficier d'une thrombectomie sans risque. Il convient d'en faire le diagnostic correct avant traitement.

Pathologie hémorroïdaire et grossesse

Durant la grossesse et le péri-partum, 46% des patientes vont présenter un problème hémorroïdaire [7]. Cette symptomatologie est exacerbée par l'hypertension veineuse mésentérique observée durant cette période, une tendance augmentée à la constipation (un tiers des patientes) ainsi que par une imprégnation œstrogénique qui tend à un relâchement du système ligamentaire hémorroïdaire. Le traitement est résolument conservateur. Il peut inclure un vénotonique de type diosmine qui améliore la symptomatologie dans 66% des cas de thrombose hémorroïdaire pré-partum [8]. Une crème cortisonée peut également être prescrite durant cette période. Le but de ces traitements est d'éviter autant que possible une opération durant la grossesse, d'autant plus si un accouchement par voie basse est prévu, il risque à lui seul d'engendrer des lésions périnéales. S'il est indiqué, le geste chirurgical ne doit concerner que le noyau hémorroïdaire atteint et ne se justifie qu'en cas de thrombose isolée [9].

Les thromboses hémorroïdaires externes ne sont pas rares et surviennent la plupart du temps dans les 24 heures suivant l'accouchement [10]. Le traitement est la thrombectomie simple en anesthésie locale.

Conclusion

La maladie hémorroïdaire est fréquente. Elle doit avant tout bénéficier d'une prophylaxie par des règles hygiéno-alimentaires.

Les traitements conservateurs instrumentaux ou chirurgicaux doivent prendre en compte la gêne du patient, le stade de la maladie et le nombre de noyaux hémorroïdaires concernés.

Enfin, il nous semble indispensable de rappeler que tout saignement, toute douleur anale ne sont pas forcément le fait d'hémorroïdes. Dans tous les cas, un examen clinique est impératif pour établir un diagnostic exact.

Références

- 1 Peter-Miranda M, Gomez-Cedenilla A, Leon-Colombe T, Pajares J, Mate-Jimenez J. Effect of fiber supplements on internal bleeding hemorrhoids. *Hepatogastroenterol* 1996; 43:1504-7.
- 2 Murie JA, Sim AJ, Mackenzie I. Rubber band ligation versus haemorrhoidectomy for prolapsing haemorrhoids. A long term prospective clinical trial. *Br J Surg* 1982;69: 536-8.
- 3 Savioz D, Roche B, Glauser T, Dobrinov A, Ludwig C, Marti MC. Rubber band ligation of hemorrhoids. Relapse as a function of time. *Int J Colorectal Dis* 1998;13:154-6.
- 4 Arnold S, Antonietti E, Rollinger G, Scheyer M. Doppler ultrasound assisted hemorrhoid artery ligation. A new therapy in symptomatic hemorrhoids. *Chirurg* 2002;73: 269-73.
- 5 Macrae HM, Mcleod RS. Comparison of haemorrhoidal treatment modalities. A meta-analysis. *Dis Colon Rectum* 1995;38:687-94.
- 6 Ortiz H, Marco J, Armendariz P. Randomised clinical trial of stapled haemorrhoidopexy versus conventional diathermy haemorrhoidectomy. *Br J Surg* 2002;89:1376-81.
- 7 Lurz KH, Goltner E. The importance of hemorrhoids in gynecology and obstetrics. *Geburtshilfe Frauenheilkd* 1978; 38:1014-23.
- 8 Buckshee K, Takkar D, Aggarwal N. Micronized flavonoid therapy in internal hemorrhoids of pregnancy. *Int J Gynaecol Obstet* 1997;57:145-51.
- 9 Saleeby RG Jr, Rosen L, Stasik JJ, Riether RD, Sheets J, Khubchandani IT. Hemorrhoidectomy during pregnancy. Risk or relief? *Dis Colon Rectum* 1991;34:260-1.
- 10 Abramowitz L, Sobhani I, Benifla JL, Vuagnat A, Darai E, et al. Anal fissure and thrombosed external hemorrhoids before and after delivery. *Dis Colon Rectum* 2002;45:650-5.

Correspondance:
PD Dr Bruno Roche
Unité de Proctologie
Hôpital Cantonal
Rue Micheli-du-Crest 24
CH-1211 Genève 14
Tél. 022 372 79 10
bruno.roche@hcuge.ch
www.proctology.ch