

Pneumothorax im Anschluss an eine Akupunkturbehandlung

Ulrich Weber-Mani^a, Werner J. Pichler^b

^a Praxis im Stadthof, Thun

^b Klinik und Polikliniken für Rheumatologie, Klinische Immunologie und Allergologie, Inselspital Bern

Pneumothorax following acupuncture treatment

Summary

A 70-year-old woman developed pneumothorax with severe dyspnoea ten minutes after acupuncture treatment of the back by a non-MD. The dyspnoea continued but was not recognized by the therapist the following day. Since the dyspnoea persisted, the patient consulted a physician three days after the acupuncture treatment and was immediately hospitalised. The pneumothorax was confirmed by chest x-ray and treated by Bülow drainage. The patient made an uncomplicated recovery. Workup with CT imaging revealed no underlying lung disease.

The potential hazards of complementary therapies such as acupuncture should not be underestimated. Therapists must be able to recognise severe complications and to treat them without delay.

Fallbeschreibung



Eine 70jährige Patientin mit chronischen Rückenschmerzen unterzog sich zum wiederholten Male einer Akupunktursitzung. Die Nadeln seien «am Rücken» plaziert worden; die genauen Positionen waren leider nicht sicher eruierbar.

10 Minuten im Anschluss an die Entfernung der Nadeln nach der letzten Sitzung kam es plötzlich zu schwerer Atemnot, diffusen Schmerzen des Brustkorbs und Reizhusten. Da die Symptome nicht abnahmen und die Patientin die folgende Nacht wegen Dyspnoe sitzend verbringen musste, stellte sie sich am Folgetag erneut beim Akupunkteur vor. Dieser führte ihren Angaben zufolge eine Fussreflexzonenmassage und eine Shiatsu-Behandlung durch, jedoch keine Abklärungen.

Die Symptome persistierten in unveränderter Form (entsprechend CCS IV), weshalb die Patientin, die bisher nie unter Lungenbeschwerden gelitten hatte, sich 3 Tage nach Beschwerdebeginn schliesslich bei einem Arzt vorstellte. Inhalative Noxen, potenziell pneumotoxische Medikamente, eine pulmonale Vorerkrankung oder ein vorangegangenes Trauma waren nicht eruierbar.

Klinisch bestand eine Ruhe- und Sprechdyspnoe. Ruhe-Atemfrequenz 26/min, RR 140/90 mm Hg, Herzfrequenz 88/min, keine Hinweise auf venöse Stauung. Bei hypersonorem Klopfeschall und stark abgeschwächtem Atemgeräusch rechts drängte sich der Verdacht auf einen rechtsseitigen Pneumothorax auf, weshalb die

Patientin ohne weitere Abklärungen sofort hospitalisiert wurde.

Im Spital wurde die Diagnose radiologisch bestätigt: Es bestand ein ausgedehnter Pneumothorax rechts mit leichter Mediastinalverdrängung (Abb. 1 ). Labor: normales CRP, Differentialblutbild, Natrium, Kalium, Laktat; leicht erhöhtes Chlorid und Kreatinin. Die Sauerstoffsättigung wurde nicht dokumentiert. Blutgasanalyse (wahrscheinlich Mischblut): Hyperventilation (pCO₂ 30,2 mm Hg). Nach Einlage einer Thoraxdrainage mit sog. Entfaltung der rechten Lunge und komplikationsloser Verlauf (Abb. 2 ). Entlassung am 2. Tag bei radiologisch unauffälligem Befund. Klinische Nachkontrollen nach 4 und 17 Tagen waren unauffällig.

Im weiteren Verlauf wurde eine thorakale Computertomographie durchgeführt, um eine chronische Lungenerkrankung (z.B. Emphysem) auszuschliessen. Der Befund war unauffällig.

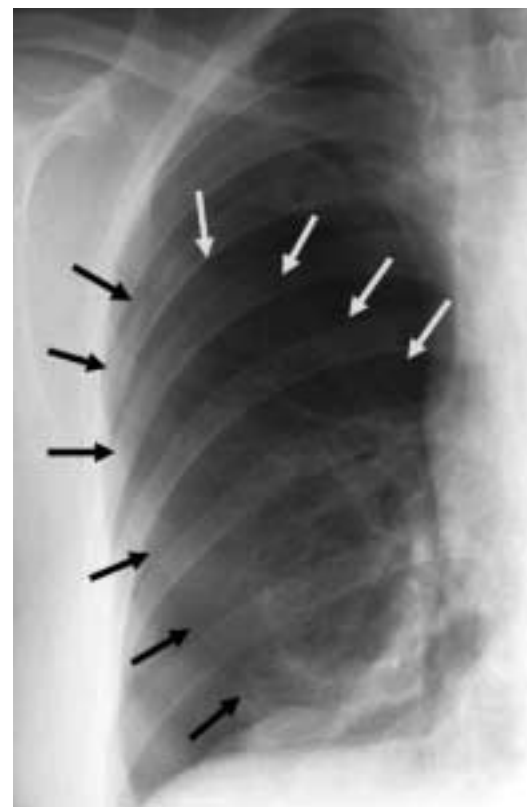


Abbildung 1. Pneumothorax rechts vor Drainage, leichte Mediastinalverdrängung.

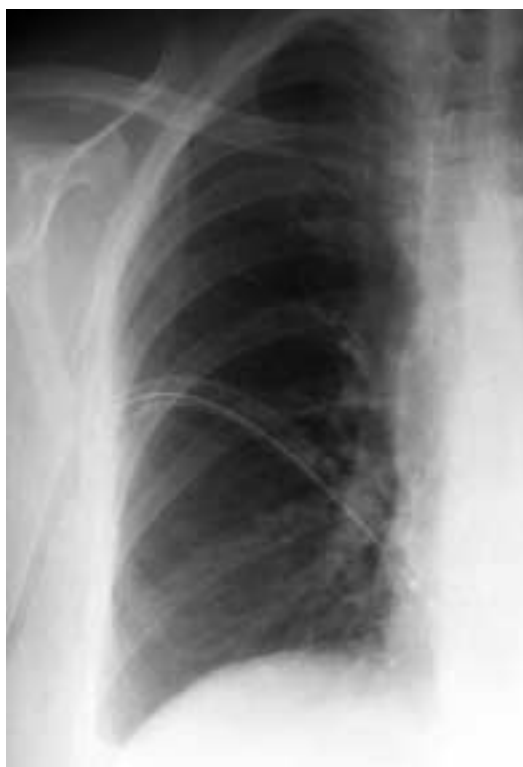

Abbildung 2.
Unter Drainage vollständige Entfaltung der Lunge.

Da sich somit keine Hinweise auf eine pulmonale Vorerkrankung bei der Patientin ergaben und aufgrund des zeitlichen Zusammenhangs mit der Akupunkturbehandlung (10 Minuten), ist ein Kausalzusammenhang des Pneumothorax mit der Akupunkturbehandlung sehr wahrscheinlich. Es kann beispielsweise durch eine plötzliche Bewegung der Patientin bei liegenden Nadeln (z.B. Husten) zur Pleuraperforation gekommen sein, oder die Nadel wurde zu tief eingestochen. Differentialdiagnostisch kann natürlich auch ein Spontanpneumothorax nicht mit Sicherheit ausgeschlossen werden.

Literatur

- 1 Norheim AJ. Adverse effects of acupuncture. A study of the literature for the years 1981-1994. *J Altern Complement Med* 1996;2:257-8.
- 2 De Groot M. Acupuncture. Complications, contraindications and informed consent. *Forsch Komplementarmed Klass Naturheilk* 2001;8:256-62.
- 3 Zhang R. Accidents in acupuncture treatment. History and current state. *Zhong Xi Yi Jie He Xue Bao* 2004;2:306-3.

Kommentar

Es wäre allerdings nicht der erste Pneumothorax infolge einer Akupunkturbehandlung im Thoraxbereich. Diese Komplikation ist bekannt [1, 2], insbesondere bei unkorrekter Durchführung [3], und auch Todesfälle sind vorgekommen [4]. Weitere ernste Komplikationen sind beschrieben [5]. In Zeiten, da in der breiten Öffentlichkeit das etwas unkritische Bild der «sanften Komplementärmedizin» gezeichnet wird, sollten die potenziellen Komplikationen solcher Behandlungsmethoden nicht in Vergessenheit geraten. Für Komplementär- und klassische Medizin gelten dieselben Massstäbe in puncto Sicherheit (und Wirksamkeit). Akupunktur ist gemäss Gesundheitsverordnung (GesV, BSG 811.111) bei Ausübung durch nichtärztliche Personen eine bewilligungspflichtige Tätigkeit. Die Behandler müssen mit den Risiken ihrer Methode vertraut sein und bei entsprechendem Verdacht adäquate Abklärungen/Therapien in die Wege leiten [5]. Fälle wie dieser sind sicher selten, aber lebensbedrohlich, besonders deshalb, weil die vom Therapeuten hinsichtlich der Nebenwirkung durchgeführten Massnahmen (Shiatsu-Behandlung und Fussreflexzonenmassage) insuffizient waren. Die Patientin hat Glück gehabt; in den drei Tagen hätte sich jederzeit ein Spannungspneumothorax mit rascher kardiopulmonaler Dekompensation entwickeln können.

Danksagung

Wir bedanken uns beim Diagnostischen Röntgeninstitut der Spital Thun-Simmmental AG, das uns freundlicherweise die abgebildeten Röntgenaufnahmen zur Verfügung gestellt hat. Die Patientin gab ihr Einverständnis für die Publikation im Wissen, dass keine persönlichen Daten veröffentlicht würden.

Korrespondenz:
Dr. med. Ulrich Weber-Mani
Praxis im Stadthof
Bälliz 62
CH-3600 Thun
webermani@hin.ch
www.stadthofpraxis.ch

- 4 Brettel HF. Acupuncture as a cause of death. *Munch Med Wochenschr* 1981;16:123.
- 5 Endres HG, Molsberger A, Lungenhausen M, Trampisch HJ. An internal standard for verifying the accuracy of serious adverse event reporting. The example of an acupuncture study of 190924 patients. *Eur J Med Res* 2004;22912:545-51.