



# Suppurations et fistules ano-rectales

Guillaume Zufferey<sup>a</sup>, Karel Skala<sup>a</sup>, Roland Chautems<sup>b</sup>, Bruno Roche<sup>c</sup>

<sup>a</sup> Service de Chirurgie, GHOL-Hôpital de Nyon

<sup>b</sup> Service de Chirurgie, Bürgerspital, Soleure

<sup>c</sup> Unité de Proctologie, Hôpital Cantonal, Genève

## Suppurations et fistules ano-rectales

### Quintessence

● La plupart des abcès para-anaux sont primaires et proviennent de l'infection d'une glande intersphinctérienne. L'abcès situé à l'origine dans l'espace intersphinctérien se draine en suivant les voies de moindre résistance et constitue ainsi un abcès para-anal, ischio-rectal, en fer à cheval, pelvi-rectal ou intersphinctérien. Le diagnostic est plutôt aisé dans les présentations classiques d'abcès para-anal. Il devient plus difficile lors d'abcès intersphinctérien ou de la fosse ischio-rectale. Le diagnostic peut être précisé par un examen endoscopique réalisé éventuellement sous narcose, une échographie endo-anale ou une IRM du pelvis.

● La pierre angulaire du traitement de l'abcès ano-rectal est le drainage chirurgical. Il peut être assuré par le praticien formé. Celui-ci peut le réaliser souvent en anesthésie locale, sans couverture antibiotique et les cultures de germes ne s'imposent pas.

● Le traitement chirurgical est une urgence et ce geste ne doit pas être repoussé. Cette attitude est motivée par le spectre dramatique d'une évolution vers un sepsis sévère ou une gangrène de Fournier. L'orifice fistulaire primaire endo-anal n'est pas recherché à la phase aiguë.

● Un quart des cas ferment définitivement et spontanément leur trajet fistuleux. Dans les autres cas de figure, on place un drainage préparatoire en Seton et l'option thérapeutique chirurgicale est choisie en fonction de la localisation et de la complexité de la maladie fistulaire.

## Anorektale Abszesse und Fisteln

### Quintessenz

● *Die meisten Analabszesse sind primär und entstehen durch die Infektion einer intersphinkteren Drüse. Der ursprünglich im intersphinkteren Bereich gelegene Abszess drainiert entlang dem Weg des geringsten Widerstandes, und so entsteht ein perianaler, ischiorektaler, hufeisenförmiger, pelvirektaler oder intersphinkterer Abszess. Bei klassischen Formen ist die Diagnose des Perianalabszesses einfach. Schwieriger ist sie bei intersphinkteren oder ischiorektalen Abszessen. Durch Endoskopie (evtl. unter Narkose), eine endoanale Sonographie oder ein pelvines MRI lässt sich die Diagnose präzisieren.*

● *Die Behandlung anorektaler Abszesse ist die chirurgische Drainage. Der entsprechend ausgebildete Allgemeinpraktiker kann diesen Eingriff selbst vornehmen. Oft genügt eine Lokalanästhesie; eine antibiotische Abschirmung und eine Bakterienkultur sind nicht nötig.*

● *Die chirurgische Behandlung des Analabszesses ist ein Notfall und darf nicht aufgeschoben werden, denn wenn sich eine Sepsis oder Fournier-Gangrän entwickelt, kann der Verlauf dramatisch werden. Die ursprüngliche Mündung der Fistel im Anus wird während der akuten Phase nicht gesucht.*

● *In 25% der Fälle schliesst sich der Fistelgang spontan und für immer. In den übrigen Fällen legt man als Vorbereitung eine Seton-Drainage ein und wählt dann je nach Lokalisation und Komplexität des Falls die geeignete chirurgische Methode.*

Übersetzung Dr. med. T. Fisch

## Anorectal suppuration and fistulas

### Summary

● Most para-anal abscesses are primary and derive from infection of an intersphincteric gland. The abscess originally situated in the intersphincteric space drains via the pathways of least resistance and thus constitutes a para-anal, ischio-rectal, horseshoe, pelvi-rectal or intersphincteric abscess. Para-anal abscesses are fairly easy to diagnose in their conventional presentations. Diagnosis becomes more difficult in the case of intersphincteric abscesses or abscesses located in the ischio-rectal fossa. More precise diagnostic tools are endoscopy, performed under anaesthesia if necessary, endo-anal ultrasound or MRI of the pelvis.

● The cornerstone of treatment for anorectal abscess is surgical drainage. It can be performed by a trained practitioner, frequently under local anaesthesia without antibiotic cover; cultures of organisms are not required.

● Surgical treatment is an emergency measure and should not be postponed. This approach is prompted by the alarming spectre of evolution to severe sepsis or Fournier's gangrene. The primary endo-anal fistular orifice is not looked for in the acute phase.

● In 25% of the cases the fistular tract is closed definitively and spontaneously. In the other cases seton placement for preparatory drainage allows the surgical option to be chosen in the light of the localisation and complexity of the fistular disease.

Translation R. Turnill, MA

\* Vous trouverez les questions à choix multiple concernant cet article à la page 863 ou sur internet sous [www.smf-cme.ch](http://www.smf-cme.ch).

\* CME zu diesem Artikel finden Sie auf S. 862 oder im Internet unter [www.smf-cme.ch](http://www.smf-cme.ch).

## Pour la petite histoire

Le roi-soleil Louis XIV souffrait de crises récurrentes de maladie fistuleuse ano-rectale. Les médecins du roi, Félix et Bessières, étudièrent et planifièrent une section directe de la fistule à l'aide d'un fistulotome inspiré de méthodes italiennes. Après une période d'essais «cliniques» auprès de condamnés volontaires de la Bastille, la section de la fistule royale eut lieu en 1686 et le roi soleil fut débarrassé définitivement de sa maladie fistuleuse. En guise de récompense, outre de riches présents, Louis XIV créa «la royale académie chirurgicale» et donna ainsi ses lettres de noblesse à la confrérie des barbiers, tant décriés par les Médecins du roi.

## Introduction

Les abcès ano-rectaux et les fistules anales sont parmi les pathologies les plus fréquemment rencontrées en pratique proctologique et doivent être connues par le praticien qui est parfaitement à même d'en initier le traitement.

L'abcès ano-rectal et la fistule anale sont deux entités mentionnées souvent séparément, mais représentent de fait des phases successives d'une même pathologie, la maladie fistuleuse ano-rectale [1].

## Etiologie

La majorité des abcès et des fistules anales (90%) sont d'origine crypto-glandulaire [2]. Dans ces cas, la maladie débute dans une des glandes lubrifiantes de Hermann et Desfosse situées dans l'espace intersphinctérien de l'appareil sphinctérien, à la suite d'une diminution du drainage glandulaire. L'infection glandulaire évolue rapidement en abcès à germes intestinaux et se draine dans les espaces périnéaux de moindre résistance.

Cette phase aiguë de la maladie fistuleuse crypto-glandulaire doit être différenciée d'un abcès compliquant une maladie sous-jacente. Parmi ces abcédations dites secondaires, il faut mentionner les abcès liés à une fissure, à une hidroadénite suppurée, à l'infection d'une glande sébacée, à un sinus pilonidal proche de l'anus ou à une maladie vénérienne ano-rectale. En présence de récurrence ou de trajets fistuleux multiples, la question d'une maladie de Crohn sous-jacente doit être posée et la maladie inflammatoire recherchée. Finalement les abcès compliquent fréquemment les plaies traumatiques ano-rectales (lésion sur corps étranger, plaie pénétrante, lésion iatrogène chirurgicale, obstétricale ou endoscopique) et peuvent être difficile à relier à leur cause, en particulier si celle-ci est ignorée ou occultée volontairement par le patient à son médecin (tab. 1 ↻).

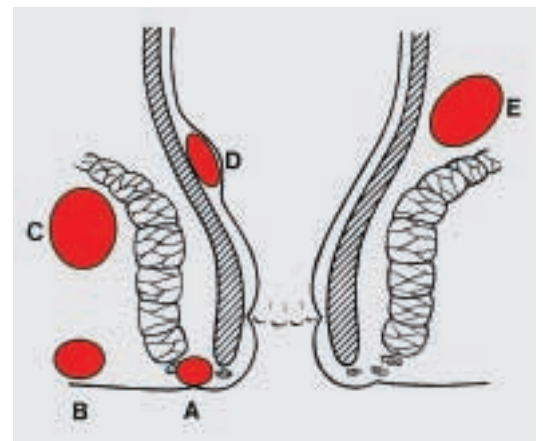
**Tableau 1. Etiologies des abcédations ano-rectales.**

Maladie primaire crypto-glandulaire
Maladie secondaire
Fissure
Hidroadénite
Abcès sébacé
Sinus pilonidal
Maladie de Crohn
Plaie traumatique ano-rectale

## Voies de dissémination

L'extension et les voies de drainage spontané des abcès de la région ano-rectale sont régies par les lois des pressions. Aux structures fermes s'opposent des zones de moindre résistance, créant ainsi des voies de facilitation de la dissémination de l'infection. L'image d'un labyrinthe peut être ainsi empruntée. Les cloisons sont le muscle sphincter interne, le muscle sphincter externe, le raphé ano-coccygien et le muscle releveur de l'anus.

L'abcès situé à l'origine dans l'espace intersphinctérien est guidé par les structures à haute résistance et peut diffuser soit distalement dans la région para-anale, soit proximale dans l'espace pelvi-rectal, soit à travers le muscle sphinctérien externe en direction de la fosse ischio-rectale ou plus superficiellement vers le périnée. L'abcès tout d'abord intersphinctérien évolue ainsi respectivement en abcès para-anal, pelvi-rectal, ischio-rectal et périnéal (fig. 1 ↻). L'abcès en fer à cheval se développe postérieurement au dessus du raphé ano-coccygien et diffuse bilatéralement en direction des deux fosses ischio-rectales [3]. Les abcès para-anaux et périnéaux représentent environ 50% des cas, les abcès ischio-rectaux 25%.



**Figure 1.** Localisation des abcès para-anaux.

- A) Intersphinctérien
- B) Para-anal
- C) Sous-lévatorien
- D) Sous-muqueux
- E) Ischio-rectal

### Tableau clinique des abcès ano-rectaux

Les symptômes cardinaux classiques des abcès ano-rectaux sont les mêmes que ceux de toute pathologie infectieuse abcédée. Ils allient douleur, rougeur, tuméfaction et chaleur. Les douleurs sont intenses et pulsatiles, stimulées par la position assise, la marche ou la défécation. Lorsque la collection est périnéale ou péri-anale, une induration palpable de la fesse apparaît, rendant celle-ci volontiers asymétrique. Un certain degré de cellulite d'accompagnement peut exister. Exceptionnellement, les abcès ano-rectaux peuvent se compliquer d'une gangrène périnéale fort redoutée. La prise en charge doit alors être effectuée en urgence. Elle nécessite un débridement extensif et une antibiothérapie. La fièvre, parfois associée à des frissons est souvent retrouvée et ceci d'autant plus que la lésion est haut située et donc de diagnostic plus difficile. A l'examen anoscopique soigneux, l'orifice interne primaire ne peut être identifié que dans 30 à 40% des cas [4].

Les abcès intersphinctériens restent un défi diagnostique du fait de l'absence de signes cliniques extérieurs associée à des douleurs exquises rendant tout examen anoscopique impossible. Celui-ci peut être réalisé sous anesthésie générale et laissera palper une petite voussure de la taille d'un grain de riz dans l'espace intersphinctérien. L'échographie anale est une aide diagnostique appréciable dans ces situations, elle permet également de diriger l'incision de drainage.

Si l'abcédation n'est pas prise en charge rapidement, le tableau clinique peut se compliquer et évoluer vers un sepsis sévère, dont il faut se rappeler l'importante mortalité chez les patients fragiles [6]. Une cellulite-fasciite anaérobie du périnée ou des bourses, nommée alors gangrène de Fournier représente un autre mode de complication septique gravissime, qui nécessitera un débridement agressif en extrême urgence [5]. Le spectre de telles complications nous rappelle la nécessité de traiter adéquatement et dans l'urgence non différée tout abcès de la région ano-rectale.


### Traitement de la maladie fistuleuse abcédée

Les abcès de la région périnéale et ano-rectale évoluent lentement vers un drainage spontané à l'issue d'un trajet plus ou moins complexe. En règle générale ils ne peuvent pas se résoudre d'eux-mêmes spontanément. La base du traitement est le drainage chirurgical dirigé de la cavité abcédée. La recherche du trajet fistuleux d'amont ne doit se faire que dans la deuxième phase, celle du traitement de la fistule ano-rectale.

Une antibiothérapie seule est insuffisante à la guérison de l'abcès, toujours présent dans la maladie fistulaire. Elle tend à chroniciser l'infection et de ce fait à complexifier les trajets de drainage spontané.

L'incision sera menée assez largement pour assurer un bon drainage et éviter une guérison et une fermeture précoce de la plaie opératoire. Elle sera radiaire dans tous les cas. La recherche de tractus fistuleux et de l'orifice primaire doit être évitée à la phase aiguë en raison du risque de fausses routes, dues à la déliquescence des tissus. Même l'effondrement des cloisons et le curetage ne sont pas recommandés. Un lavage au sérum physiologique à la seringue est amplement suffisant. Une mèche à but hémostatique sera mise en place pour les premières 12 à 24 heures.

Le traitement des abcès ano-rectaux a la particularité de pouvoir être pratiqué en anesthésie locale, sans couverture antibiotique et sans mise en culture.

Nous avons l'habitude d'inciser les abcès para-anaux et périnéaux, qui sont les plus fréquents, en anesthésie locale et selon un mode ambulatoire. Une infiltration douce du derme (qui contient les terminaisons nerveuses!) en regard de l'abcès et une incision sans pression assurent une antalgie suffisante (fig. 2 )




Figure 2.

Incision d'abcès para-anal en anesthésie locale.  
A) Voussure para-anale marquant le lieu de l'abcès.  
B) Infiltration du derme avec de l'anesthésie locale.  
C) Incision radiaire de l'abcès.


L'incision d'un abcès intersphinctérien sera menée avec prudence et avec le plus grand respect des sphincters. Il peut nécessiter une anesthésie générale. Les abcès sus-lévatoriens, ischio-rectaux haut placés et les abcès en fer à cheval demandent une anesthésie générale ou péridurale.

L'utilisation systématique d'antibiotiques n'est pas recommandée, puisqu'il ne s'agit pas d'un traitement causal, celui-ci reposant sur le vieil adage «ubi pus ibi evacuat». L'introduction d'un traitement antibactérien doit être discutée cependant, dans les contextes de diminution de l'état général, d'immunosuppression ou de port de valve cardiaque. Les germes habituellement retrouvés en culture sont des souches intestinales classiques. La mise en culture du pus n'est pas utile de routine, elle sera impérative et dirigée lors de suspicion de maladie sexuellement transmissible.

La mèche est retirée par le malade lui-même le lendemain de l'intervention et un rinçage de la plaie opératoire par douche anale pluriquotidienne est prescrit. Des antalgiques à base de paracétamol et d'anti-inflammatoires à dose dégressive sont prescrits. La plaie est contrôlée de manière hebdomadaire.

### Le bilan intermédiaire

4 à 6 semaines après l'incision (et après guérison de la maladie abcédée), il est important de disposer d'un bon status du canal anal et de la région ano-rectale afin de faire un bilan de la maladie fistuleuse résiduelle. Dans environ 25% des cas, l'on attestera de la fermeture de l'orifice secondaire, de la disparition de la fistule et de l'absence d'orifice primaire résiduel. Dans les autres cas, le toucher rectal soigneux retrouvera l'orifice glandulaire primaire, sous la forme d'une caroncule palpable, de la taille d'un grain de riz. L'anuscopie en permettra souvent le repérage visuel. Il est important d'exclure à ce stade toute autre pathologie du canal anal, en particulier un cancer ano-rectal abcédé.

En cas de trajet fistuleux persistant, tentative sera faite de repérer le trajet fistuleux sur tout son trajet afin d'y laisser un drainage selon Seton, constitué d'un double monofilament de 4,0 ou 5,0. Une aiguille boutonnée sera conduite dans le canal anal depuis l'orifice secondaire avec précaution et sans pression afin d'éviter toute fausse route (fig. 3 )

Nous utilisons de l'air pulsé à la seringue pour ouvrir le trajet et en repérer la perméabilité sous forme de bulles apparaissant à l'orifice primaire. Le repérage ultrasonographique des trajets fistuleux peut être utile dans le cas particulier des fistules complexes ou récidivantes [7, 8].

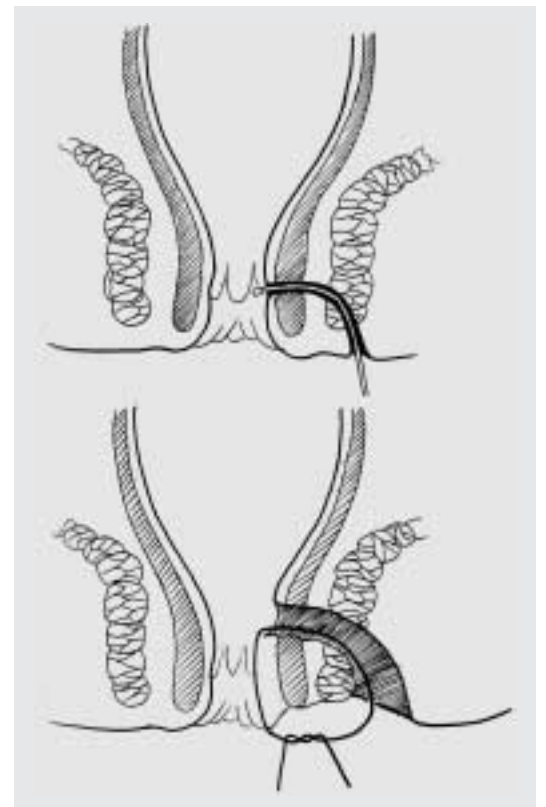
Les fils de Seton permettent un drainage prolongé et renforcent ainsi la fibrose péri-fistulaire.

Ils peuvent être laissés en place de manière prolongée de plusieurs mois à plusieurs années comme dans le cas particulier de la maladie de Crohn [9].

### Tableau clinique des fistules ano-rectales constituées

Les plaintes principales du patient porteur d'une fistule anale constituée sont des écoulements para-anaux ou mal localisés du siège, salissant régulièrement le linge. Un prurit d'irritation péri-orificielle est parfois associé. Les écoulements sont classiquement intermittents. Ils sont rythmés par la séquence: occlusion du tractus fistulaire – micro-abcédation douloureuse – libération purulente à l'orifice secondaire – écoulement et disparition des douleurs. Les problèmes d'hygiène peuvent devenir handicapants, en particulier lorsque les orifices secondaires se multiplient au cours d'une maladie fistulaire non traitée ou d'une maladie de Crohn. Le périnée en pommeau d'arrosoir en étant l'expression la plus avancée.

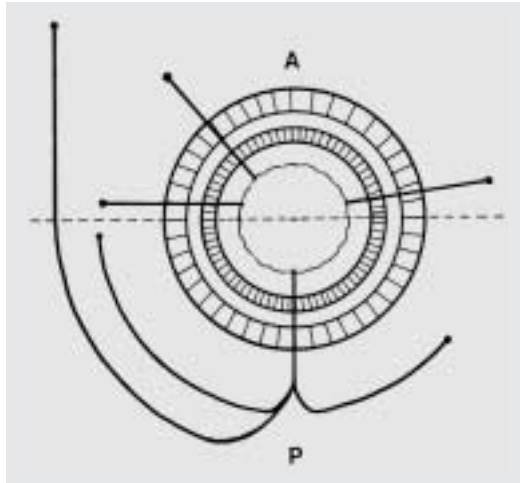
La palpation retrouve souvent un cordon fistuleux entre pouce et index, qui fera l'objet d'une tentative de mise en place d'un drainage selon Seton. En cas de suspicion de trajet complexe ou haut situé, une écho-endoscopie sera pratiquée, éventuellement associée à une IRM du petit bassin, à la recherche d'une lésion pelvienne.



**Figure 3.** Mise en place d'un drain de Seton.



La règle de Goodsall garde toute sa valeur dans la prédiction de la localisation de l'orifice primaire situé à la ligne pectinée en fonction de l'endroit de drainage cutané secondaire. Les tractus fistuleux drainés antérieurement sont plutôt linéaires, tandis que les trajets postérieurs sont curvilignes. Un trajet antérieur à plus de 3 cm de la marge anale trouve également son origine dans le canal postérieur (fig. 4 [6]).



**Figure 4.**  
Règle de Goodsall.  
A = Antérieur  
P = Postérieur

### Traitement des fistules ano-rectales

Le but du traitement de la fistule ano-rectale est l'excision du tractus fibreux et la suppression de l'orifice primaire. Il préservera un maximum de muscle sphincter, cherchant à éviter à tout prix la survenue d'une incontinence post-opératoire par section musculaire. Le but est bien entendu la disparition définitive du tractus fibreux. Les récurrences restent cependant nombreuses malgré le développement récent de nouvelles techniques chirurgicales. Les traitements les plus pratiqués sont la fistulotomie, la fistulectomie, le lambeau d'avancement et l'encollage fistulaire en fonction du type de fistule rencontré. La classification la plus utile et la plus utilisée est celle de Parks (fig. 5 [6]).

Les fistules intersphinctériennes et transsphinctériennes distales représentent entre 50 et 60% des cas et les fistules transsphinctériennes hautes 25%.

### Fistulotomie

La fistulotomie consiste en la mise à plat et au curetage du «tunnel fistuleux». Cette technique est réservée aux trajets muco-cutanés ou très distaux qui ne touchent pas les fibres musculaires sphinctériennes.

### Fistulectomie

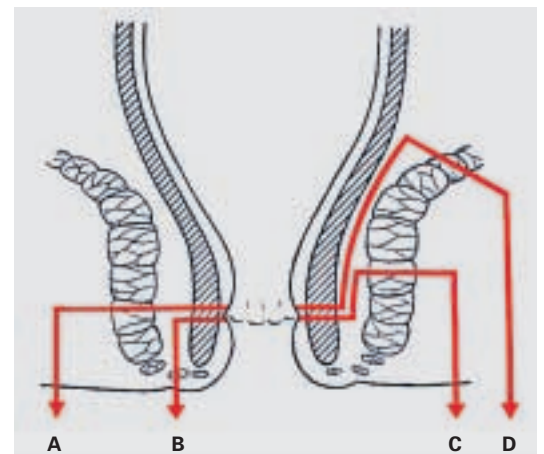
Par fistulectomie, on entend l'excision complète de l'ensemble du trajet fistuleux et de son orifice primaire. Le revêtement cutané qui couvre la fistule est excisé avec le cordon fistuleux et la guérison se fait per secundam. Le muscle sphincter est incisé à minima et peut être reconstruit par suture directe en cas de nécessité [10]. Cette technique s'applique aux fistules les plus distales, c'est-à-dire les fistules périnéales, intersphinctériennes ou transsphinctériennes distales. Cette intervention est pratiquée ambulatoirement et en anesthésie locale. Dans notre expérience de 464 cas consécutifs revus de 1996 à 2000, 5,2% des patients ont récidivé et aucun cas d'incontinence n'est à signaler.

### Lambeau d'abaissement muqueux

Le traitement des fistules ano-rectales hautes représente un risque pour les structures sphinctériennes et par voie de conséquence peut être grevé d'un taux non négligeable d'incontinence anale post-opératoire.

La technique du lambeau d'abaissement muqueux est une approche chirurgicale élégante pour les cures de lésion fistuleuse haut située dans le canal anal, afin de préserver un maximum de tissu de l'appareil sphinctérien. Elle s'adresse donc aux fistules transsphinctériennes hautes et aux fistules supra ou extra-sphinctériennes.

Cette intervention consiste en l'excision complète du ou des tractus fistulaires au travers du sphincter, à la fermeture de l'orifice musculaire et à la protection de cette suture par l'abaissement d'un lambeau de muqueuse anale au delà de la ligne de suture musculaire. L'excision des




**Figure 5.**  
Classification de Parks.  
A) Fistules trans-sphinctériennes basses  
B) Fistules inter-sphinctériennes  
C) Fistules trans-sphinctériennes hautes  
D) Fistules supra-sphinctériennes

fistules n'est possible qu'en terrain calme, en présence de tractus devenus fibreux et si possible drainés par un fil de Seton. L'abaissement muqueux nécessite également un tissu parfaitement sain. Après libération d'un lambeau de muqueuse, cette dernière sera suturée sans tension et sans risque d'ischémie. Une inflammation aiguë, un terrain post-radique, une maladie de Crohn ou néoplasique, ainsi que des forces de tension sur la ligne de suture sont des contre-indications absolues à l'opération d'abaissement du lambeau muqueux.

Nous pratiquons cette intervention sous antibioprofylaxie et ne réalisons ni préparation intestinale, ni rasage préopératoire. Une stomie d'amont n'est jamais réalisée.

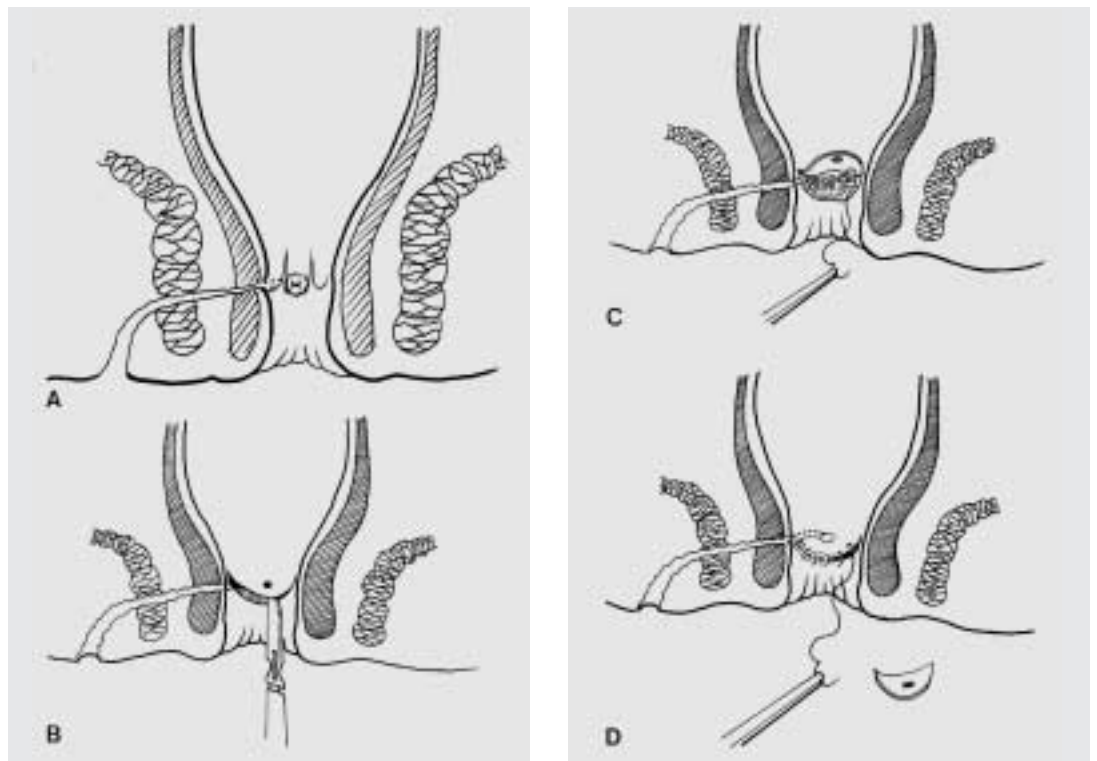
Le premier temps opératoire consiste en l'excision complète du trajet fistuleux qui est menée progressivement à partir de l'orifice secondaire par une dissection au contact du tractus fibreux jusqu'à l'orifice interne. Cette dissection réalise alors un «carottage» transsphinctérien qui vise à n'emporter idéalement que le tractus fibreux lui-même. Une collerette de muqueuse anale est également excisée. Le deuxième temps est celui de la fermeture de l'orifice de la paroi musculaire, qui est clos par des points séparés larges d'un monofilament résorbable. La mobilisation du lambeau muqueux représente le dernier temps opératoire. Celui-ci est abaissé ensuite

distalement à la suture musculaire, telle une persienne protégeant une fenêtre (fig. 6 .

La plaie autour de l'orifice secondaire est laissée ouverte afin d'en assurer le drainage et recouverte d'une mèche grasse pour 24 à 48 heures [11, 12].

Dans la phase post-opératoire on doit éviter toute constipation, délétère pour le lambeau abaissé. Les douches pluri-quotidiennes de la plaie d'orifice secondaire sont de rigueur. Un contrôle médical hebdomadaire jusqu'à guérison complète par l'opérateur, sans examen endo-anal jusqu'à la 3<sup>e</sup> semaine est recommandé.

De 1993 à 2000, nous avons réalisé 136 cures consécutives de fistule par abaissement de lambeau muqueux à l'unité de proctologie de Genève, chez 82 hommes et 54 femmes, âgés de 28 à 79 ans pour un âge moyen de 44,6 ans. 28,5% des cas ont été pris en charge ambulatoirement. La durée moyenne du séjour a été de 4,1 jour et la plaie périnéale s'est fermée après 32 jours en moyenne. Nos complications immédiates ont été un lâchage de suture; il n'y pas eu d'événement septique. Aucune incontinence aux solides ni aux liquides n'est survenue. 1 suintement anal, 3 incontinences aux gaz et une rigidité sphinctérienne chez un patient opéré 11 fois sont à signaler à distance. Le taux de récidence à un an est de 11,8% (16 cas), correspondant à l'incidence retrouvée dans la littérature, toute



**Figure 6.**

Technique du lambeau muqueux.

A) Tunnelisation du trajet fistuleux.

B) Excision de l'orifice primaire et libération du lambeau muqueux.

C) Fermeture du plan musculaire.

D) Fermeture de la muqueuse par abaissement.

méthode confondue. Sept patients ont présenté une récurrence distale autorisant une fistulectomie. 9 patients ont été réopérés selon la même technique et 1 cas a récidivé et a nécessité alors la mise en place d'une stomie de diversion, avant la réalisation d'une nouvelle cure par lambeau.

### Encollage des fistules

L'utilisation de la colle de fibrine dans le traitement des fistules a été proposée en 1982 [13, 14]. Les premiers résultats étaient encourageants. La technique consiste à repérer le trajet fistuleux, le laver, le cureter. L'encollage se fait ensuite à l'aide de colle de fibrine par canulation depuis l'orifice primaire. La colle de fibrine outre son effet occlusif stimulerait selon les auteurs la cicatrisation du trajet fistuleux. Une étude prospective récente de Buchana et al. [15] démontre un taux de succès de 14%, 14 mois après le traitement. Nous avons appliqué la technique de l'encollage en cas de fistules complexes comme les fistules uréthro-rectales ou les fistu-

les de Crohn. Dans ces conditions, le taux de récurrence est de 60%, comparable à celui de la chirurgie avec l'avantage d'être moins délétère [16].

### Conclusions

La pathologie abcédée de la région ano-rectale est extrêmement fréquente et doit être prise en charge sans délai. Son traitement consiste en un drainage chirurgical en urgence sous éventuelle couverture antibiotique. Il peut être réalisé dans la majorité des cas ambulatoirement et sous anesthésie locale.

Lorsque la phase aiguë est passée, le ou les trajets fistuleux sont recherchés. La mise en place d'un fil de Seton permet le drainage et génère la sclérose des fistules.

Après exclusion d'une maladie sous-jacente ou fistulisante, il est procédé au traitement chirurgical de la fistule. La technique est adaptée à la quantité de muscle sphincter mise en danger par l'incision chirurgicale.

### Références

- 1 Eisenhammer S. The anorectal fistulous abscess and fistula. *Dis Colon Rectum* 1996;18:91-106.
- 2 Goligher JC, Ellis A, Pissidis AG. A critique of anal glandular infection in the aetiology and treatment of idiopathic anorectal abscess and fistulas. *Br J Surg* 1982;54:977-83.
- 3 Hamilton CH. The deep postanal space. Surgical significance in horseshoe fistula and abscess. *Dis Colon Rectum* 1975;18:642-5.
- 4 Tamanujam P, Prasad ML, Abcarian H, Tan AB. Perianal abscesses and fistulas. A study of 1023 patients. *Dis Colon Rectum* 1984;27:593-7.
- 5 Di Falco G, Guccione C, D'Annibale A, Ronsisvalle S, Lavezzo P, Fregonese D, et al. Fournier's gangrene following a perianal abscess. *Dis Colon Rectum* 1986;29:582-5.
- 6 Badrinath K, Jairam N, Ravi HR. Spreading extra peritoneal cellulitis following perirectal sepsis. *Br J Surg* 1994;81:297-8.
- 7 Cheong DM, Noguera JJ, Wexner SD. Anal endosonography for recurrent anal fistulas: image enhancement with hydrogen peroxide. *Dis Colon Rectum* 1993;36:1158-60.
- 8 Choen S, Burnett S, Bartram CL, Nicholls RJ. Comparison between anal endosonography and digital examination in the evaluation of anal fistulae. *Br J Surg* 1991;78:445-7.
- 9 Marti MC, Givel JC, eds. *Surgical management of anorectal and colonic diseases*. 2<sup>nd</sup> edition. Berlin, Heidelberg, New York: Springer; 2003.
- 10 Van Tets WF, Kuijers HC. Continence disorders after fistulotomy. *Dis Colon Rectum* 1994;37:1194-7.
- 11 Ozuner G, Hull TL, Cartmill J, Fazio VW. Long-term analysis of the use of transanal rectal advancement flaps for complicated anorectal/vaginal fistulas. *Dis Colon Rectum* 1996;39:10-4.
- 12 Wedell J, Meier zu Eissen P, Panzhaf G, Kleine L. Sliding flap advancement for the treatment of high level fistulae. *Br J Surg* 1987;74:390-1.
- 13 Hedelin H, Nilson AE, Teger-Nilsson A-C, Thorsen G, Pettersson S. Fibrin occlusion of fistulae postoperatively. *Surg Gynaecol Obstet* 1982;154:3668.
- 14 Kirkegaard P, Madsen P. Perineal sinus after removal of the rectum. Occlusion with fibrin adhesive. *Am J Surg* 1983;145:7914.
- 15 Buchanan GN, Bartram CI, Phillips RK, Gould SW, Halligan S, Rockall TA, et al. Efficacy of fibrin sealant in the management of complex anal fistula: a prospective trial. *Dis Colon Rectum* 2003;46:1167-74.
- 16 Hammond TM, Grahn MF, Lunniss PJ. Fibrin glue in the management of anal fistulae. *Colorectal Dis* 2004;6:308-19.

Correspondance:  
 PD Dr Bruno Roche  
 Unité de Proctologie  
 Hôpital Cantonal  
 Rue Micheli-du-Crest 24  
 CH-1211 Genève 14  
 Tél. 022 372 79 10  
[bruno.roche@hcuge.ch](mailto:bruno.roche@hcuge.ch)  
[www.proctology.ch](http://www.proctology.ch)