Das Marfan-Syndrom

T. Carrel[a], A. Schnyder[a], P. Zurmühle[a], G. Mátyás[b, f], R. Velasco[c], F. Körner[d], K. Ammann[e], T. Kujawski[a], B. Steinmann[b]

[a] Klinik für Herz- und Gefässchirurgie, Inselspital Bern;
[b] Abteilung für Stoffwechsel und Molekulare Pädiatrie, Universitäts-Kinderklinik Zürich;
[c] Abteilung für Kinderorthopädie, Schulthess Klinik Zürich;
[d] Klinik und Poliklinik für Ophthalmologie, Inselspital Bern;
[e] Kardiologische Praxis Lichtensteig;
[f] Institut für Medizinische Genetik, Schwerzenbach

Korrespondenz:
Prof. Dr. T. Carrel
Klinik für Herz- und Gefässchirurgie
Inselspital, CH-3010 Bern
thierry.carrel@insel.ch

Monika Streit-Steiger
MARFAN STIFTUNG SCHWEIZ
Postfach, 4901 Langenthal
(Ab 1. 2. 2004: Marktgasse 31, 3011 Bern)

info@marfan.ch

Überblick

Antonin Bernard Marfan (1858–1942), Kinderarzt in Paris, beschrieb 1896 ein 5jähriges Mädchen mit langen, schmalen Gliedern und spinnenartigen Fingern [1]. Die Pleiotropie des Krankheitsbildes, d.h. die Tatsache, dass mehrere Organsysteme befallen sein können, spiegelt sich auch historisch in der Beschreibung der einzelnen Manifestationen bis zum Vollbild des Syndroms [2]. So wurden 1873 die Linsensubluxation und die überstreckbaren Gelenke beschrieben, 1931 der autosomal-dominante Erbgang, 1943 die erweiterte Aortenwurzel und die Gefahr der Ruptur, und 1990 die Entdeckung des abnormen Fibrillin-1 als Grundlage für diese Krankheit [3]. Im gleichen Jahr fand die Lokalisation des Gens für das Marfan-Syndrom auf dem Chromosom 15 durch Koppelungsanalysen statt [4] und 1991 erfolgte der erste Nachweis von pathogenen Mutationen im Fibrillin-1-Gen [5]. Bis heute sind ungefähr 500 unterschiedliche Mutationen bekannt [6]. Die Krankheit hat eine geschätzte Häufigkeit von einem Fall auf 10 000 Geburten [7].

Das Fibrillin-1 ist als Glykoprotein ein Hauptbestandteil der freien Mikrofibrillen und der mit den elastischen Fasern assoziierten Mikrofibrillen des Bindegewebes, die in den Zonulafasern des Auges, in der Arterienwand, in der Haut sowie im hyalinen Knorpel und im Periost vorkommen. Dominante Mutationen im Fibrillin-1-Gen führen zu einem quantitativen und/oder qualitativen Mangel an Fibrillin-1 und damit zu abnormen Fibrillen und zur Beeinträchtigung des Aufbaus der betroffenen Gewebe, was sich zum Beispiel histologisch in der Aortenwand als unspezifische, doch für das Marfan-Syndrom typische zystische Medianekrose mit Degeneration der elastischen Fasern zeigt. In 70% der Fälle tritt das Marfan-Syndrom familiär auf, in 30% durch Neumutationen [7].

Klinische Diagnostik

Das klinische Spektrum kann sehr unterschiedlich sein, vom schweren neonatalen Marfan-Syndrom über den klassischen Typ bis hin zur äusserlich kaum erkennbaren, oligosymptomatischen Form, hinter der trotzdem die gefürchtete Aortenruptur lauert. Der Schweregrad der Symptome nimmt mit dem Alter zu, ist von der Art der Mutation im Fibrillin-1-Gen abhängig, kann aber auch innerhalb einer Familie verschieden sein. Die Hauptkriterien und die Nebenkriterien wurden 1996 im Rahmen der Gent-Nosologie [8] in 4 Gruppen eingeteilt (Tab. 1):

1. Habitus und Skelettveränderungen
2. Augenveränderungen
3. Kardiovaskuläre Veränderungen
4. Familiarität

Die Diagnose sollte vorerst klinisch anhand einer Kombination von Haupt- und Nebenkriterien aus den 4 Hauptgruppen gestellt und je nach Bedarf mit molekularbiologischen Methoden gesichert werden. Die Diagnose im Kleinkindesalter und bei Adoleszenten und jüngeren Erwachsenen ohne asthenischen Habitus ist oft schwierig und wird nicht selten verkannt (Abb. 1). In der Regel trägt jeder Betroffene und auch jede Marfan-Familie ihre eigene Mutation. Differentialdiagnostisch auszuschliessen sind die Homozystinurie, das Klinefelter-Syndrom, die kongenitale kontrakturelle Form der Arachnodaktylie, sowie der isolierte Mitralklappenprolaps, die isolierte anulo-aortale Ektasie und gewisse Formen des Ehlers-Danlos-Syndroms.

Wichtige Ziele bei der Beurteilung eines Patienten oder einer Familie mit der Frage nach dem Marfan-Syndrom sind folgende:

– die Diagnose eines vermuteten Marfan-Syndroms zu sichern oder auszuschliessen (viele Patienten werden durch eine falsch positive Diagnose unnötig verunsichert);
– durch Verlaufskontrollen und prophylaktische Massnahmen, Komplikationen in den betroffenen Organsystemen vorzubeugen – dabei kommt der fachgerechten Koordination der einzelnen Untersuchungen eine zentrale Bedeutung zu.

Der Nachweis eines Marfan-Syndroms bedeutet für den betroffenen Patienten und für die Familie eine erhebliche Belastung. Deshalb kommt der ersten Abklärungsuntersuchung bei Verdacht auf Marfan-Syndrom eine grosse Bedeutung zu. Es genügt bei den meisten Fällen eine sorgfältige klinische und bildgebende Untersuchung unter Berücksichtigung der Kriterien der Gent-Nosologie (Tab. 1).

Tabelle 1. Klinische Kriterien (Gent-Nosologie [8]**, modifiziert durch BS).**

	Hauptkriterien	Nebenkriterien
Skelett*	Hühnerbrust (Pectus carinatum)	Milde Trichterbrust
	Operationspflichtige Trichterbrust	Überbewegliche Gelenke
	Verhältnis der Armspanne zu Körpergrösse grösser als 1.05, Verhältnis von oberem zu unterem Segment vermindert	Hoher, gotischer Gaumen (Zahnfehlstellungen durch enge Raumverhältnisse
	Positives Daumen- *und* Handgelenkszeichen	Dolichozephalie, Wangenknochenhypoplasie, Retrognathie, antimongoloide Lidachse, ernster älter wirkender Gesichtsausdruck
	Skoliose >20° oder Spondylolisthesis	
	Eingeschränkte Ellbogenstreckung (kleiner als 170°)	
	Pes planus durch mediale Dislokation des inneren Malleolus	Nichtfamiliärer Grosswuchs
	Lumboskrale durale Ektasie (CT oder MRI)	
	Protrusio acetabuli (nur radiologisch)	
Augen	Ectopia lentis	Abnorm flache Kornea
		Verlängerung der Bulbusachse
		Hypoplastische Iris und Ziliarmuskel
Kardiovaskuläres System	Dilatation der Aortenwurzel (mit oder ohne Aortenklappeninsuffizienz)	Mitralklappenprolaps (mit oder ohne Insuffizienz)
	Dissektion der Aorta	Dilatation des Truncus pulmonalis
		Verkalkung der Mitralklappe (im Anulusbereich)
Haut und tiefer liegendes Gewebe	(Keine)	Striae atrophicae
		Rezidivierende Hernien
Lunge	(Keine)	Pneumothorax
		Emphysemblasen in der Lungenspitze
Familienanamnese	Verwandter 1. Grades erfüllt die diagnostischen Kriterien für das Marfan-Syndrom	
	Fibrillin-1-Mutation nachgewiesen	

Die Diagnose kann klinisch gestellt werden, wenn bei negativer (oder positiver) Familienanamnese Hauptkriterien in zwei verschiedenen Organsystemen (bzw. in einem) erfüllt sind, ein drittes Organsystem beteiligt ist und eine Homozystinurie ausgeschlossen wurde.

* Das Hauptkriterium «Skelettsystem» ist erst erfüllt, wenn davon mindestens 4 der Manifestationen bestehen.

Molekularbiologische Diagnostik

Der Nachweis oder Ausschluss einer Mutation im Fibrillin-1-Gen erfolgt in der DNA, die aus präparierten Leukozyten von 10 ml EDTA-Blut gewonnen wird. Der Versand der ungekühlten Blutprobe ins Labor für Stoffwechsel und Molekulare Pädiatrie (Universitäts-Kinderspital in Zürich) erfolgt per A-Post. Im Labor werden dann die 65 Exone des riesigen Genes milliardenfach vervielfältigt und in einem ersten Schritt einer Suchmethode (DHPLC) [9] unterzogen. In einem zweiten Schritt werden dann alle Exone, die darin ein abnormes Muster aufweisen, Base um Base analysiert und mit der normalen Sequenz verglichen [9]. In 90% der Fälle sind damit die gefundenen Mutationen eindeutig, während es in 10% der Sequenzabweichungen gezüchtete Fibroblasten aus einer winzigen Hautbiopsie braucht, um ihre krankmachende Bedeutung zu beweisen.

Der Nachweis einer Fibrillin-1-Mutation ist in folgenden Fällen nötig bzw. wünschenswert:

- Zum sicheren Ein- oder Ausschluss eines Marfan-Syndroms; dies ist oft in grösseren Familien nötig, in denen die Betroffenen von den nicht betroffenen, aber schlaksigen Jugendlichen nicht sicher zu unterscheiden sind – der Ausschluss der Mutation bringt dann eine grosse Erleichterung, während deren Bestätigung immerhin klare Verhältnisse schafft.
- Oft wünschen Paare mit einem betroffenen Partner bei den Neugeborenen früh die Auskunft, ob das Marfan-Syndrom vorliegt oder nicht, und zwar zu einem Zeitpunkt, in dem die klinische Diagnose noch nicht möglich ist. Dies erlaubt ihnen, sich am gesunden Neugeborenen sorglos und ohne regelmässige, aufwändige klinische, kardiologische und ophthalmologische Kontrollen zu freuen oder aber, wenn das Kind befallen ist, sich auf seine Zukunft mit der nötigen Fürsorge auf die Lebensplanung einzustellen. In solchen Fällen kann man ohne Blutentnahme das nötige EDTA-Blut aus der Nabelschnur gewinnen.

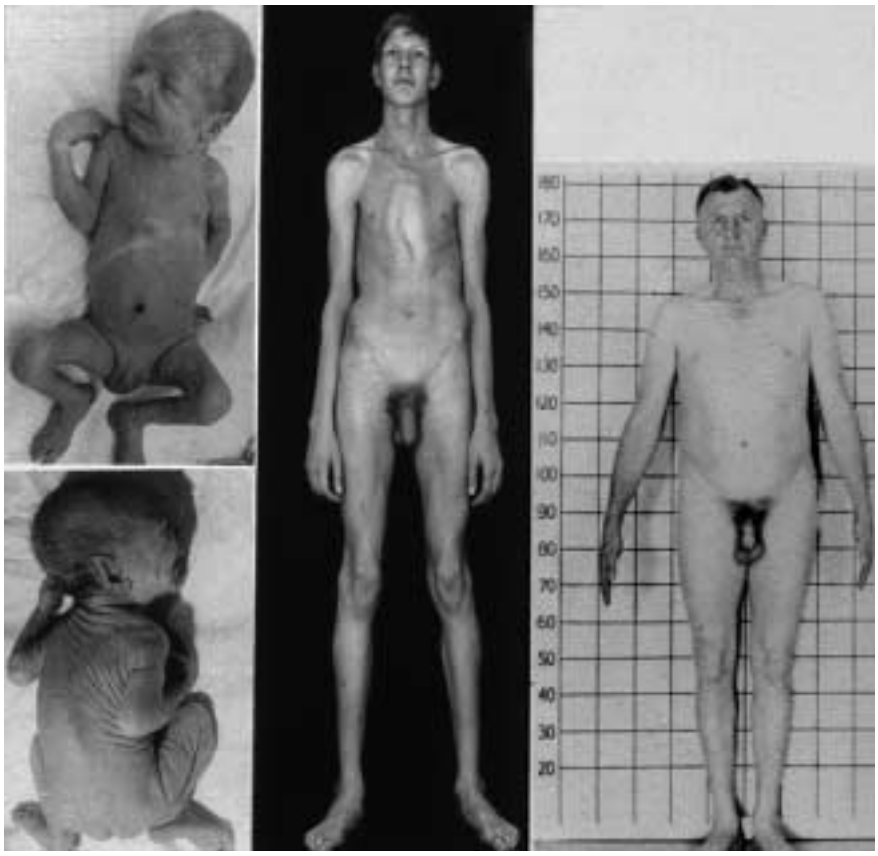

Abbildung 1.
Klinische Variabilität des Marfan-Syndroms. (links) Neonatal letales MFS (Alter: 1 Woche, Exitus mit 10 Wochen an globaler Herzklappeninsuffizienz). Beachte den alt wirkenden Ausdruck, die laxe Haut, die grossen weichen Ohren und die Kontrakturen von Ellbogen, Hüften, Handgelenk und Knien. (mitte) Klassisches MFS (Alter: 16 Jahre, Grösse 213 cm), nichtfamiliärer Grosswuchs, alter Gesichtsausdruck, distal betonte Langgliedrigkeit, asymmetrische Hühnerbrust, spärliches subkutanes Fettgewebe, schlankes Muskelrelief, Patella-alta, Status nach mehrfachen Zwerchfellhernienoperationen; Tod mit 23 Jahren an Herztamponade infolge Aortenwurzelruptur. (rechts) Äusserlich kaum erkennbares MFS (Alter: 58 Jahre), hinter dem doch die Aortenruptur lauert (Tod mit 61 Jahren an Aortendissektion); im Stammbaum sind mehrere Familienmitglieder mit oder ohne Linsenluxation plötzlich an einem «Herztod» verstorben. (Abbildungen aus [2], mit freundlicher Genehmigung. © Urban & Fischer, München/Jena 1996.)

– Ferner erlaubt die Mutationsanalyse, dass Eltern es wagen können, gesunde Kinder zu haben; dies bedeutet natürlich eine pränatale Diagnose in der 11. Schwangerschaftswoche mit der Konsequenz eines Schwangerschaftabbruchs, falls der Fetus befallen ist. Von dieser Option machen allerdings wenige Eltern Gebrauch. In der Universitäts-Kinderklinik Zürich wurden seit Januar 2000 bis dato Mutationen bei 113 Marfan-Patienten aus der Schweiz, Europa, Japan, Kanada und Australien nachgewiesen und bei 51 Probanden konnte die Diagnose ausgeschlossen werden [9].

Augen-Veränderungen

Die Dislokation der Linse (Subluxation oder Luxation) ist das Leitsymptom für den Augenarzt, um ein Marfan-Syndrom zu diagnostizieren. Die Erfahrung zeigt, dass circa 30% aller Marfan-Patienten vom Augenarzt entdeckt werden. Dieser trägt dann auch die Verantwortung, dass der Patient den anderen Spezialisten zugewiesen wird. Weitere Veränderungen, die im Bereiche der Augen auftreten, sind Schielen, Kurzsichtigkeit, bläuliche Skleren, vergrösserte Hornhaut sowie Anomalien des Kammerwinkels, der Iris oder des Ziliarkörpers. Im Bereich der Netzhaut können Degeneration oder Ablösung auftreten (Tab. 2).

Kinder und jugendliche Erwachsene leiden in 50 bis 80% der Fälle an einer Dislokation der Linse, die meist nach temporal oben verlagert ist (Abb. 2); meistens sind beide Seiten befallen. Die Dislokation der Linse kommt zustande, weil das abnorme Fibrillin-1 die Zonulafasern der Linse schwächt und zur abnormen Zerreisslichkeit führt. Als Folge der Linsenluxation kann ein Schlottern der Iris auftreten.

Tabelle 2. Augenveränderungen beim Marfan-Syndrom.

Linsensubluxation oder -luxation, meist nach temporal oben (ca. 70% aller Marfan-Fälle; cave Altersabhängigkeit)
Pupillarblock-Glaukom durch Luxation der Linse in die Pupillarebene
Chronisches Offenwinkelglaukom infolge Kammerwinkelanomalien
Hypoplasie des Ciliarkörpers
Irisanomalien, Irisatrophie
Hypoplasie des M. dilatator pupillae
Hornhautveränderungen (Keratokonus, Megalocornea)
Achsenmyopie
Netzhautablösung
Strabismus

Das Schielen tritt meistens auf, weil ein Auge schlechter sieht als das andere, zum Beispiel kurzsichtiger ist, und somit das Sehvermögen sich nicht auf beiden Seiten gleich entwickelt. Veränderungen im Bereich des Kammerwinkels sind meist angeboren und sind eine der vielen Ursachen für das Glaukom. Ein wenig entwickelter Ziliarkörper, eine zu weit hinten ansetzende Iris und eine Unterentwicklung der Iris mit ihren Muskeln sind Ursachen für die enge Pupille und die Durchleuchtbarkeit der Iris. Die Netzhautdegeneration kann Folge der Netzhautablösung sein, eine Folgekrankheit wie zum Beispiel auch die Katarakt oder das Glaukom.

Beim Marfan-Syndrom sind vier Formen des Glaukoms bekannt: allen ist gemeinsam, dass der erhöhte Druck im Augeninnern die Durchblutung des Sehnerven verringert, mit dem Endeffekt, dass es zu einer Einschränkung des Gesichtsfeldes, ja bis zur Erblindung kommen kann.

- Eine in die Pupille luxierte Linse kann die Zirkulation vom Kammerwasser in die vordere Kammer blockieren; damit erreicht das Kammerwasser nicht die natürlichen Abflusswege,
- Gelangt die freischwimmende Linse in die vordere Kammer, so kann der Abfluss des Kammerwassers ebenfalls blockiert werden,
- Die angeborenen Veränderungen im Kammerwinkel können zur Abflussstörung des Kammerwassers führen. Diese Form findet sich häufig schon bei Kindern und Adoleszenten und kann dadurch zu einem chronischen Glaukom führen,
- Bei fortgeschrittener Linsentrübung können Spaltprodukte der Linseneiweisse durch die Linsenkapsel ins Kammerwasser gelangen, gegen die Antikörper gebildet werden. Daraus kann sich eine Antigen-Antikörperreaktion entwickeln mit schwerer Entzündung des Glaskörpers und entsprechender Drucksteigerung.

Tabelle 3. Apparative Untersuchung bei Verdacht auf Marfan-Syndrom.

Echokardiographie (Mitralklappe, Aortenklappe, Aortenwurzel, thorakale Aorta?)
Computertomographie oder Magnet-Resonanz-Untersuchung (Gesamte thorakale und abdominale Aorta, durale Ektasie?)
Spaltlampenuntersuchung (Linsenluxation?)
Prüfung des Augenhintergrundes (Netzhautablösung?)
Übersichtsaufnahme der Wirbelsäule und des Beckens (Nachweis und Quantifizierung von Fehlstellungen, Protrusio acetabuli?)
Thorax-Röntgenbild (Bullae, Emphysem?)

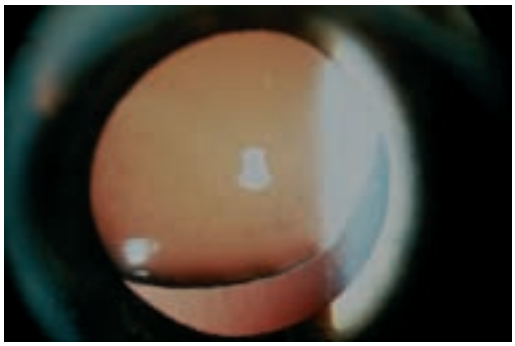

Abbildung 2.
Nach temporal oben luxierte Linse (rechtes Auge), dargestellt im regredienten Licht. Unterhalb der Linse sind die gedehnten Zonulafasern erkennbar. (Abbildung aus [2], mit freundlicher Genehmigung. © Urban & Fischer, München/Jena 1996.)

Therapeutische Möglichkeiten

Gläserkorrektur – Solange eine subluxierte Linse noch in der optischen Achse liegt und keine weiteren Komplikationen verursacht, kann mit Brillengläsern oder einer Hornhautkontaktlinse eine optimale Sehschärfe erreicht werden. Eine Operation ist nicht erforderlich.

Indikationen für die chirurgische Entfernung einer luxierten Linse – Eine luxierte Linse muss operativ entfernt werden, wenn sie ein Sekundärglaukom durch einen Pupillarblock oder entzündliche Reaktionen verursacht.

Eine in die Augenvorderkammer luxierte Linse wird extrahiert, nachdem nach entsprechender Lagerung des Patienten die Pupille mit Miotika verengt wurde, um ein Absinken der Linse in den Glaskörper zu verhindern.

Ist die Linse bereits in den Glaskörper luxiert, ist in der Regel mit Komplikationen des hinteren Augensegments wie Entzündungsreaktionen und Netzhautablösung zu rechnen. Die Linse wird über eine Vitrektomie (Glaskörperentfernung) extrahiert [10].

Chirurgische Möglichkeiten, Grenzen und Resultate der Linsenextraktion – Bei Kleinkindern muss die subluxierte oder luxierte Linse dann operiert werden, wenn der Äquator der Linse gerade durch die Mitte der Pupille geht oder wenn sich ein Strabismus oder Nystagmus entwickelt. Bei Kindern im Schulalter wird die Operation je nach Sehleistung und Netzhautfunktion empfohlen. Der Eingriff kann heute viel schonender durchgeführt werden, so dass die früher geäusserten Bedenken gegen eine Linsenextraktion nur noch bedingt Geltung haben. Unumgänglich wird die Linsenentfernung bei Luxation der Linse in die Vorderkammer, bei Linsen-bedinger Entzündung oder bei grünem Star.

In früheren Jahren, vor Einführung der Glaskörperchirurgie, wurde die Linse als ganzes extrahiert (intrakapsuläre Extraktion). Das Auge blieb linsenlos (aphak) und musste mit entsprechenden Gläsern oder einer Kontaktlinse korrigiert werden. Häufig kam es intra- oder post-

operativ zu Glaskörperkomplikationen und Netzhautablösung.
In letzter Zeit wird nach der Linsenextraktion zunehmend eine künstliche Linse in die Vorderkammer implantiert. Heute wird bei geeigneter Ausgangssituation eine luxierte Linse in Kombination mit einer Glaskörperentfernung (Vitrektomie) extrahiert und eine Kunstlinse wird in die Augenhinterkammer implantiert und mit einer speziellen Nahtführung fixiert.
Hubbard et al. berichten über eine retrospektive Analyse von 40 nach der letztgenannten Methode operierten Augen. In allen Augen wurde eine Funktionsverbesserung oder -stabilisierung erreicht bei relativ geringer Komplikationsrate [10].
In einer eigenen Serie der Berner Augenklinik wurden retrospektiv die Ergebnisse von 19 operierten Augen untersucht. Bei 16 Augen wurde die Entfernung der luxierten Linse mit einer Vitrektomie kombiniert. 13 Augen erreichten einen postoperativen Visus von 0,3 bis 1,0. Am besten waren die Resultate nach Vitrektomie und Nahtfixation einer Hinterkammer-Kunstlinse [11].

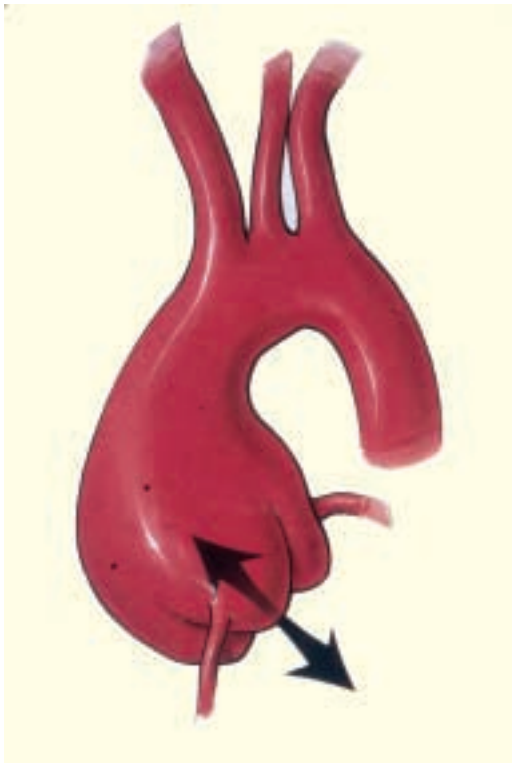

Abbildung 3.
Typische anulo-aortale Ektasie (Dilatation der Aortenwurzel mit Aorteninsuffizienz).

Kardiovaskuläre Manifestationen

Kardiovaskuläre Komplikationen mit Dissektionen oder Rupturen der thorakalen oder seltener der abdominalen Aorta sind zu 90% die Ursache für die reduzierte Lebenserwartung von Marfan-Patienten. Die Störung im Aufbau des Bindegewebes kann im Bereich des kardiovaskulären Systems zu verschiedensten krankhaften Zuständen führen, die vorwiegend die Wand der Aortenwurzel aber auch der übrigen Aorta und die Klappen des linken Herzens (Aortenklappe und Mitralklappe) befallen können [12–14].

Veränderungen der Aorta

Das quantitativ vermindert und qualitativ abnorm gebildete Glykoprotein Fibrillin-1 fehlt in den Mikrofibrillen, welche das Grundgerüst der elastischen Fasern im Bindegewebe bilden. Deshalb liegen diese Fasern in Brüchen und ungeordnet im Bindegewebe vor, hauptsächlich auch in den Lamellen der Media der Aortenwand, aber auch im Klappengewebe und in den Koronararterienwänden. Entsprechend dem hohen Gehalt der Aorta ascendens an ela-

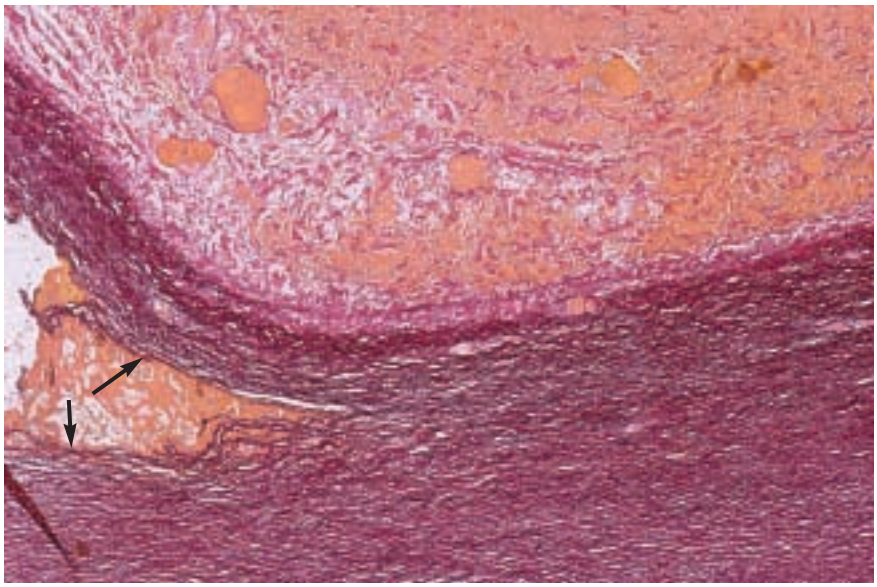

Abbildung 4.
Histologische Abbildung einer Aortendissektion mit typischer Spaltung der Media-Schichten (Pfeile; Elastin van Gieson Färbung, 4×). (Bilder freundlicherweise von Dr. E. Stauffer, Pathologisches Institut der Universität Bern zur Verfügung gestellt.)

stischen Fasern, der Weite des Gefässes und der grossen mechanischen Beanspruchung ist typischerweise die Aortenwurzel (Abb. 3) am häufigsten betroffen, wobei auch im Bereich der übrigen Aorta Aneurysmen oder eine Dissektion auftreten können.
Diese biochemische Nuance erhält eine besondere Bedeutung wegen der andauernden Wandbelastung der proximalen Aorta ascendens (insbesonders der Aortenwurzel) durch den linksventrikulären Auswurf. Die Erweiterung der Aortenwurzel bleibt meistens asymptomatisch und kann nur im Rahmen einer gründlichen Untersuchung entdeckt werden.
Die Erweiterung der Aortenwurzel kann, auch bei normaler Morphologie der Klappe, zu einer zentralen Aorteninsuffizienz führen. Bei einer Dissektion im Bereich der Aortenwurzel kann die Aortenklappe durch Desinsertion einer oder mehrerer Kommissuren in den linksventrikulären Aussflusstrakt ebenfalls insuffizient werden.
Bei Marfan-Patienten entsteht die akute Aortendissektion (Abb. 4) am häufigsten im Bereich der erweiterten Aortenwurzel oder Aorta ascendens, unmittelbar oberhalb der Koronarostien (Typ A). Meistens erstreckt sich die Dissektion über den Aortenbogen bis in die abdominale Aorta; seltener ist die Dissektion auf die Aorta ascendens begrenzt. Ein kleinerer Prozentsatz der Aortendissektionen betrifft nur die Aorta descendens und die Aorta abdominalis (Typ B). Diese Einteilung ist wichtig, da die Therapie der beiden Dissektionstypen unterschiedlich ist (siehe unten).
Die akute Aortendissektion stellt noch heute die häufigste Todesursache von Patienten mit Marfan-Syndrom dar. Das Risiko der Entstehung einer Dissektion steigt mit zunehmendem Aortendurchmesser zwar an [15], im Einzelfall kann eine Dissektion auch in einer normal weiten Aorta auftreten. Die Klinik der akuten Aortendissektion ist durch einen plötzlichen reissenden oder brennenden Schmerz im Brustbereich gekennzeichnet. Andere Symptome können sein: Blässe, Pulslosigkeit, Gefühlsstörung oder Schwäche in einem oder beiden Armen und Beinen, kurzfristige «Streifung» (transiente ischämische Attacke), Auftreten einer Niereninsuffizienz, einer intestinalen Ischämie oder einer Malperfusion der unteren Extremitäten.

Veränderungen der Mitralklappe

Veränderungen im Bereich eines oder beider Mitralsegel und der Sehnenfäden können zunächst zu einem Mitralklappenprolaps führen. Bei mindestens 25 bis 30% der Marfan-Patienten mit Mitralklappenprolaps muss mit einer zunehmenden Mitralinsuffizienz gerechnet werden – dies ist also weit häufiger als bei der übrigen Bevölkerung mit Mitralklappenprolaps, bei der dieser in ~5% vorkommt. Die hohe mechanische Beanspruchung der Mitralklappe, welche den hämodynamischen Kräften des linken Ventrikels direkt ausgesetzt ist, führt beim Marfan-Kranken zur progressiven Abnützung des geschwächten Bindegewebes.
Die Schwächung des Bindegewebes führt zu einer Lockerung und somit Dilatation des Mitralklappenanulus. Patienten mit Mitralklappenprolaps leiden gehäuft an Rhythmusstörungen, besonders an ventrikulären Extrasystolen, Vorhofflimmern und ventrikulären Tachykardien. Die öfters beobachtete Kombination eines Mitralklappenprolapses und einer abnormen Repolarisation mit verlängerter QT-Dauer gilt jedoch als prognostisch ungünstiger Faktor für Arrhythmien.
Herzklappenveränderungen verursachen vorerst keine oder nur diskrete Symptome. Nur bei erheblicher Belastung der linken Kammer treten eine Abnahme der Leistungsfähigkeit und/oder eine Dyspnoe auf.

Therapeutische Möglichkeiten

Mitralklappe – Die Insuffizienz der Mitralklappe kann mit einer herkömmlichen medikamentösen Therapie (Diuretika und Senkung des Afterloads) behandelt werden. Die Endokarditis-Prophylaxe bei chirurgischen und zahnärztlichen Eingriffen ist selbstverständlich auch bei sämtlichen Klappenfehlern des Marfan-Syndroms indiziert.
Die Notwendigkeit einer Rekonstruktion bzw. eines Ersatzes der Mitralklappe ergibt sich aus dem Schweregrad der Klappenveränderung und der klinischen Symptomatik, wie Atemnot und eingeschränkter Leistungsfähigkeit des Patienten. Prinzipiell sollte die Indikation frühzeitig bei denjenigen Patienten gestellt werden, bei welchen die Wahrscheinlichkeit einer Rekonstruktion – und damit Erhaltung der nativen Klappe hoch eingeschätzt wird. Die chirurgische Behandlung ist weitgehend dieselbe, ob es sich um Patienten mit Marfan-Syndrom handelt, oder ob die Klappen durch andere Ursachen verändert ist.
Die Art der Rekonstruktion der Mitralklappe richtet sich nach dem anatomischen Substrat der Insuffizienz. Ist eine Rekonstruktion aufgrund der vorhandenen Gewebeveränderung nicht sinnvoll – dazu gehören u.a. der ausgedehnte Prolaps des anterioren Mitralklappensegels bei schwerer myxoider Degeneration, eine erhebliche Dilatation des Mitralklappenanulus und die schlechte Qualität der einzelnen Klappenstrukturen –, sollte die Klappe besser durch eine künstliche ersetzt werden, was allerdings eine lebenslängliche orale Antikoagulation bedeutet.
Aortenwurzel – Die Empfehlung zur elektiven Ausschaltung einer erweiterten Aortenwurzel und/oder der erweiterten aufsteigenden Aorta

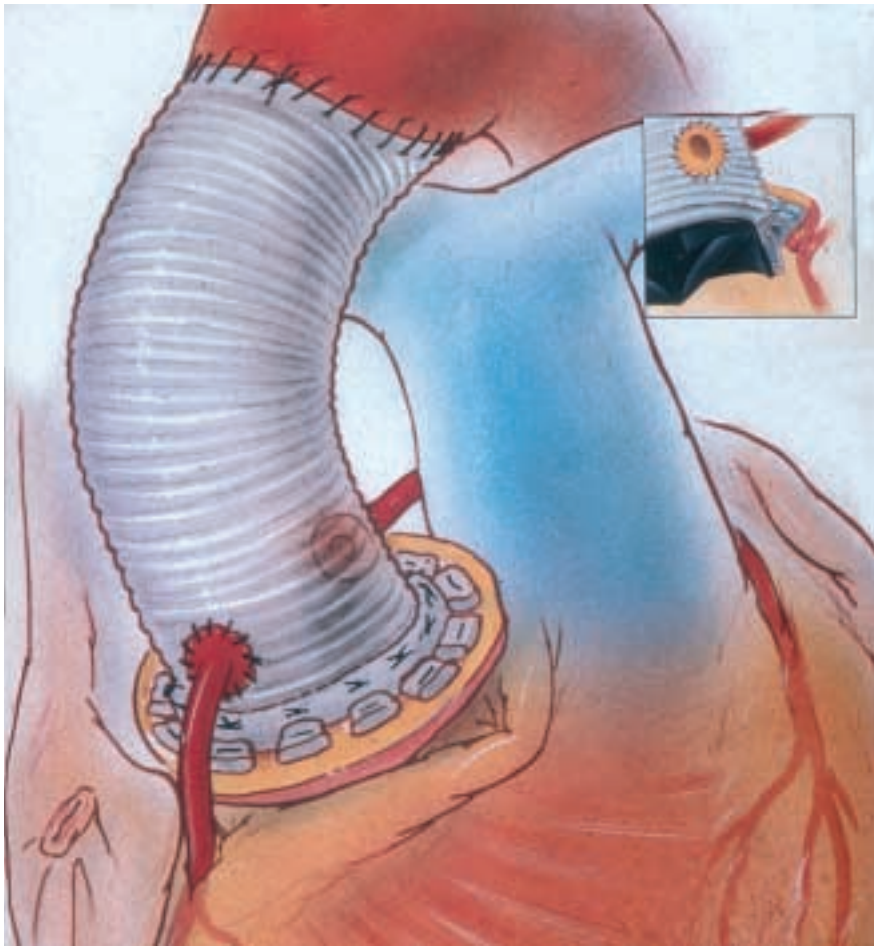

Abbildung 5.
Schematische Darstellung des operativen Situs nach radikalem Ersatz der Aortenwurzel mit Replantation der Koronarostien in die Gefässprothese. (Abbildung freundlicherweise von Carbomedics, Austin, TX, zur Verfügung gestellt.)

beruht auf der Grösse des Aortendurchmessers und auf der Dynamik, mit welcher die Dilatation fortschreitet. Die Indikation zur elektiven Ausschaltung eines Aortenaneurysmas wird bei einem Durchmesser >5 cm im thorakalen Bereich und >4,5 cm im abdominalen Bereich gestellt. Bei Kindern und Jugendlichen wird die Indikation zur Operation in der Regel dann gestellt, wenn die Aortenwurzel im Durchmesser doppelt so gross ist wie der Durchmesser des Aortenbogens oder der absteigenden Aorta am thorako-abdominalen Übergang.

Die klassische Operation zum Ersatz der erweiterten Aortenwurzel ist die so genannte Composite-Graft-Operation [14, 16–18]. Diese besteht in einer radikalen Ausschaltung des pathologischen Gewebes im Bereich der Aortenwurzel (inkl. Aortenklappe). Es wird eine Gefässprothese mit Klappe eingebaut, und die Koronararterien müssen in die Gefässprothese seitlich eingepflanzt werden (Abb. 5). Die Gefässprothese kann bei Bedarf bis in den Aortenbogen hineingezogen werden.

Als Alternative bietet sich die klappenerhaltende Operation nach David und Yacoub an [19, 20]. Dabei handelt es sich um den vollständigen Ersatz der pathologischen Aortenwand im Bereich der Aortenwurzel mit Resuspension der Patienten-eigenen Klappe in die Gefässprothese. Diese Technik hat für den Patienten den Vorteil, dass auf eine postoperative lebenslange Blutverdünnung verzichtet werden kann. Einzelne Gruppen berichten über anhaltende gute Resultate, andere äussern gewisse Zweifel, ob die ebenfalls vom Fibrillinmangel befallene Klappe, langfristig nicht auch degenerieren wird [18–20]. Insbesondere muss beachtet werden, dass der Schweregrad der sog. Fragmentation der Fibrillinfasern nicht unbedingt mit dem Phänotyp korreliert.

Die Therapie der Aortendissektion Typ A ist immer eine chirurgische, wobei nur das rupturgefährdete Aortensegment ersetzt wird – in der Regel die Aortenwurzel und die Aorta ascendens. Bei der Typ-B-Dissektion besteht die Therapie primär in einer aggressiven Blutdruckkontrolle und einer ausreichenden Analgesie [21]. Bei dieser Form der Aortendissektion ist eine operative Sanierung nur beim Auftreten folgender Probleme indiziert, nämlich unkontrollierbare Hypertonie oder Schmerzzustand, Anzeichen für eine viszerale oder periphere Malperfusion, sowie expandierende Aneurysma mit z.B. Pleuraerguss. Nach Sanierung einer akuten Typ-A-Dissektion besteht die Dissektionsmembran meistens noch im Be-

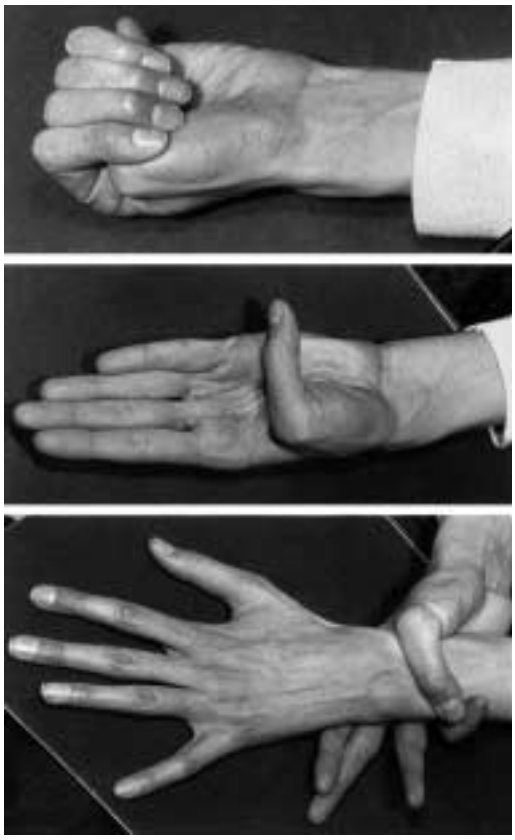

Abbildung 6.
Arachnodaktylie (unten) und typische Handgelenkzeichen. Die Abbildung zeigt die Hände der Person in Abbildung 1. Mitte: (unten): positives Murdoch-Zeichen: der kleine Finger und der Daumen berühren oder überlappen sich beim Umspannen des Handgelenkes; (Mitte und oben): positives Steinberg-Zeichen: der eingeschlagene Daumen überragt den ulnaren Handrand auch ohne Faustschluss (Mitte).
(Abb. von B. S.)

reich des Aortenbogens und der benachbarten distalen Aorta. Die akute Typ-A-Dissektion wird in eine subakute oder chronische Dissektion Typ B umgewandelt. Da sich in einer solchen abgeschwächten Aorta Aneurysmen vermehrt ausbilden können, müssen bildgebende Untersuchungen nach einem definierten Protokoll regelmässig durchgeführt werden.
Die elektive Operation hat eine niedrige Mortalität (ca. 1 bis 2%) und Morbiditätsrate zur Folge. Bei notfallmässigen Eingriffen aber ist die Mortalität deutlich höher (10 bis 15%). Auch peri- und postoperative Komplikationen, wie Nachblutung, zerebrovaskuläre Insulte, Funktionsstörung von Nieren und Leber, treten nach notfallmässigen Eingriffen häufiger auf.

Veränderungen im Skelettsystem

Veränderungen im Skelettsystem sind oft das erste erkennbare Zeichen eines Marfan-Syndroms. Die besondere Körpergrösse (Grosswuchs), der lange und schmale Kopf, die Länge von Armen und Beinen (Dolichostenomelie = Langschmalgliedrigkeit), lange und schmale Finger (Arachnodaktylie) und die Überstreckbarkeit der Gelenke führen dann zu weiteren Untersuchungen. Die langen und schmalen Gliedmassen ermöglichen den Fingern und Handgelenken das Daumen- und/oder Handgelenkzeichen; dabei überragt der in den Handteller eingeschlagene Daumen bei geschlossener Faust die Hand auf der Gegenseite und beim Handgelenkzeichen kann das Handgelenk von der Gegenhand mit Daumen und kleinem Finger so umfasst werden, dass die beiden Finger sich überlappen (Abb. 6). Typische Verformungen sind Trichterbrust – gelegentlich mit Auswirkung auf die Lungenkapazität und Kreislaufkompromittierung – oder Hühnerbrust.
Andere orthopädische Veränderungen beim Marfan-Syndrom sind Skoliose, Spondylolyse – Olisthesis L5–S1, Protrusio acetabuli, habituelle Subluxationen bzw. Luxationen verschiedenster Gelenke (Schultern, Hüften, Patella) sowie Knick-Senk-Fuss.
Die Protrusio acetabuli führt bei Marfan-Patienten mit höherem Alter zu frühzeitiger Koxarthrose. Die habituelle Patellaluxation erfolgt durch die Hypermobilität der Patella, die Überlänge des Ligamentum patellae (patella alta) sowie durch ein Genu recurvatum. Sie wird zusätzlich durch die Hypotrophie des Quadriceps begünstigt. Neben einer ausgewogenen Weichteilrezentrierung im Sinne einer Vastus-medialis-Plastik (cave Überkorrektur mit Luxation nach medial!) muss auch eine Distalisation der Patella mittels Osteotomie der Tuberositas tibiae durchgeführt werden. Der Eingriff sollte deshalb erst am Ende des Skelettwachstums erfolgen. Die Rezidivrate ist trotz allem relativ hoch.

Skoliosen und ihre Behandlung

Skoliosen sind in etwa der Hälfte der Fälle vorhanden. Beim Marfan-Syndrom treten Skoliosen meistens früher auf als die idiopathische Skoliose. Sie sind ausserdem ausgeprägter, rigider und werden auch öfters schmerzhaft. Durch ein schnelleres Wachstum sind sie rasch progredient. Es gibt grundsätzlich 2 Skoliosekurven. Die häufigste, die thorakolumbale S-förmige Skoliose zeigt typischerweise eine kyphotische statt eine lordotische Komponente. Eine weitere Form ist die rein rechtskonvexe thorakale Krümmung. Diese Form zeigt eine lordotische Komponente in der sagittalen Ebene.
«Marfan-Skoliosen» sind mit einem Korsett schwierig aufzuhalten. Trotzdem muss die Korsettbehandlung früh genug, bereits ab einem Krümmungswinkel von etwa 15–20°, eingeleitet werden. Ansonsten sind schwerste skoliotische Deformitäten bereits im früheren Schulalter zu befürchten. Die frühzeitige Diagnostik ist deshalb von grosser Bedeutung. Die Operationsindikation ist ab einem Krümmungswinkel von 40° gegeben, bei rascher Progression sogar bei einem geringeren Winkel. Bei einem Eingriff vor oder kurz nach Anfang des puber-

Abbildung 7.
Dieser 13jährige Patient konnte wegen extremsten Knick-Senk-Füssen, trotz schalenförmigen Einlagen und Stabilschuhen nur sehr kurze Strecken gehen (a). Er lief praktisch unter starken Beschwerden auf dem Taluskopf (b, c).

tären Wachstumsschubes wird eine kombinierte ventrale und dorsale Spondylodese empfohlen. Am Ende der Pubertät genügt in der Regel eine reine dorsale Instrumentierung aus.

Knick-Senk-Füsse und ihre Behandlung

Am Fuss kommt es durch die schwache Band- und Muskelführung zum Absinken des Fusslängsgewölbes bis zum vollständigen Plattfuss, bei dem die Knochen der Fussinnenkante im Stand den Boden berühren. Klumpfüsse und Gelenkkontrakturen sind relativ selten anzutreffen.

Die Füsse beim Marfan-Syndrom sind typischerweise lang und schmal und haben meistens eine überlange Grosszehe (Metatarsale I). Die Knick-Senk-Füssigkeit ist flexibel und in der Regel stark ausgeprägt, mit einer extremen Steilheit des Talus. Die orthopädisch-technische Versorgung ist schwierig und muss bei starker Ausprägung früh begonnen werden. Diese «Fussorthesen» müssen mit einem Gipsmodell in maximal korrigierter Position (maximaler Varus der Ferse und Reposition des Talus) angefertigt werden. Diese hohen, schalenförmigen Einlagen müssen auch, um Druckstellen zu vermeiden, inwändig gut gepolstert sein. Operative Eingriffe sollten so spät wie möglich, frühestens ab dem 8. Lebensjahr, durchgeführt werden. Dabei sind herkömmliche Operationsverfahren alleine, wie z.B. die Verlängerung der lateralen Fusssäule mit Beckenspaninterposition, meistens nicht ausreichend. Es müssen oft Kombinationsverfahren durchgeführt werden. Korrigierende Arthrodesen, vor allem zur Stabilisation des 1. Strahles, müssen auch häufiger eingesetzt werden als beim Knick-Senk-Fuss anderer Ätiologie (Abb. 7). Die Verlängerung des Triceps surae muss beim Marfan-Syndrom, aufgrund der Hyperlaxität, nicht zwingend durchgeführt werden. Bei einer Verlängerung riskiert man wegen der Hypotrophie und Hypotonie eine Insuffizienz der Muskulatur mit Entstehung eines Kauergangs.

Kieferorthopädische Probleme

Viele mit Marfan-Syndrom betroffene Kinder benötigen eine kieferorthopädische Behandlung, weil der Kiefer hoch und schmal ist und die Kieferlänge nicht für alle Zähne ausreicht. Um festzulegen, ob eine kieferorthopädische Behandlung notwendig sein wird, errechnet der Zahnarzt auf der Grundlage der Breite der Oberkiefer-Schneidezähne den Platzbedarf für alle Zähne und erstellt daraus seinen Behandlungsplan. Dabei geht er von einem üblichen Wachstum aus. Eine gut ausgerichtete Zahnreihe vermeidet die Entwicklung von Nischen zwischen den Zähnen und verhindert somit die Bildung von Karies.

Umfassende medizinische Betreuung

Bei Patienten mit Erweiterung der Aortenwurzel oder der übrigen thorakalen Aorta und bei denen mit chronischer, nicht operierter Dissektion Typ B sind regelmässig bildgebende Verfahren (Echokardiographie, CT- oder MRI-Untersuchungen) durchzuführen. Im Blickpunkt stehen vor allem Durchmesser und Ausdehnung der Erweiterung bzw. Dissektion. In der Regel sollten zur besseren Vergleichbarkeit

a

b

Abbildung 8.
32jähriger Patient mit Marfan-Syndrom und Zustand nach Ersatz der Aorta ascendens, des Aortenbogens und der Aorta descendens wegen erheblicher, 10-cm-Dilatation.
a) CT-Befund des asymptomatischen Pseudoaneurysmas im Bereich der distalen Anastomose der Prothese mit der Aorta descendens (Pfeile).
b) CT-Befund mit einwandfreier Lage der Stent-Graft-Prothese ohne Nachweis eines Endoleaks (Pfeile).

gleiche Untersuchungsmethoden gewählt werden. Daneben ist mit Kontrollmessungen auf eine gute medikamentöse Einstellung des Blutdrucks zu achten. Ambulante Kontrollen durch den Hausarzt, den Kardiologen und durch Spezialisten an Zentren mit Aorten- bzw. Marfan-Sprechstunden sind in regelmässigen Abständen zu empfehlen.

Die postoperative Nachbehandlung und Betreuung von operierten Marfan-Patienten beinhaltet ebenfalls regelmässige klinische und apparative Untersuchungen. Dafür eignen sich Echokardiographie und Computer-Tomographie am besten. So können weitere Veränderungen beim Marfan-Syndrom (z.B. Auftreten einer Aorteninsuffizienz) frühzeitig entdeckt und rechtzeitig mit dem Kardiologen oder Chirurgen bezüglich Operationsbedürftigkeit besprochen werden. Mit der postoperativen Nachsorge können Spätkomplikationen wie Pseudo-Aneurysmen (durch Ermüdung des Gewebes an den Nahtstellen, Abb. 8) und Rezidiv einer Mitralinsuffizienz nach Klappenrekonstruktion erkannt und erfolgreich behandelt werden.

Aufklärung, Beratung und sorgfältige Planung der Nachsorge von Marfan-Patienten und ihren Familien sind ein wichtiger Bestandteil der Betreuung. Die Wahrscheinlichkeit der Vererbung an weitere Nachkommen liegt beim autosomal dominanten Erbgang bei 50%; auch die Risiken einer Schwangerschaft für Marfan-Patientinnen müssen ausführlich besprochen werden. Patientinnen mit einem Aortenwurzeldurchmesser unter 35 bis 40 mm können eine Schwangerschaft ohne wesentliche Einschränkung eingehen, allerdings werden echokardiographische Kontrollen in jedem Trimenon empfohlen. Bei Patientinnen mit einem Aortadurchmesser um 45 mm wird die elektive Behandlung der Aorta vor einer Schwangerschaft empfohlen und falls letztere eingetreten ist, wird eine Geburt – ähnlich wie bei nicht-Marfan-Patientinnen mit einer vergleichbaren Aortendilatation – durch Sectio oder mindestens Periduralanästhesie empfohlen [22].

Die systematische Verabreichung von Betablockern wird von einigen Autoren auch im Kindesalter empfohlen, um die Geschwindig-

Quintessenz

- Die Hauptkriterien und die Nebenkriterien werden in 4 Gruppen eingeteilt:
  1. Habitus und Skelettveränderungen
  2. Augenveränderungen
  3. Kardiovaskuläre Veränderungen
  4. Familiarität
- Wichtige Ziele bei der Beurteilung eines Patienten oder einer Familie mit der Frage nach Marfan-Syndrom sind folgende: Die Diagnose eines vermuteten Marfan-Syndroms zu sichern oder auszuschliessen (viele Patienten werden durch eine falsch positive Diagnose unnötig verunsichert); durch Verlaufskontrollen und prophylaktische Massnahmen, Komplikationen in den betroffenen Organsystemen vorzubeugen – dabei kommt der fachgerechten Koordination der einzelnen Untersuchungen eine zentrale Bedeutung zu.
- Die akute Aortendissektion stellt die häufigste Todesursache von Patienten mit Marfan-Syndrom dar.
- Die Klinik der akuten Aortendissektion ist durch einen plötzlichen reissenden oder brennenden Schmerz im Brustbereich gekennzeichnet. Andere Symptome können sein: Blässe, Pulslosigkeit, Gefühlsstörung oder Schwäche in einem oder beiden Armen und Beinen, kurzfristige «Streifung» (transiente ischämische Attacke), Auftreten einer Niereninsuffizienz, einer intestinalen Ischämie oder einer Malperfusion der unteren Extremitäten.
- Veränderungen im Skelettsystem sind oft das erste erkennbare Zeichen eines Marfan-Syndroms. Die besondere Körpergrösse (Grosswuchs), der lange und schmale Kopf, die Länge von Armen und Beinen (Dolichostenomelie = Langschmalgliedrigkeit), lange und schmale Finger (Arachnodaktylie) und die Überstreckbarkeit der Gelenke führen dann zu weiteren Untersuchungen.

keit einer Aortenwurzelerweiterung zu dämpfen [23]. Damit soll ein niedriger Blutdruck erreicht und entsprechend die Belastung der Aortenwand herabgesetzt werden. Auch bei erwachsenen Patienten ist die Wirkung einer solchen prophylaktischen Behandlung nicht eindeutig belegt. Eine Endokarditis-Prophylaxe muss bei Beteiligung der Aorten- und/oder der Mitralklappe auf jeden Fall strikt empfohlen werden.

Verdankungen
Die in dieser Arbeit erwähnten molekularbiologischen Analysen wurden dank grosszügiger Unterstützung durch die Wolfermann-Nägeli-Stiftung, Zürich, und durch TELETHON Aktion Schweiz ermöglicht.

Literatur

1 Marfan AB. Un cas de déformation congénitale des quatre membres, plus prononcée aux extrémités, caractérisée par l'allongement des os avec un certain degré d'amaincissement. Bull Soc Hosp Paris 1896; 13:220–6.
2 Steinmann B. Marfan-Syndrom. In Adler G, et al.: Leiber – die klinischen Syndrome. 8. Aufl. München/Jena: Urban & Fischer; 1996. pp. 501–3.
3 Hollister DW, Godfrey M, Sakai LY, Pyeritz RE (1990): Immunohistologic abnormalities of the microfibrillar-fiber system in the Marfan syndrome. N Engl J Med 323: 152–9.
4 Kainulainen K, Pulkkinen L, Savolainen A, Kaitila I, Peltonen L. Location on chromosome 15 of the gene defect causing Marfan syndrome. N Engl J Med 1990;323: 935–9.
5 Dietz HC, Cutting GR, Pyeritz RE, Maslen CL, Sakai LY, Corson GM et al. Marfan syndrome caused by recurrent de novo missense mutation in the fibrillin gene. Nature 1991;352:337–9.
6 Mátyás G, Steinmann B. Unpublizierte Daten 2003
7 Pyeritz RE, Dietz HC. Marfan Syndrome and other microfibrillar disorders. In: Connective Tissue and Its Heritable Disorders: Molecular, Genetic and Medical Aspects. (PM Royce, B. Steinmann, Editors). Wiley-Liss, New-York 2002; pp. 585–626.
8 De Paepe A, Devereux RB, Dietz HC, Hennekam RC, Pyeritz RE. Revised diagnostic criteria for the Marfan syndrome. Am J Med Genet 1996;62:417–26.
9 Mátyás G, De Paepe A, Halliday D, Boileau C, Pals G, Steinmann B. Evaluation and application of denaturing HPLC for mutation detection in Marfan syndrome:identification of 20 novel mutations and two novel polymorphisms in the FBN1 gene. Human Mutation 2002; 19: 443–56.
10 Hubbard AD, Charteris DG, Cooling RJ. Vitreolensectomy in Marfan's syndrome. Eye 1998;12:412–6.
11 Bachmann HU, Boehnke M, Körner F. Advances in the management of dislocated lenses in Marfan's syndrome (unpublished results).
12 Braunwald E.: Heart Disease. A Textbook of Cardiovascular Medicine. 6th ed. Saunders, Philadelphia 2001; pp 2000–2003.
13 Devereux RB, Roman MJ. Aortic disease in Marfan's syndrome. N Engl J Med 1999;340:1358–9.
14 Gott VL, Laschinger JC, Cameron DE. The Marfan syndrome and the cardiovascular surgeon. Eur J Cardio-thorac Surg 1996;10:149–58.
15 Robicsek F, Thubrikar MJ. Hemodynamic considerations regarding the mechanism and prevention of aortic dissection. Ann Thorac Surg. 1994;58:1247–53.
16 Gott VL, Greene PS, Alejo D, Cameron DE, Naftel DC, Miller DC et al. Replacement of the aortic root in patients with Marfan's syndrome. N Engl J Med 1999;340: 1307–13.
17 Gott VL, Cameron DE, Alejo DE, Greene PS, Shake JG, Caparrelli DJ et al. Aortic root replacement in 271 Marfan patients: a 24 year experience. Ann Thorac Surg 2002; 73:438–43
18 Miller DC. What we know and don't know about valve-sparing aortic root replacement in patients with the Marfan syndrome. National Marfan Foundation: Connective Issues – 2001.
19 David TE, Amstrong S, Ivanov J, Feindel C, Omran A, Webb G. Results of aortic valve-sparing operations. J Thorac Cardiovasc Surg 2001;122:39–46.
20 Yacoub MH, Gehle P, Chandrasekaran V, Birks E, Child A, Radley-Smith R. Late results of a valve-sparing operation in patients with aneurysms of the ascending aorta and root. J Thorac Cardiovasc Surg 1998;115:1080–90.
21 Gysi J, Kipfer B, Schaffner T, Aeschbacher B, Althaus U, Carrel T. Early and late outcome of operated and non-operated type B aortic dissection; timing of surgery and pathological findings. Eur J Cardiothorac Surg 1997;11:1163–70.
22 Immer F, Bansi A, Immer-Bansi A, McDougall J, Zehr K, Schaff HV, Carrel T. Aortic dissection during pregnancy: analysis of risk factors and outcome. Ann Thorac Surg 2003;76:309–14.
23 Shores J, Berger KR, Murphy EA, Pyeritz RE. Progression of aortic dilation and the benefit of long-term b-adrenergic blockade in Marfan's syndrome. N Engl J Med 1994;330:1335–41.

MARFAN STIFTUNG SCHWEIZ

Die Stiftung wurde 1987 aus persönlicher Betroffenheit gegründet. Sie ist eine gemeinnützige Organisation, unter Aufsicht des Eidgenössischen Departements des Inneren (EDI). Unsere Ziele:

- In Diagnostik und Behandlung sollen für das Marfan-Syndrom relevante wissenschaftliche Erkenntnisse gefördert und nutzbar gemacht werden.
- Information, Begleitung und Beratung von Menschen mit Marfan-Syndrom oder verwandten Bindegewebsschwächen und ihrer Angehörigen.
- Sensibilisierung der Öffentlichkeit.

So setzen wir es um:

- Sammeln und Weitervermitteln von neuen Erkenntnissen, Vernetzung mit nationalen und internationalen Organisationen und Teilnahme an Kongressen;
- Kontakte zu medizinischen Fachleuten, Förderung des interdisziplinären Austausches und der Forschung;
- Beratungen;
- Organisation von Fortbildungsveranstaltungen;
- Zusammenstellen und Verbreiten von Informationsmaterial, Herausgabe der Zeitschrift «*MARFAN UNTER UNS*» und «*MARFAN PARMI NOUS*»;
- Förderung der Selbsthilfe; Organisation regionaler und schweizerischer Treffen;
- Öffentlichkeitsarbeit;
- Fundraising zur Finanzierung unserer Aktivitäten, Mitarbeit bei TELETHON.

Sie erreichen uns über unsere Geschäftsstelle:

MARFAN STIFTUNG SCHWEIZ
Postfach
CH-4901 Langenthal
(ab 1.2.04: Marktgasse 31, 3011 Bern)
Tel. 062 923 15 08
Fax 062 923 16 61
E-Mail: info@marfan.ch
Website: www.marfan.ch