Granulomatöse Hepatitis

Christoph Eggenberger, Pablo Munoz

Ein 36jähriger Asylant aus dem Jemen, welcher seit 5 Monaten in der Schweiz weilt, wird dem Spital wegen anhaltender Bauchschmerzen zugewiesen. Im Status fällt eine Druckdolenz periumbilikal auf. Im Labor findet sich eine Eosinophilie (16%) bei normaler Leukozytenzahl, eine minimale Thrombozytopenie und ein normales CRP. Weiter imponieren leichtgradig erhöhte Leberwerte. In der Abdomensonographie fällt eine kleine Leber, eine erweiterte Pfortader mit hepatopetalem Flussmuster sowie eine Splenomegalie auf. Serologisch gibt es keine Hinweise für eine virale Hepatitis. In der Leberbiopsie zeigen sich mehrere Granulome um PAS-positive Parasiteneier und portale, wie auch lobuläre, gemischte Entzündungsinfiltrate sowie eine geringgradige portale Fibrose (Abb. 1 und 2) – passend zu einer chronischen granulomatösen Hepatitis bei Schistosomiasis.

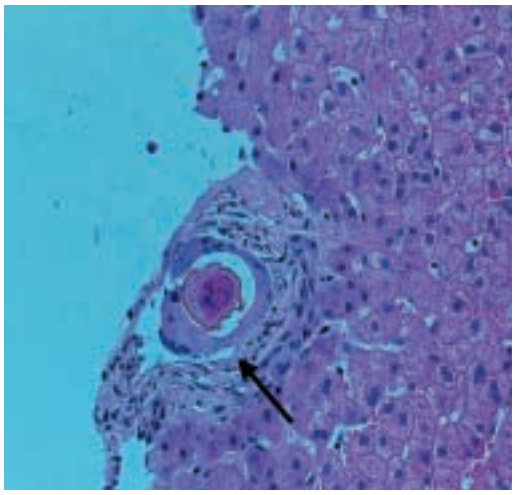

Abbildung 1.
Leberbiopsie, HE-Färbung: typische Granulombildung (Pfeil) um Parasiteneier.

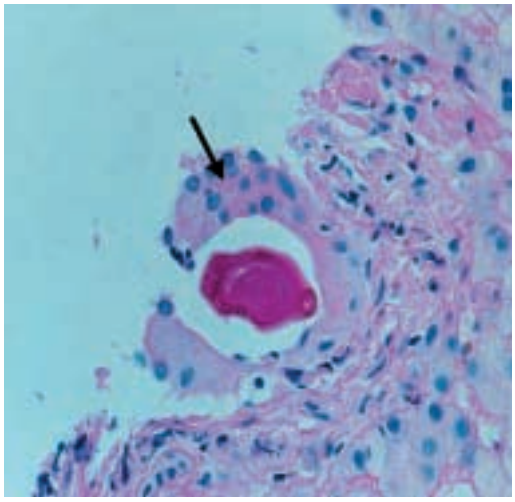

Abbildung 2.
Leberbiopsie, PAS-Färbung: Riesenzelle (Pfeil) um PAS-positives Parasitenei.

Bei der Schistosomiasis oder Bilharziose handelt es sich um eine Wurmerkrankung, welche weltweit etwa 200 Millionen Personen betrifft [1] und insbesondere in Afrika, Südamerika und Asien vorkommt. In der chronischen Erkrankungsphase kommt es, als Folge der disseminierten Eiablage zur entzündlichen Gewebeantwort in diversen Organen. In der Leber führen diese Veränderungen zu einer granulomatösen Hepatitis und – als Folge der progredienten Fibrose um die Pfortaderäste – zur präsinusoidalen portalen Hypertension. Die Therapie besteht in der Gabe von *Praziquantel*, womit sogar eine gewisse Regredienz der Fibrose erreicht werden kann [2].

Literatur

1 Elliot DE. Schistosomiasis: pathophysiology, diagnosis and treatment. Gastroenterol Clin North Am 1996;25:599–625.
2 Doehring-Schwerdtfeger E, Abdel-Rahim IM, Kardoff R, Kaiser C, Franke D, et al. Am J Trop Med Hyg 1992;46:409–15.

Korrespondenz:
Dr. med. Christoph Eggenberger
Gastroenterologie
Kantonsspital
Petersgraben 4
CH-4031 Basel