Pergolid-induzierte retroperitoneale Fibrose

Rachel Rosenthal[a], Christoph Ackermann[a], Christian Looser[b], Christian Ludwig[c], Peter Tondelli[a]

[a] Chirurgische Abteilung;
[b] Röntgeninstitut;
[c] Medizinische Abteilung;
St. Claraspital, Basel

Korrespondenz:
Dr. med. Rachel Rosenthal
Departement Chirurgie
Kantonsspital
CH-4031 Basel

rosenthal_r@hotmail.com

Ein 80jähriger Patient mit bekanntem M. Parkinson wird wegen diffuser Abdominalschmerzen, Nausea und Inappetenz hospitalisiert. Er zeigt ein weiches Abdomen mit diffuser Druckdolenz und erhöhte Entzündungsparamater sowie eine leichte Niereninsuffizienz. Computertomographisch findet sich eine retroperitoneale, periaortale (Pfeil, Abb. 1) und perirenale Infiltration mit Hydronephrose links (Pfeil, Abb. 2). Bei unruhigem Patient kann eine CT-gesteuerte Punktion nicht vorgenommen werden. Bei V.a. retroperitoneale Fibrose wird eine Steroidtherapie durchgeführt, unter der es zu einer raschen Besserung kommt.

Die Ursache der, wenn auch nicht bioptisch gesicherten retroperitonealen Fibrose, findet sich in einer Nebenwirkung seiner Parkinson-Medikation. Pergolid, ein Ergot-Derivat-Dopaminrezeptoragonist kann in seltenen Fällen eine solche retroperitoneale Fibrose auslösen.

Die retroperitoneale Fibrose, auch als M. Ormond bekannt, ist eine nicht-eitrige Entzündung mit Risiko der Stenosierung der Ureteren. Nebst der idiopathischen Fibrose sind auch sekundäre Formen beschrieben bei entzündlichen Prozessen umliegender Organe, Tumoren, nach lokaler Bestrahlung oder Chirurgie sowie medikamentös induziert durch Ergotamine und deren Derivate. Diese werden sowohl als Migrainetherapeutika als auch in der Parkinson-Medikation verwendet.

Abbildungen 1a und b.
Computertomographie des Abdomens mit retroperitonealer, periaortaler (Pfeil Abb. 1a) und perirenaler Infiltration und Hydronephrose links (Pfeil Abb. 1b).

a

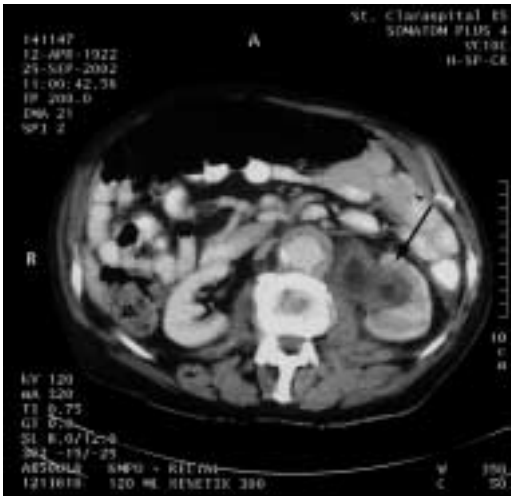

b