

Ungewöhnliche Ursache für eine Beinschwellung

Stefano Rimoldi, Markus Menth, Beat Kipfer, Felix Mahler, Hannu Savolainen

Fallbeschreibung

Eine polymorbide 77jährige Patientin wurde uns wegen neu aufgetretener starker Schmerzen sowie Schwellung des rechten Unterschenkels zugewiesen.

Die Patientin musste zwei Monate vor dem jetzigen Ereignis wegen einer spontan aufgetretenen, dopplersonographisch nachgewiesenen Zweietagen-Beinvenenthrombose rechts (Vena poplitea und Vena tibialis posterior) auswärts hospitalisiert werden. Anamnestisch konnten keine Risikofaktoren eruiert werden, weshalb bei langjähriger Colitis ulcerosa auch eine Tumorsuche (Röntgen Thorax, Ultraschall Abdomen, okkultes Blut im Stuhl), zum Ausschluss einer Neoplasie-assoziierten Koagulopathie durchgeführt wurde. Bei einer sonographisch hämatomverdächtigen, den venösen Abfluss komprimierenden Raumforderung im Poplitealbereich wurde die Thrombose als stasebedingt interpretiert und bei bereits installierter oraler Antikoagulation wegen rezidivierender Lungenembolien symptomatisch behandelt. Komplizierend trat im Verlauf eine anämisierende, transfusionsbedürftige Muskeleinblu-

tung im rechten Oberschenkel auf, welche konservativ therapiert wurde.

Aktuell präsentierte sich eine normotone, normokarde Patientin in reduziertem Allgemeinzustand ohne klinische kardiopulmonale Dekompensationszeichen (COPD, St. n. rez. Lungenembolien). Im Lokalbefund war ein geschwollenes rechtes Bein mit erhaltener Sensomotorik, einer Wadenumfangsdifferenz (10 cm unterhalb der Patella) von 12 cm sowie einem pulsierenden Tumor in der Kniekehle mit ipsilateral nicht palpablen Fusspulsen zu objektivieren. Labormässig war ein subtherapeutischer INR-Wert (1,27) bei Eintritt erwähnenswert.

Das durchgeführte Angio-MRI der Becken- und Bein Gefässe zeigte ein 6×10 cm grosses ovales Aneurysma der A. poplitea rechts. Konventionell angiographisch hingegen präsentierte sich überraschenderweise eine normalkalibrige A. poplitea mit einem Aneurysma spurium der supragenikulären A. poplitea (Abb. 1). In Abwesenheit eines aktuellen Traumas oder medizinischer Interventionen konnte auch nach nochmaliger Vervollständigung der Anamnese (St. n. Hüft-TP vor Jahren, dabei jedoch keine Anwendung von Steinmann-Pins oder Kirschnerdrähten im Bereich des Knies) keine Ursache für die vorhandene Pathologie gefunden werden. Aufgrund einer im Verlauf aufgetretenen interkurrenten Pneumonie mit begleitender Verschlechterung des Allgemeinzustandes wurde primär als weniger invasive Alternative ein katheterangiographisches Vorgehen mit Stenteinlage (Abb. 2a und 2b) einer chirurgischen Gefässoperation vorgezogen. Bei diesem Fall wurde ein so genannter «covered stent» (Haemobahn®) verwendet, welcher eine Polytetrafluorethylenbeschichtung (PTFE) aufweist und sich durch eine ausgeprägte Flexibilität auszeichnet. Aufgrund der Pseudoaneurysma-grösse, welche zu starken Schmerzen, Gefährdung der Hautdurchblutung und persistierender venöser Abflussbehinderung führte, musste schliesslich zwei Tage später eine chirurgische Ausräumung erfolgen.

Korrespondenz:
Dr. med. et phil. Hannu Savolainen
Departement Herz und Gefässe
Inselspital
CH-3010 Bern

hannu.savolainen@insel.ch

Abbildung 1.

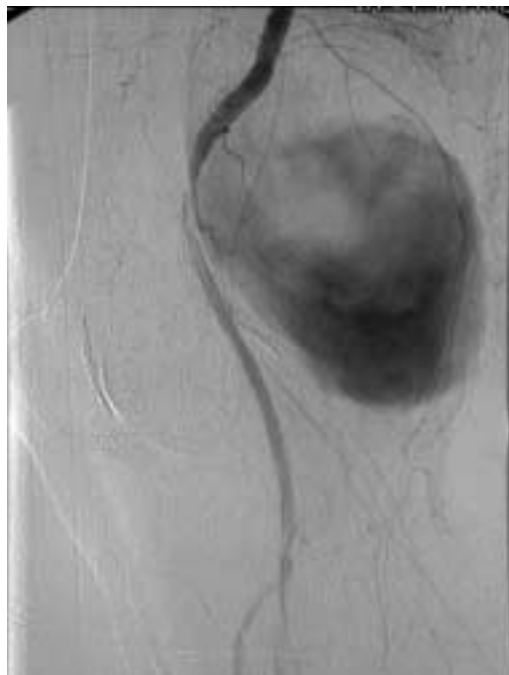
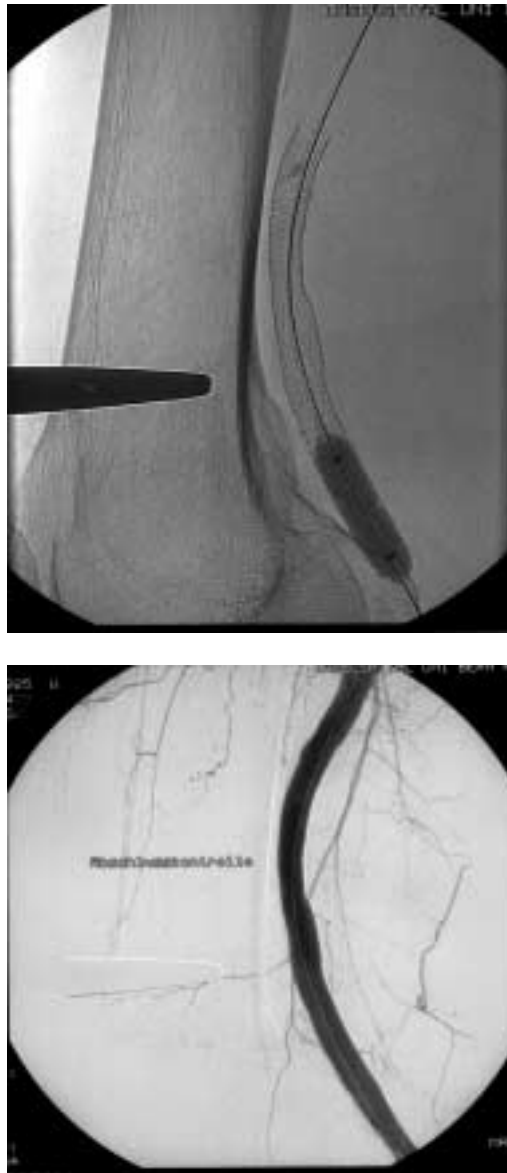


Abbildung 2a und 2b.



Kommentar

Ätiologisch werden Aneurysmata spuria vor allem nach chirurgischen-/kathetertechnischen Eingriffen, Traumata, Infektionen sowie bei entzündlichen und/oder degenerativen Gefässveränderungen beobachtet [1]. Im Gegensatz zu den selten beschriebenen Pseudoaneurysmen der A. poplitea treten die meisten Pseudoaneurysmen der unteren Extremitäten im Bereich der A. femoralis communis nach arterieller Punktion (häufigste benutzte Zugangsarterie bei koronaren, zerebralen und peripheren Angiographien und Katheterinterventionen), perforierenden Traumata oder als Anastomoseaneurysmata nach einem chirurgischen Eingriff auf [1].

Pseudoaneurysmen der Arteria poplitea hingegen sind eine seltene Pathologie. Die Inzidenz wird in der Literatur mit 0–3,5% angegeben [2].

Ätiologisch sind sie meistens Folge penetrierender Verletzungen oder orthopädischer Operationen, vereinzelt sind jedoch auch Fallberichte mit Ausbildung eines Aneurysma spurium im Zusammenhang mit stumpfen Traumata [3] oder mit Exostosen im Bereich des Kniegelenkes publiziert [4].

In unserem Fall konnte kein Trauma eruiert werden und radiologisch lag keine fassbare Knochenpathologie im erwähnten Bereich vor. Auch eine Verletzung der Arterie nach einem – Jahre zurück liegenden – Hüfteingriff konnte mittels Studium der Operationsberichte ausgeschlossen werden.

Viel häufiger handelt es sich bei primär aneurysmaverdächtigen Läsionen im Bereich der A. poplitea um echte Aneurysmen. Diese treten meist im Rahmen einer dilatativen Arteriopathie auf. Die A. poplitea stellt vor der A. femoralis und vor den Beckenarterien mit Abstand die häufigste Prädilektionsstelle echter peripher-arterieller Aneurysmen dar. Dabei findet sich ätiologisch in über 80% der Fälle eine Arteriosklerose [5]. Als klinische Manifestation der Pathologie kommen vor: pulsierender Tumor, Neurokompression (5–12%) [5], Schwellung des Unterschenkels als Zeichen der venösen Rückflussstörung (4–7%) [5] bis hin zur Thrombose der V. poplitea wie dies bei unserer Patientin der Fall war. Komplizierend können thromboembolische Gefässverschlüsse mit kritischer Ischämie und Amputationsgefahr auftreten. Häufig stellt diese Symptomatik die Erstmanifestation des Aneurysma dar. Die Rupturinzidenz wird in der Literatur mit 1,4–3% angegeben [1]. Wegen der engen anatomischen Begrenzungen durch Knochen/Muskeln/Faszien ist die Gefahr einer akuten, unmittelbar lebensbedrohlichen Blutung der A. poplitea im Gegensatz zu anderen Arterien gleichen Kalibers gering [6].

Als Diagnostikum erster Wahl für eine möglicherweise gefässassoziierte Schwellung im Bereich der Kniekehle steht die Duplexsonographie zur Verfügung. Hiermit kann das am häufigsten vorkommende echte Aneurysma der A. poplitea am besten nachgewiesen werden. Zudem wichtig für die Diagnose und die Differentialdiagnose zum abgekapselten, mit der Arterie nicht in Verbindung stehenden Hämatom ist der im Pseudoaneurysmahals vorhandene Pendelfluss, welcher durch die Duplexsonographie mit einer Sensitivität und einer Spezifität von 95% nachweisbar ist [5].

Die Durchführung einer Angiographie ist wichtig für die Planung einer operativen Sanierung eines Aneurysma. Bei der Behandlung des Pseudoaneurysma kommen je nach Ätiologie und Lokalisation verschiedene Verfahren in Frage. Im Bereich der A. femoralis hat sich die ultraschallgesteuerte Kompression bei den iatrogen entstandenen Pseudoaneurysmen be-

sonders gut bewährt (Erfolgsrate 90–94%) [5]. Die chirurgische Sanierung im Bereich der peripheren Gefässe besteht häufig in einer einfachen Naht des Aneurysmahalses und der sekundären Evakuierung des Hämatoms. Bei komplexeren Fällen wird die Bypassoperation oder das Einlegen eines Interponats bevorzugt. Eine elegante Lösung, welche in den letzten Jahren mehrmals beschrieben wurde, ist die perkutane Einlage eines endovaskulären Stents [6]. Der Vorteil dieser Methode ist die minimale Invasivität, die eine effektive Therapie auch bei erhöhtem Operationsrisiko möglich macht. Bezüglich Langzeitresultate gibt es weder Vergleichsstudien zwischen Stenteinlage und einfachem chirurgischem Verfahren (Gefässnaht) noch Studien über «covered stent»-Einlagen. In einer Studie von Lagana et al [7] waren nach

18 Monaten Follow-up 67% der «covered stents» offen.

Verlauf: Sechs Monaten nach der Intervention war die Patientin am operierten Bein beschwerdefrei.

Zusammenfassung: Pseudoaneurysmen der A. poplitea sind sehr selten und meistens mit Traumata assoziiert. In unserem Fall handelt es sich um ein «idiopathisches» Aneurysma spurium. Die Klinik ist durch Kompression von Venen, Nerven, thromboembolische Verschlüsse oder Rupturen charakterisiert. Die Diagnose kann am besten duplexsonographisch und/oder mittels selektiver Angiographie gestellt werden. Das endoluminale Stenting ist eine gute Option bei Patienten mit einem erhöhtem Operationsrisiko und/oder einer signifikanten Komorbidität.

Literatur

- 1 Rutherford RB. Vascular Surgery, Fifth Edition, WB Saunders Philadelphia London Sydney Toronto 2000; Vol 1:752–63, Vol 2:1351–6.
- 2 Gillespie DI, Cantelmo NI. Traumatic popliteal artery pseudoaneurysms: case report and review of literature. *J Trauma* 1991;31:412–5.
- 3 Nakajima H, Akasaka T, Ogura Y, Fukushima H, Yasuno K. False aneurysm of the popliteal artery treated successfully by surgery: report of two cases. *Surg Today* 1997;27:868–70.
- 4 Matsushita M, Nishikimi N, Sakurai T, Nimura Y. Pseudoaneurysm of the popliteal artery caused by exostosis of the femur: case report and review of the literature. *J Vasc Surg* 2000; 32:201–4.
- 5 Rieger H, Schoop W. *Klinische Angiologie*, Springer-Verlag Berlin Heidelberg New York 1998;650–4,659–65.
- 6 Ihlberg LH, Roth WD, Albäck NA, Kantonen IK, Lepäntalo M. Successful percutaneous endovascular treatment of a ruptured popliteal artery aneurysm. *J Vasc Surg* 2000; 31:794–7.
- 7 Lagana D, Mangini M, Marras M, Beretta R, Castelli P, et al. Percutaneous treatment of femoro-popliteal aneurysms with covered stents. *Radiol Med (Torino)* 2002;104:322–31.