Die Bedeutung der axonalen Schädigung bei Multipler Sklerose

Bigna S. Buddeberg, Martin Kerschensteiner, Martin E. Schwab

Abkürzungen

APP	Amyloid-Precursor-Protein
MRS	Magnet-Resonanz-Spektroskopie
NAA	N-Acetyl-Aspartat
PP-MS	primär progrediente Multiple Sklerose
RR-MS	schubförmige (relapsing-remitting) Multiple Sklerose
SP-MS	sekundär progrediente Multiple Sklerose

Institut für Hirnforschung, Universität Zürich und Departement Biologie ETH Zürich

Korrespondenz:
Bigna S. Buddeberg
Institut für Hirnforschung
Universität Zürich
Winterthurerstr. 190
CH-8057 Zürich

bbuddeberg@gmx.ch

Einleitung

Multiple Sklerose (MS) ist die häufigste Ursache neurologisch bedingter Behinderungen bei jungen Erwachsenen. Die Erkrankung befällt vor allem die weisse Substanz des Gehirns und des Rückenmarks und manifestiert sich anfänglich unter anderem durch sensible Ausfälle, Sehstörungen sowie Koordinationsprobleme [1]. Im weiteren Verlauf steht häufig die eingeschränkte Gehfähigkeit im Vordergrund.
Bei der Multiplen Sklerose unterscheidet man zwischen verschiedenen Verlaufsformen. In 80% der Fälle beginnt die Erkrankung mit einer schubförmigen Phase (RR-MS genannt, vom Englischen «relapsing-remitting»). Darauf folgt in vielen Fällen eine sekundär progrediente Phase (SP-MS). Zwanzig Prozent der Fälle weisen von Beginn der Krankheit an einen progredienten Verlauf auf, wobei von primär progredienter MS (PP-MS) gesprochen wird.
Die heute gängige Vorstellung von der Pathogenese der MS geht davon aus, dass es durch bisher ungeklärte Ursachen zu einer Aktivierung autoreakiver T-Zellen gegen Komponenten des zentralen Myelins kommt. Aktivierte T-Zellen sind in der Lage, die Blut-Hirn-Schranke zu öffnen, was das Eindringen von weiteren T-Zellen, B-Zellen, Makrophagen und Antikörpern ins ZNS zur Folge hat. Es kommt zur Ausbildung entzündlicher Plaques und zu einem Angriff auf Myelin und Axone [2–4].
In sehr frühen, aktiven Plaques dominieren T-Zellen und Makrophagen. Letztere enthalten in ihrem Zytoplasma Myelindegradationsprodukte als Hinweis auf einen aktiven Demyelinisierungsprozess. Chronisch inaktive Plaques weisen deutlich weniger Entzündungszellen auf, die überlebenden Axone sind kaum mehr von Myelin umgeben (Abb. 1). Selten kommen auch so genannte Shadow-Plaques vor, inaktive Plaques, in denen eine Remyelinisation der demyelinisierten, aber nicht geschädigten Axone in einem begrenzten Umfang stattfindet [5].
Während die MS bis vor kurzem noch als primär demyelinisierende Krankheit angesehen wurde, zeigen neuere Forschungsresultate [6, 7], dass es bereits in den frühen, aktiven Plaques zu einer Schädigung der Axone kommt. Neuroradiologisch war es möglich, zu zeigen, dass das Ausmass der Axonschädigung das wichtigste pathologische Korrelat persistierender klinischer Defizite bei MS-Patienten ist [8]. Diese Resultate legen nahe, dass Therapiestrategien, die auf eine frühzeitige Protektion der Axone oder eine Reparatur geschädigter Axone zielen, einen wesentlichen Beitrag zur MS-Therapie leisten können. Die Rolle der axonalen Schädigung rückt deshalb immer mehr ins Zentrum der aktuellen MS-Forschung. Wir wollen in diesem Artikel einen kurzen Überblick über den momentanen Wissensstand in diesem Gebiet geben.

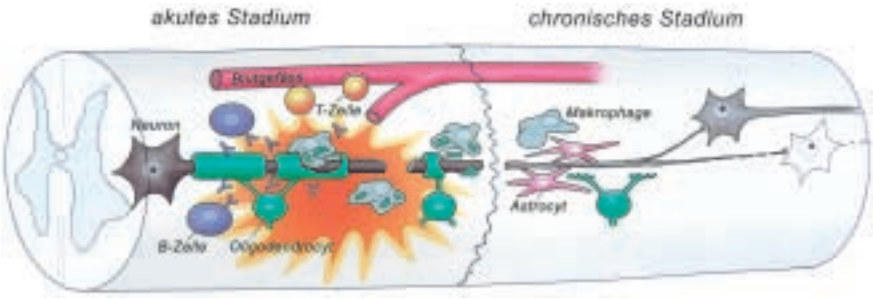

Abbildung 1.
Pathogenese der MS. Akutes Stadium: Aktivierte T-Zellen öffnen die Blut-Hirn-Schranke, wodurch es zu einer Infiltration inflammatorischer Zellen (T-Zellen, B-Zellen und Makrophagen) ins ZNS kommt und bedingt dadurch zu einer entzündlichen Schädigung von Myelin und Axonen. Als Hinweis auf den aktiven Demyelinisierungsprozess enthalten die Makrophagen in einer akuten Plaque Myelindegradationsprodukte. Chronisches Stadium: Die Anzahl der Entzündungszellen hat deutlich abgenommen. Die Axone sind demyelinisiert und anstelle des Myelins hat sich eine Glianarbe aus Astrozyten gebildet. Aufgrund der fehlenden trophischen Unterstützung degenerieren viele demyelinisierten Axone. Das Fehlen trophischer, transsynaptischer Signale kann in der Folge zu einer Degeneration weiter distal gelegener Nervenzellen führen.

Axonschädigung bei Multipler Sklerose

Frühe axonale Schädigung

Mittels Magnet-Resonanz-Spektroskopie (MRS) war es möglich, bei MS-Patienten sowohl während des akuten als auch während des chronischen Stadiums verminderte N-Acetyl-Aspartat-Spiegel nachzuweisen [9]. N-Acetyl-Aspartat (NAA) ist ein relativ spezifischer Marker für Neurone und neuronale Fortsätze. Ein verminderter NAA-Spiegel findet sich z.B. in vielen neurodegenerativen Erkrankungen und ist als Zeichen der reduzierten Anzahl neuronaler Strukturen zu werten. Der verminderte NAA-Spiegel im chronischen MS-Stadium reflektiert die Anzahl zugrunde gegangener Axone und korreliert mit dem irreversiblen funktionalen Defizit der Patienten. Die Bedeutung des reduzierten NAA-Spiegels in der akuten Phase ist weniger klar abzugrenzen, da nicht nur irreversibel, sondern auch reversibel geschädigte Axone den NAA-Spiegel vermindern können. Bjartmar et al. [9] haben beobachtet, dass der verminderte NAA-Spiegel in akuten Läsionen parallel mit der Rückbildung der klinischen Symptome wieder ansteigen oder sogar zum Normalwert zurückkehren kann – wahrscheinlich als Resultat der Prozesse, die zu einer Wiederherstellung der normalen axonalen Funktion beitragen (siehe weiter unten).

Pathologische Studien bestätigen die Resultate aus den MRS-Untersuchungen [5, 6, 10, 11]. Amyloid-Precursor-Protein (APP) kommt in Neuronen vor und wird mittels schnellem axonalen Transport weiterbefördert. Normale Mengen axonalen APPs sind immunzytochemisch nicht detektierbar. Durchtrennung eines Axons führt zu einer Unterbrechung des Transports. Der damit verbundene Anstau von Transportmaterial führt zu der für axonale Schädigung spezifischen Bildung von Spheroiden. In diesen Spheroiden ist die APP-Konzentration so hoch, dass sie sich immunzytochemisch nachweisen lässt (Abb. 2). Ferguson et al. [10] konnten zeigen, dass APP-positive Elemente am stärksten in akuten MS Läsionen vorhanden waren. In einer weiteren Studie [11] war es möglich, eine Korrelation zwischen APP-positiven Elementen und dem Ausmass der Entzündung, insbesondere der Infiltration von Makrophagen und $CD8^+$-T-Zellen, nachzuweisen. Es ist jedoch noch nicht geklärt, ob eine APP-Akkumulation nur in irreversibel oder auch in reversibel geschädigten Axonen zu sehen ist.

Die Resultate der MRS- sowie der pathologischen Studien führen zur Hypothese, dass Schädigungen von Axonen bereits zu einem sehr frühen Zeitpunkt der Erkrankung auftreten und langfristig entscheidend an der Entstehung persistierender klinischer Defizite beteiligt sind. Aufgrund der Korrelation dieser frühen axonalen Schädigung mit dem Ausmass der Entzündung geht man davon aus, dass die Axone durch Entzündungszellen und deren Mediatoren direkt geschädigt werden. Die genauen Pathomechanismen sind zur Zeit noch Gegenstand intensiver Forschung.

Übergang vom akuten zum chronischen Stadium der MS und späte axonale Schädigung

Confavreux et al. [12] haben in einer epidemiologischen Studie an 1844 Patienten folgende Beobachtungen gemacht: Der Krankheitsverlauf während der frühen, schubförmigen Phase der MS variierte von Patient zu Patient, abhängig vom genetischen Hintergrund des Patienten sowie von der Frequenz der Schübe. Nach Einsetzen der sekundär progredienten Phase war die weitere Progression klinischer Beeinträchtigungen zeitlich bei vielen Patienten jedoch erstaunlich ähnlich. Man nimmt heute an, dass der Übergang von RR-MS zu SP-MS und die darauf folgende weitere Progression persistierender klinischer Beeinträchtigungen dann eintreten könnte, wenn die axonale Schädigung ein kritisches Ausmass überschritten hat.

Wie bereits erwähnt, ist der NAA-Spiegel im

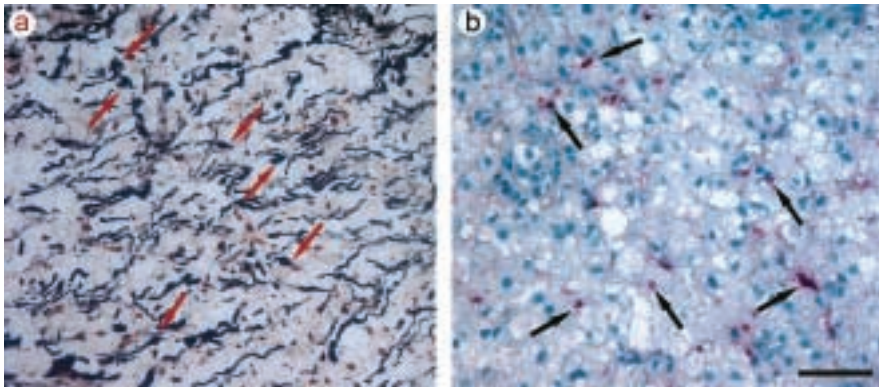

Abbildung 2.
a) Bielschowsky-Versilberung zur Darstellung der Axone in einer akuten MS-Läsion: Nach der Durchtrennung der Axone kommt es an der Transsektionsstelle zu einem Anstau axonalen Materials, was zur Bildung der für Axonschädigung charakteristischen Spheroide führt (rote Pfeile). b) APP-Färbung mit Hämalaun-Gegenfärbung nach Meyer der selben MS-Läsion: Der immunzytochemische Nachweis von APP (rot angefärbt; schwarze Pfeile) gilt als spezifischer Marker für axonale Schädigung und Spheroidbildung. (Vergrösserung: 400fach; Messbalken: 50 μm).

ZNS von Patienten mit chronischer MS erniedrigt als Zeichen einer verminderten Anzahl Axone sowohl in den Läsionen als auch in der die Läsionen umgebenden weissen Substanz [9]. Der verminderte NAA-Spiegel korreliert mit dem Ausmass der persistierenden klinischen Defizite der Patienten und ist begleitet von einer signifikanten Abnahme der axonalen Dichte und eines Volumenverlustes der entsprechenden Bahnen im Rückenmark.
Während der NAA-Spiegel nur das Ausmass bereits geschädigter Axone reflektiert, lässt sich mit dem Nachweis APP-positiver Elemente auch das Ausmass akuter axonaler Schädigung bestimmen. Mehrere Arbeiten haben gezeigt, dass auch in chronischen Läsionen und der umgebenden weissen Substanz APP-positive Elemente vorkommen, wenn auch in einem weit geringeren Mass als in akuten Plaques [5, 11].
Aus den oben genannten Studien ergibt sich, dass auch im chronischen Stadium der MS weiterhin Axone geschädigt werden. Da jedoch die Zahl inflammatorischer Zellen in chronischen Läsionen im Vergleich zu akuten Läsionen stark vermindert ist und es auch ausserhalb der Läsionen zu Axonverlust kommt [5], muss angenommen werden, dass hier andere Mechanismen, möglicherweise neurodegenerative, eine zentrale Rolle spielen.
Eine Möglichkeit ist, dass chronisch demyelinisierte Axone bedingt durch die fehlende trophische Unterstützung des Myelins degenerieren.
Eine weitere Hypothese geht davon aus, dass der inflammatorisch bedingte und der sekundär degenerative Axonverlust einen wichtigen Einfluss auf die Integrität und den Zustand der verbliebenen Axone hat. Die geschädigten Axone sind nicht mehr länger in der Lage, trophische, transsynaptische Signale auszusenden, was möglicherweise zur Auslösung neurodegenerativer Kaskaden führen könnte.

Gewebeatrophie und Läsionen in der grauen Substanz

Obwohl MS primär als eine Erkrankung der weissen Substanz angesehen wurde, hat sich gezeigt, dass die im MRI sichtbare Gewebeatrophie weisse und graue Substanz in gleichem Mass befällt [9].
Für die Atrophie der grauen Substanz gibt es mehrere Hypothesen. Eine Möglichkeit ist, dass sich retrograde Degenerationsprozesse der Axone bis in die graue Substanz ausbreiten. Zusätzlich weisen neuere Forschungsergebnisse darauf hin, dass die graue Substanz selbst auch von MS-Herden befallen sein kann [13, 14].
Kidd et al. [13] ist es gelungen, mittels gadoliniumverstärktem MRI 140% mehr kortikale MS-Läsionen zu detektieren als mit herkömmlichen MRI-Methoden. Dieselbe Gruppe führte auch post-mortem MRI-Untersuchungen an formalinfixierten Gehirnen durch und verglich diese mit nachfolgenden neuropathologischen Untersuchungen. Daraus wurde klar, dass durch konventionelles MRI die Präsenz kortikaler Läsionen deutlich unterschätzt wird.
Bei 40–70% aller MS-Patienten treten im Verlaufe der Erkrankung kognitive Defizite auf. Bislang wurden dafür Läsionen in der subkortikalen weissen Substanz verantwortlich gemacht. Möglicherweise spielen aber auch hier kortikale Läsionen eine entscheidende Rolle.
Ungewiss ist bisher, ob Läsionen im sensorischen und im motorischen Kortex auch einen Beitrag zur Verschlechterung des klinischen Zustandes des MS-Patienten leisten.

Rückbildung der Symptome nach akuten frühen MS-Schüben und axonale Regeneration

Nach den frühen Schüben einer MS-Erkrankung kommt es in den meisten Fällen zu einer vollständigen Symptomrückbildung. Nach der heutigen Auffassung sind daran die Rückbildung reversibler axonaler Schäden, axonale Kompensationsmechanismen sowie die im adulten ZNS jedoch nur beschränkt mögliche strukturelle und funktionelle Plastizität beteiligt.
Inflammatorisch bedingte Ödeme führen zu Myelinschwellung und dadurch möglicherweise zu einer reversiblen Kompression der Axone, was einen reversiblen Leitungsblock bewirkt. Zusätzlich wird angenommen, dass die von den Entzündungszellen sezernierten Zytokine die axonale Funktion einschränken. Bei der Rückbildung der Entzündung kann es dadurch zu einem Rückgewinn der normalen axonalen Funktionen kommen [15].
Darüber hinaus sind Axone und Oligodendrozyten selbst in der Lage, auf die inflammatorisch bedingte Demyelinisierung zu reagieren. Eine Umverteilung membranständiger axonaler Natriumkanäle sowie eine Remyelinisierung in den so genannten Shadow-Plaques könnten eine Wiederherstellung der normalen axonalen Funktion auch bei demyelinisierten Axonen bewirken.
Eine weitere Möglichkeit besteht darin, dass das ZNS axonalen Verlust bis zu einem gewissen Grad durch die plastische Reorganisation der verbleibenden Axone kompensieren kann. Zu Beginn der Erkrankung, wenn der axonale Schaden noch unter einem kritischen Ausmass liegt, könnten daher viele Defizite subklinisch bleiben. Plastische Veränderungen im Sinne axonaler Sprossung und Regeneration sind im adulten ZNS jedoch nur in beschränktem Ausmass möglich [16] und werden durch verschie-

dene wachstumsinhibitorische Faktoren gehemmt.
Unsere eigenen Studien in einem Tiermodell mit multipler Sklerose haben erste Hinweise geliefert, dass bereits zwei bis vier Wochen nach Ausbildung eines entzündlichen Herdes kompensatorische axonale Aussprossungen im und um das Läsionsgebiet sowie eine erhöhte Expression wachstumsassoziierter Proteine zu beobachten sind. Diese Ergebnisse lassen auf eine limitierte endogene Wachstumsantwort in entzündlichen ZNS-Erkrankungen schliessen. Sie stehen im Einklang mit anderen Studien, die gezeigt haben, dass Entzündungsreaktionen, welche zu der Axonschädigung führen, möglicherweise gleichzeitig auch eine axonale Regeneration fördern können [17].
Auch bei MS-Patienten könnten strukturelle Reorganisationen des ZNS funktionellen Erholungsprozessen zu Grunde liegen: Im funktionellen MRI von neun MS-Patienten mit klinisch normaler Handfunktion war die ipsilaterale Aktivierung des sensomotorischen Kortex während einfacher Handbewegungen verstärkt [18]. Es wird vermutet, dass die ipsilaterale Kortexaktivierung die Defizite des kontralateralen Kortex kompensiert.
Die Entstehung persistierender Defizite im fortgeschrittenen Krankheitsstadium kann unter anderem dadurch erklärt werden, dass bei Ansteigen des Axonverlustes über ein kritisches Mass die Fähigkeit des ZNS zu adaptiven Antworten überfordert wird und es daher zu einer klinisch persistierenden Manifestation neurologischer Ausfälle kommt.

Ausblick

Zusammenfassend lässt sich festhalten, dass sowohl klinische, neuropathologische und tierexperimentelle Daten zeigen konnten, dass massive Schädigungen von Axonen und Faserbahnen für das Entstehen persistenter klinischer Defizite bei Patienten mit multipler Sklerose von zentraler Bedeutung sind. Ziel weiterer MS-Forschung ist die Aufklärung der Frage nach der Pathogenese der axonalen Schädigung und die Entwicklung neuer therapeutischer Strategien, welche auf die axonale Schädigung einwirken. Davon erhofft man sich, weitere Möglichkeiten in Ergänzung zu den bereits existierenden immunmodulatorischen Therapiestrategien zu gewinnen [19].
Ein Ansatz zielt auf die Protektion der Axone, um axonale Schäden möglichst zu verhindern. Für ein spezifisches Eingreifen ist es wichtig, ein weiter reichendes Verständnis der schädigenden Mechanismen und Mediatoren zu erlangen. Zudem könnte die Aufklärung des neuroprotektiven Potentials von Neurotrophinen und anderen Wachstumsfaktoren in diesem Zusammenhang weitere Therapiemöglichkeiten eröffnen.
Eine zweite Kategorie von Therapiestrategien konzentriert sich auf die Reparatur bereits entstandener Schäden. So könnte zum Beispiel die Förderung neuronaler Plastizität zu einer verbesserten Kompensation der Schäden beitragen. Eine Möglichkeit stellt hier die therapeutische Neutralisation inhibitorischer Moleküle wie z. B. des Myelinproteins Nogo-A dar, die das Auswachsen von Axonen im ZNS einschränken [16]. Inwieweit sich dieser Therapieansatz von traumatischen Rückenmarksverletzungen auf entzündliche Läsionen übertragen lässt, ist Gegenstand laufender Untersuchungen.

Danksagung
Wir danken Dr. med. D. Merkler und Prof. Dr. med. W. Brück (Institut für Neuropathologie der Georg-August Universität in Göttingen) für die freundliche Bereitstellung der histologischen Abbildungen sowie Eva Hochreutener für die graphische Abbildung.

Literatur

1 Noseworthy JH, Luchhinetti C, Rodriguez M, Weinshenker BG. Multiple Sclerosis. N Engl J Med 2000;343:938–52.
2 Steinman L. Multiple Sclerosis: a two-stage disease. Nature immunology 2001;2:762–4.
3 Hemmer B, Archelos JJ, Hartung HP. New concepts in the immunopathogenesis of multiple sclerosis. Nature 2002;3:291–301.
4 Steck AJ, Schaeren-Wiemers N. Multiple Sklerose: Epidemiologie, molekulare Pathologie und Therapie. Schweiz Med Wochenschr 1999;129:1764–8.
5 Kornek B, Storch MK, Weissert R, Wallström E, Stefferl A, Olsson T, et al. Multiple sclerosis and chronic autoimmune encephalomyelitis – A comparative quantitative study of axonal injury in active, inactive, and remyelinated lesions. American Journal of Pathology 2000;157.
6 Trapp BD, Peterson J, Ransohoff RM, Rudick R, Mörk S, Bö L. Axonal transsection in the lesions of multiple sclerosis. N Engl J Med 1998; 338:278–85.
7 Kuhlmann T, Lingfeld G, Bitsch A, Schuchardt J, Brück W. Acute axonal damage in multiple sclerosis is most extensive in early disease stages and decreases over time. Brain 2002;125:2202–12.
8 Van Waesberghe JHTM, Kamphorst W, De Groot CJA, van Walerveen MAA, Castelijns JA, Ravid R, et al. Axonal loss in multiple sclerosis lesions: magnetic resonance imaging insights into substrates of disability. Annals of Neurology 1999; 46:747–54.
9 Bjartmar C, Kidd G, Mörk S, Rudick R, Trapp BD. Neurological disability correlates with spinal cord axonal loss and reduced N-acetyl aspartate in chronic multiple sclerosis patients. Annals of Neurology 2000; 48:893–901.
10 Ferguson B, Matyszak MK, Esiri MM, Perry VH. Axonal damage in acute multiple sclerosis lesions. Brain 1997;120:393–9.

11 Bitsch A, Schuchardt J, Bunkowski S, Kuhlmann T, Brück W. Acute axonal injury in multiple sclerosis: Correlation with demyelination and inflammation. Brain 2000;123: 1174–83.
12 Confavreux C, Vukusic S, Moreau T, Adeleine P. Relapses and Progression of Disability in Multiple Sclerosis. N Engl J Med 2000;343:1430–8.
13 Kidd D, Barkhof F, McConnell R, Algra PR, Allen IV, Revesz T. Cortical lesions in multiple sclerosis. Brain 1999;122:17–26.
14 Peterson JW, Bö L, Mork S, Chang A, Trapp BD. Transected neurites, apoptotic neurons, and reduced inflammation in cortical multiple sclerosis lesions. Annals of Neurology 2001;50:389–400.
15 Bjartmar C, Trapp BD. Axonal and neuronal degeneration in multiple sclerosis: mechanisms and functional consequences. Current Opinion in Neurology 2001;14:271–8.
16 Raineteau O, Schwab ME. Plasticity of motor systems after incomplete spinal cord injury. Nature Neuroscience 2001;2:263–73.
17 Rapalino O, Lazarov-Spiegler O, Agranov E, Velan GJ, Yoles E, Fraidakis M, et al. Implantation of stimulated homologous macrophages results in partial recovery of paraplegic rats. Nature Medicine 1998;4:814–21.
18 Reddy H, Narayanan S, Arnoutelis R, Jenkinson M, Antel J, Matthews PM, et al. Evidence for adaptive functional changes in the cerebral cortex with axonal injury from multiple sclerosis. Brain 2000;123: 2314–20.
19 Multiple-Sklerose-Therapie-Konsensus-Gruppe. Immunmodulatorische Stufentherapie der Multiplen Sklerose. Der Nervenarzt 2002;73: 556–63.