

Une angine particulière: à propos d'un cas de syndrome de Lemierre

Manoëlle Godio, Alessandro Ceschi

Le patient est un jeune homme de 18 ans, en bonne santé habituelle sans antécédents médicaux qui se rend chez son médecin 4 jours après l'apparition d'une odynophagie et d'un état fébrile associés à une toux légèrement productive. Le médecin lui prescrit un anti-inflammatoire non stéroïdien et de la Clarithromycine, après avoir effectué un test rapide à la recherche de streptocoques qui s'est avéré négatif.

Deux jours plus tard, il se présente spontanément pendant la nuit à notre service d'urgences pour la persistance des symptômes et l'apparition de frissons.

L'anamnèse n'apporte pas d'élément nouveau quant à l'origine du foyer infectieux: pas de céphalées, pas de douleurs abdominales, ni de dysurie. On relève un épisode unique de selles défaites sans véritables diarrhées. A l'examen clinique, le patient apparaît en état général légèrement diminué, hautement fébrile à 41,5 °C, modérément déshydraté mais hémodynamiquement stable (TA 100/60 mm Hg, pouls 93/min). L'auscultation cardiopulmonaire est normale, il n'y a aucun signe d'irritation méningée, l'abdomen est souple et indo-

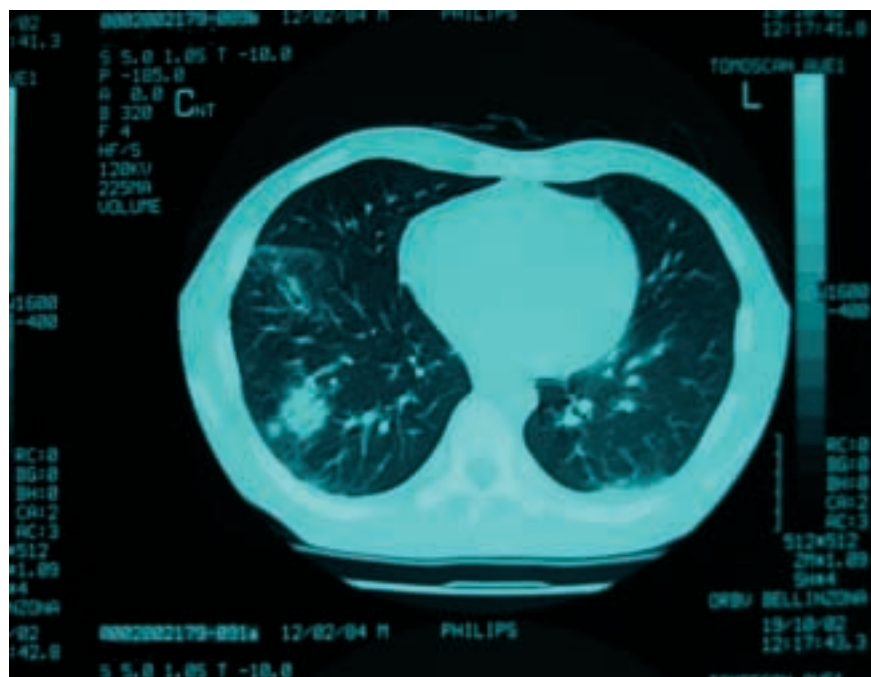
lore sans organomégalie palpable. Il n'y a aucune lésion cutanée visible. L'examen de la cavité orale met en évidence des amygdales hypertrophiées et irritées sans exsudation ni signes de lésions nécrotiques, il n'a pas de trismus mais des adénopathies sous mandibulaires et cervicales bilatérales douloureuses, plus marquées à gauche. Les examens de laboratoire révèlent les paramètres pathologiques suivants: Na 130 mmol/l (N 135–145 mmol/l), GOT 49 U/l (N <41 U/l), LDH 455 U/l (N 232–430 U/l), PCR 228 mg/l (N <5), Leucocytes 11 G/l (1% métamyélocytes, 79% bâtonnets). Le test rapide HIV est négatif. La radiographie du thorax ne montre pas d'infiltrat.

Dans un premier temps, nous interprétons le cadre clinique comme une infection d'origine pulmonaire dans sa phase initiale ou une pneumonie atypique. Après hémocultures, nous introduisons un traitement à base de Ceftriaxone et Clarithromycine. Nous effectuons les sérologies pour les germes responsables de pneumonies atypiques (*Chlamydia Pneumoniae*, *Legionella Pneumophila* et mycoplasme) qui seront négatives. Nous effectuons un frottis des amygdales que nous envoyons en cultures

Correspondance:
Dr Manoëlle Godio
Cheffe de clinique
Département de Médecine Interne
Ospedale Regionale
CH-6500 Bellinzona

manoellegodio@bluewin.ch

Figure 1.
Infiltrat sur embolie septique pulmonaire droite (CT-scan thoracique).



(négatives), et nous répétons le Strep-A-test (négatif). Le test rapide et la sérologie pour une mononucléose excluent également une infection à virus Epstein-Barr.

Après 48 heures, les paramètres inflammatoires ne montrent qu'une légère régression (leucocytes 17,9 G/l, PCR 166 mg/l). Les hémocultures se positivisent pour un bacille Gram négatif dans les deux bouteilles anaérobies. Nous adaptons la couverture antibiotique (imipenem-cilastine) et effectuons un scanner thoraco-abdominal à la recherche d'un foyer: l'examen met en évidence de multiples infiltrations pulmonaires uniquement au niveau du poumon droit (fig. 1), compatibles avec des embolies septiques. Aucune lésion endocardique n'est visible à l'échocardiographie transœsophagienne.

Ce n'est que lors de l'identification du germe par le laboratoire de microbiologie que le diagnostic devient évident: le bacille en question est un *Fusobacterium necrophorum*, responsable classique de la thrombophlébite septique décrite comme le syndrome de Lemierre. La sonographie de la région cervicale gauche (fig. 2) met en évidence une thrombose de la veine jugulaire, des adénopathies sans abcès et l'absence de lésions au niveau de la carotide.

Bien que le patient ne présente pas de symptômes neurologiques spécifiques (céphalées modérées), nous réalisons une angio-résonance magnétique cérébrale (fig. 3), qui montre une extension thrombotique jusqu'au sinus sigmoïdien. Nous maintenons une thérapie antibiotique à large spectre endoveineuse pour la durée de trois semaines, suivie d'un traitement oral (clindamycine) de trois semaines éga-

lement. Etant donné l'extension rétrograde de la thrombose veineuse, nous considérons indiquée l'anticoagulation pour une durée de trois mois. Nous assistons à une évolution clinique et biologique rapidement favorable, sans éléments suggestifs pour d'ultérieures embolisations septiques. Un contrôle sonographique cervical montre de manière non surprenante la persistance de la thrombose, tandis que la radiographie du thorax, après la formation de lésions cavitaires, confirme la résolution de la pathologie.

Nous avons revu le patient à six semaines (fin de la thérapie antibiotique, sous anticoagulation orale): il se porte bien, il est afébrile, les adénopathies cervicales ont disparu. Le scanner thoracique montre une résolution intégrale des lésions pulmonaires, tandis que l'angi-résonance cérébrale met en évidence une absence persistante de perfusion de la veine jugulaire interne gauche ainsi que du sinus sigmoïdien.

Le syndrome de Lemierre, ou septicémie à anaérobies post-angineuse ou encore nécrobacillose, a été probablement décrit pour la première fois par Courmont et Cade en 1900. Dans les années 30, Lemierre a été l'auteur de différentes publications qui ont permis de caractériser ultérieurement les septicémies à anaérobies, alors létales dans la plupart des cas. L'apparition des antibiotiques a réduit de manière drastique l'incidence de cette pathologie. Le syndrome de Lemierre se définit, *strictu sensu*, comme une thrombophlébite septique de la veine jugulaire interne suite à une infection de la sphère ORL d'origine bactérienne ou virale, qui permettrait l'invasion hémotogène

Figure 2.

Coupe cervicale transversale sonographique: artère carotide gauche (rouge), veine jugulaire interne gauche thrombosée (bleu), adénopathies (jaune).

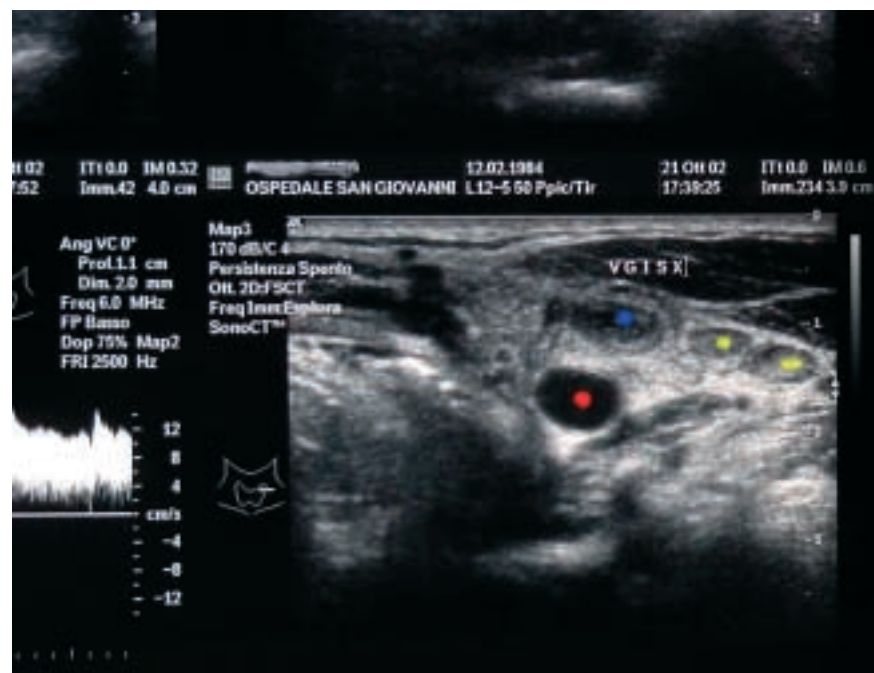
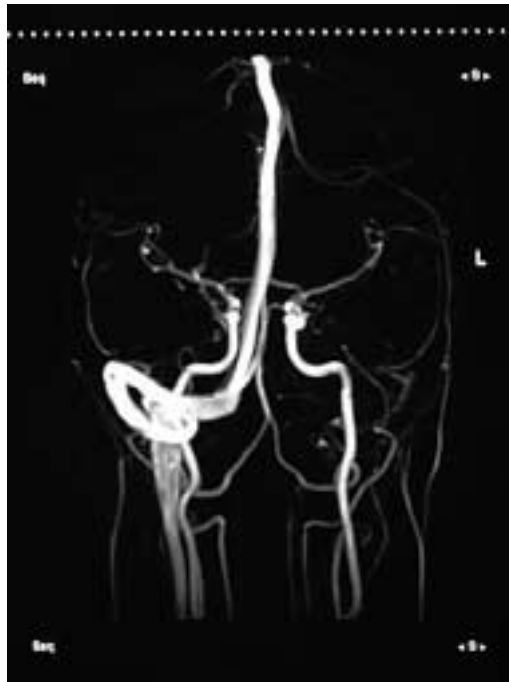

Figure 3.

Angio-résonance cérébrale (3D-phase contrast), vue coronaire; absence de prise de contraste de la veine jugulaire interne gauche et du sinus sigmoïdien.



par le *Fusobacterium necrophorum* [1]. Bien que ce dernier représente le germe classique (auquel nous limiterons notre discussion), l'image clinique caractéristique peut également être produite par d'autres *Fusobacterium*, voire d'autres bactéries pathogènes, anaérobies ou non.

Le *Fusobacterium necrophorum* est un bacille Gram négatif strictement anaérobie qui doit sa virulence à la sécrétion de lipopolysaccharides, hémolysines, lipases et leucotoxines. Ces substances favorisent globalement la création d'un site infectieux anaérobie, empêchent la migration des leucocytes et stimulent une agrégation plaquettaire [1, 2]. Le *Fusobacterium necrophorum* fait partie de la microflore physiologique de la sphère ORL, du système gastro-intestinal ainsi que génito-urinaire.

Cette infection rare dont on ne connaît pas l'incidence exacte touche principalement des individus jeunes et en bonne santé avec une prédominance du sexe masculin. On signalera que d'après la littérature jusqu'à 30% des patients avec une septicémie à *Fusobacterium necrophorum* (indépendamment de l'origine du foyer infectieux) ont une bactériémie polymicrobienne [3]. Cliniquement les patients se présentent environ une semaine après l'infection initiale locale avec un état hautement fébrile, des frissons, mais en général sans signes d'instabilité hémodynamique. L'examen local met en évidence des adénopathies cervicales douloureuses qui tendent à la formation d'abcès et, plus difficile à reconnaître, un cordon palpable qui correspond à la veine jugulaire thrombosée. Jusqu'à 23% des cas développent une coagulation intravasculaire disséminée (CIVD) de degré

variable et dans pratiquement 50% des cas on relève, indépendamment d'une complication infectieuse locale, une hépatopathie cytolytique avec une bilirubine élevée que l'on attribue à un probable effet des endotoxines [2, 4].

L'image clinique classique est complétée par des symptômes pulmonaires dus aux embolisations septiques et fréquemment des arthralgies (avec ou sans épanchements septiques).

Les cas rapportés dans la littérature montrent que, bien que rares, des embolisations sont possibles pratiquement dans tous les organes (abcès cutanés, hépatiques, cérébraux, méningites, endocardites, ostéomyélites ...).

Dans l'impossibilité de réaliser des études prospectives vu la rareté de la maladie, la thérapie antibiotique optimale n'est pas connue. La plupart des auteurs recommandent un traitement combiné pénicilline-métronidazole ou la clindamycine [5]. Comme dans toutes les situations de thromboses septiques, l'administration parentérale des antibiotiques est indiquée pour une durée de 2 à 4 semaines suivie d'un passage à une forme orale.

Il est en outre évident que les abcès persistants doivent être drainés. Dans les situations où le processus d'embolisation n'est pas contrôlé par les antibiotiques, une ligature ou une résection chirurgicale de la veine jugulaire doit être prise en considération.

La place de l'anticoagulation n'est pas définie: si théoriquement elle risque de favoriser l'extension de l'infection, elle reste recommandée aux cas d'extension rétrograde de la thrombose vers le sinus caveux pour garantir le développement de collatéraux adéquats. Sur ce point, les opinions des différents auteurs sont toutefois loin d'être unanimes et il faut savoir que généralement la veine jugulaire n'est pas recanalisée après résolution de l'infection.

Avec les thérapies dont nous disposons actuellement, le syndrome de Lemierre reste une maladie potentiellement mortelle avec une létalité qui peut atteindre 17% dans certaines séries.

Le syndrome de Lemierre est une affection rare qui mérite d'être connue à cause de son risque de mortalité et de morbidité élevé en cas de diagnostic tardif. Cette affection doit être évoquée en présence d'une pharyngite d'évolution défavorable, surtout en présence d'une importante tuméfaction douloureuse de la région cervicale ou de la présence de lésions septiques à distance.

Nous remercions vivement le Dr M. Lepori pour la correction du manuscrit.

Références

- 1 Golpe R, Marin B, Alonso M. Lemierre's syndrome (necrobacillosis). *Postgrad Med J.* 1999;75(881):141-4.
- 2 Hagelskaer Kristensen L, Prag J. Human Necrobacillosis, with Emphasis on Lemierre's Syndrome. *Clin Infect Dis* 2000;31(2):524-32.
- 3 Henry S, DeMaria A Jr, McCabe WR. Bacteriemia due to *Fusobacterium* species. *Am J Med* 1983;75(2):225-31.
- 4 Sinave CP, Hardy GJ, Fardy PW. The Lemierre Syndrome: Suppurative Thrombophlebitis of the Jugular Vein Secondary to Oropharyngeal Infection. *Medicine (Baltimore).* 1989;68(2):85-94.
- 5 Moreno S, Garcia Altozano J, Pinilla B, Lopez JC, de Quiros B, et al. Lemierre's Disease: Postanginal Bacteriemia and Pulmonary Involvement Caused by *Fusobacterium Necrophorum*. *Rev Infect Dis.* 1989;11(2):319-24.