Melanome des Jejunums: Primärmanifestation versus Metastase

Claudia Grübel, Paul-Josef Hangartner

Erster Fall: 74jähriger Mann

Ein 74jähriger Patient wird innerhalb von acht Monaten mehrmals wegen zunehmender Müdigkeit hospitalisiert. Die Ursache der Müdigkeit ist eine mikrozytäre, hypochrome Anämie (initial 52 g/l). Endoskopisch wird zweimal (August und Dezember 01) ein chronisches Ulcus ventriculi unter NSAR-Medikation als Blutungsquelle gefunden. Der Patient ist bei St. n. Hüft-TP mit Phenprocoumon Marcoumar® antikoaguliert. Im März 02 erfolgt eine erneute Hospitalisation mit epigastrischen, postprandialen Schmerzen, Abgang von Teerstühlen und Frischblut. Die obere Panendoskopie ergibt bis auf eine leichte Antrumgastritis keinen pathologischen Befund. In der Koloskopie zeigt sich eine ausgeprägte Divertikulose im Sigmabereich, so dass diesmal aufgrund der anamnestischen Angaben eine Divertikelblutung postuliert wird. Anfang April 02 klagt der Patient erstmalig über Nausea. Bei sinkendem Hämoglobinwert wird auf der Suche nach der Blutungsquelle eine Dünndarmpassage nach Selink angefertigt, welche negativ ausfällt. Bei der Hospitalisation Mitte April gibt der Patient starke Schmerzen im gesamten Abdomen und Appetitlosigkeit an; er hat Fieber bis 39 °C und eine ausgeprägte Druckdolenz im linken Unterbauch. Das Hb ist mit 90 g/l stabil, die Leukozyten sind erhöht (15,4 g/l), ebenfalls das CRP (50 g/l). Initial wird bei bekannter Sigmadivertikulose eine abszedierende Divertikulitis angenommen. Die Beschwerden und die Entzündungsparameter persistieren trotz Antibiose mit Augmentin und Metronidazol. In den Kontrollsonographien zeigt sich eine entzündliche Raumforderung mit wechselnder Lokalisation. Bei der nachfolgenden CT-Untersuchung findet sich die bekannte Divertikulose des Colon transversum und descendens – ohne Anhalt für eine aktuelle Entzündung – sowie eine ventrale Leberläsion unklarer Dignität, jedoch kein Anhaltspunkt für den sonographisch gesehenen abszessverdächtigen Tumor. Bei der sonographiegesteuerten Feinnadelpunktion wird Frischblut und Luft aspiriert. Die Indikation zur diagnostischen Laparoskopie ist gegeben. Intraoperativ wird ein 10 × 10 × 2,5 cm grosser Tumor des Jejunums gefunden, welcher mittels Dünndarmteilresektion entfernt wird. Histologisch handelt es sich um ein oberflächlich exulzeriertes, alle Wandschichten durchsetzendes Infiltrat eines herdförmig pigmentierten, malignen Melanoms. Im Fettgewebe Nachweis von drei bis 1,2 cm grossen zystisch-nekrotisch zerfallenden, pigmentierten Lymphknotenmetastasen. Für das weitere Tumorstaging wird eine PET-Untersuchung durchgeführt, welche einen intensiv stoffwechselaktiven, metastasenverdächtigen Herd in der Leber sowie zwei kleinere metastasensuspekte Speicherherde in der Lungenspitze links und im Oberbauch median zeigt. Es handelt sich somit um ein hepatisch, pulmonal und retroperitoneal metastasierendes, anämisierendes, subtotal stenosierendes Melanom des Jejunums. Der Patient wird in einer Therapiestudie mit Dacarbacin und Thalidomid behandelt.

Korrespondenz:
Dr. med. P. J. Hangartner
Chefarzt Medizin
Kantonales Spital Altstätten
CH-9450 Altstätten

pjhangartner@bluewin.ch

Abbildung 1.
Invagination des Jejunums.

Zweiter Fall: 48jähriger Mann

Ende Juli 02 wird uns ein 48jähriger Patient mit zunehmendem Erbrechen von Flüssigkeit zugewiesen, welcher seit wenigen Wochen an postprandialen, kolikartigen Abdominalbeschwerden litt. Im Januar 01 wird ein malignes Melanom am Rücken exzidiert, Clark Level III, Tumordicke 0,8 cm. Im März 01 werden eine disseminierte Lebermetastasierung und Lymphknotenmetastasen axillär rechts, später eine Nebennierenmetastase links festgestellt. Im April 01 Beginn mit einer wöchentlichen subkutanen Therapie mit pegyliertem Interferon-α. Diese wird über knapp 15 Monate weitergeführt unter Stabilisierung der Metastasierung.

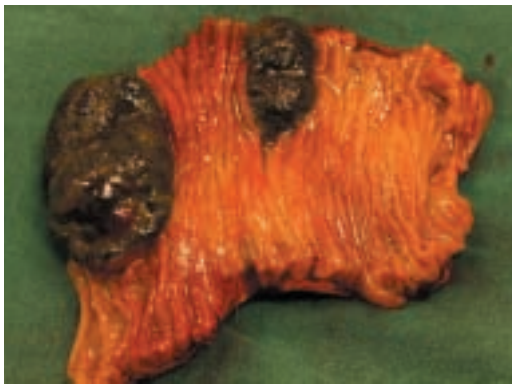

Abbildung 2.
Melanommetastasen im Jejunum.

Um eine allgemeine Zustandsverbesserung bei Abgeschlagenheit und eine Regeneration der hämatologischen Parameter zu erreichen, wird Ende Juni 02 eine Therapiepause für 8 Wochen beschlossen.
Einen Monat nach Sistieren der Therapie kommt es zu oben erwähnter Hospitalisation. Bei Eintritt präsentiert sich der kachektische Patient in stark reduziertem Allgemeinzustand. Im klinischen Status zeigen sich, bis auf spärliche, normal gestellte Darmgeräusche, keine Auffälligkeiten. In der Abdomensonographie finden sich die Befunde eines Ileus mit einer Kokarde im Dünndarmbereich. In der CT-Untersuchung wird eine langstreckige Jejunum-Wandverdickung beschrieben. Bei der Laparoskopie wird eine Dünndarminvagination diagnostiziert. Ursache sind mehrere, bis 3 cm grosse Melanommetastasen im Jejunum. Es erfolgt eine Dünndarmteilresektion. Der Patient erholt sich postoperativ gut. Aufgrund der raschen Progredienz wird nun in 4wöchentlichen Abständen die Therapie mit Dacarbazin und Interferon wieder aufgenommen.

Kommentar

Primäre maligne Tumore des Dünndarms sind selten; sie beinhalten ca. 4% aller und weniger als 1% der malignen gastrointestinalen Tumore. Das Ileum ist häufiger betroffen als das Jejunum. Der Altersgipfel aller Dünndarmtumore liegt im 6.–7. Lebensjahrzehnt [1]. Primäre maligne Melanome des Dünndarms sind noch viel seltener. In der Literatur der vergangenen 20 Jahre findet man vereinzelte Fallbeschreibungen. Wie auch in unserem Fall führten gastrointestinale Komplikationen wie Diarrhoe, Melaena, Abdominalschmerzen, Obstruktion, Invagination, ungeklärte Anämie oder Darmperforation zur Hospitalisation und konsekutiven Abklärung. Oftmals verursachen sie aber keine Symptome und werden daher nicht diagnostiziert. In einer Untersuchung maligner Dünndarmmelanome zeigte sich in 46% kein Primärtumor [2]. Eine mögliche Erklärung primärer Melanome ist die Entstehung aus melanoblastischen Zellen des Neuralrohrs, die durch den Ductus omphaloentericus zum distalen Ileum wandern [3]. Metastatische Dünndarmmelanome hingegen sind häufiger als primäre. Kutane Melanome metastasieren bevorzugt in den Gastrointestinaltrakt; davon in über ⅓ der Fälle in den Dünndarm. 1–4% aller Patienten mit malignem Melanom haben radiologische oder endoskopische Evidenz einer gastrointestinalen Beteiligung; bei der Autopsie sind es sogar 60% [2]. Dieser Unterschied rührt daher, dass Dünndarmmetastasen selten symptomatisch werden. Die chirurgische Behandlung für symptomatische Metastasen ist gerechtfertigt, um Symptome zu lindern und das Überleben zu verlängern [4].
Die beiden Fälle zeigen eindrückliche Komplikationen von Melanomen im Gastrointestinaltrakt. Bei rezidivierenden intestinalen Blutungen ist unter anderem auch an metastasierende Melanome und seltener an primäre Melanome zu denken. Wie im ersten Fall sind gastrointestinale Symptome oftmals die erste Manifestation eines Melanoms; im zweiten Fall ist die im Erwachsenenalter seltene Invagination als Ursache des Ileus eine ungewöhnliche Manifestation von Melanommetastasen.

Literatur

1 Böcker W, Denk H, Heitz PU, eds. Pathologie. Urban & Fischer, 2001.
2 Elsayed AM, Albahra M, Nzeako UC, Sobin LH. Malignant melanomas in the small intestine: a study of 103 patients. Am J Gastroenterol 1996; 91:1001–6.
3 Amar A, Jougon J, Edouard A, Laban P, Marry JP, Hillion G. Primary malignant melanoma of the small intestine. Gastroenterol Clin Biol 1992; 16:365–7.
4 Arevalo CE, Gramisu MO, Maya CD, Miri G, de Elizalde G. Symptomatic malignant melanoma of the small intestine. Acta Gastroenterol Latinoam 1992;22:169–72.