Der Darmverschluss

Charles Becciolini

Entscheidend ist das Erkennen eines Darmverschlusses. Eine verspätete Diagnose kann zu einer irreversiblen Darmischämie führen, die ihrerseits eine Darmperforation und Peritonitis zur Folge haben kann – Krankheitsbilder, die eine viel höhere Morbidität und Mortalität mit sich bringen. Schwerwiegend sind auch die Auswirkungen einer Darmobstruktion auf den Allgemeinzustand. Ihre Behandlung muss ebenso unverzüglich angegangen werden.

In diesem Artikel sollen die hauptsächlichen Ursachen eines Darmverschlusses, dessen Pathophysiologie und diagnostische Abklärungsschritte, die Behandlung des Allgemeinzustandes sowie die chirurgische Therapie besprochen werden.

Definitionsgemäss ist ein Darmverschluss durch einen vollständigen Passagestopp charakterisiert. Dasselbe versteht man unter Ileus oder Darmokklusion. Man spricht von Strangulation, wenn die Durchblutung eines Darmsegmentes unterbrochen ist – sei es durch Kompression (Bride) oder Torsion (Volvulus).

Der Darmverschluss kann mechanisch oder paralytisch (reflektorisch oder funktionell) bedingt sein. Beim mechanischen Ileus liegt ein Passagehindernis vor, welches im Darm selbst intraluminal (z.B. Tumor) oder extraluminal (z.B. Darmadhäsionen) liegen kann.

Beim paralytischen Ileus liegt kein Passagehindernis vor, jedoch eine Paralyse der Peristaltik. Seine Ursachen werden später im einzelnen aufgeführt. Sie sind für die diagnostische Abklärung wichtig, da sich die Behandlung nach den Ursachen des Ileus richtet.

Der Darmverschluss wurde schon von Hippokrates in den «Aphorismen» beschrieben. Er zeichnet das Bild einer heftigen Kolik, bei der sich der Patient vor Schmerzen krümmt, und gibt ihm den Namen *Ileus* («eleios»); dies bedeutet einen Schlupfwinkel, in welchen sich eine Schlange eingerollt zurückzieht. Die erste Beschreibung einer Operation wegen eines Ileus datiert von 350 v.Chr., als Praxagoras eine entero-kutane Fistel anlegte. Trotz der enormen Fortschritte, sei es in der Frühdiagnose oder in der Therapie, bleibt der Darmverschluss aktuell. Obstruierende Tumoren sind nicht verschwunden, das Auftreten von postoperativen Adhäsionen wird bis heute nicht immer beherrscht. Die stationären Aufnahmen wegen Ileus machen etwa 10% aller Spitaleintritte wegen Abdominalschmerzen aus.

Welche Fragen sind bei einem Ileus-Verdacht abzuklären?

- Leidet der Patient an einer mechanischen Obstruktion?
- Wie ist sein Allgemein- und Ernährungszustand?
- Auf welcher Höhe liegt der Verschluss? Dünndarm? Dickdarm?
- Welcher Art ist die Obstruktion?
- Liegt eine Strangulation vor?
- Ist eine konservative Behandlung möglich?
- Wenn nein, welcher chirurgische Eingriff soll gewählt werden?

Leidet der Patient an einer mechanischen Obstruktion?

Um diese erste Frage zu beantworten, ist vom *klinischen Bild* der Obstruktion auszugehen.

Der klassische Darmverschluss zeigt folgende Trias:
- krampfartige Bauchschmerzen,
- Erbrechen,
- Stuhl- und Windverhaltung.

Diese Trias ist oft unvollständig vorhanden:
- Die Schmerzen können bei einem Dickdarmileus diskret sein, ebenso bei älteren oder geistig behinderten Patienten.
- Erbrechen kann bei einem distal gelegenen Verschluss sehr spät auftreten.
- Die Stuhl- und Windverhaltung zeigt sich bei einem proximalen Verschluss erst spät, wobei diese Symptome stark von der Zuverlässigkeit der anamnestischen Angaben abhängen.

Die Bauchschmerzen sind näher zu umschreiben: Krämpfe treten meistens in Schüben etwa alle 5 Minuten auf. Dazwischen liegen schmerzfreie Intervalle. Bei einem distalen Verschluss sind die freien Intervalle länger. Ein Dauerschmerz erweckt den Verdacht einer Strangulation. Die Lokalisation der Schmerzen kann Hinweise auf die Lage des ursächlichen Geschehens geben.

Zusätzlich zur klassischen Trias soll die Anamnese Aufschluss über die chirurgische und medizinische Vorgeschichte geben.

Eine frühere Laparotomie, in geringerem Masse auch eine Laparoskopie, lässt an peritoneale Adhäsionen denken, insbesondere wenn der Patient schon Episoden mit ähnlichen Beschwerden gehabt hat.

Falls anamnestisch ein Tumor im Darm oder im gynäkologischen Bereich bekannt ist, wird man

Korrespondenz:
Dr. Charles Becciolini
Hôpital La Chaux-de-Fonds
Rue de Chasseral 20
CH-2301 La Chaux-de-Fonds

charles.becciolini@ne.ch

an ein Rezidiv oder ein Fortschreiten dieses Grundleidens denken. Eine vorangegangene Bestrahlung in der Darm- oder Beckengegend kann zu einem Ileus führen (Bestrahlungs-Stenose).

Klinische Untersuchung

Der Allgemeinzustand des Patienten ist bei der Notfalluntersuchung ebenso wichtig wie der Lokalbefund im Abdomen. Die Auswirkungen eines Darmverschlusses können rasch zu einer schweren Dehydratation oder zu einem septischen Zustand mit möglicherweise tödlichem Ausgang führen.
Die Beschreibung des klinischen Zustandes soll immer folgende Beurteilungen umfassen:
- Allgemein-Zustand,
- Ernährungs-Zustand,
- Temperatur,
- Blutdruck und Puls,
- Untersuchung des Abdomens.

Die *Inspektion* zeigt einen Meteorismus mit vergrössertem Abdomen – umso ausgeprägter, je distaler der Ileus liegt. Zudem muss nach alten Narben im Abdomen gesucht werden. Bei mageren Patienten kann die – synchron mit den auftretenden Krämpfen – erhöhte Peristaltik durch die Bauchdecken beobachtet werden.
Die *Perkussion* ruft einen Tympanismus (Trommelton) hervor, welcher auf der Luftansammlung im Darm beruht.
Die *Palpation* sucht und lokalisiert Druckdolenzen, eine muskuläre Abwehrspannung, einen Tumor in abdomine sowie Hernien in Bereiche von Operationsnarben.
Die *Auskultation* lässt die typischen Darmgeräusche erkennen, welche in einem luft- oder flüssigkeitsgefüllten Darmabschnitt bei der Überwindung eines mechanischen Hindernisses entstehen: in Kaskaden auftretende, metallische Darmgeräusche. Das völlige Fehlen von Darmgeräuschen lässt an einen reflexbedingten, paralytischen Ileus denken. Von fehlenden Darmgeräuschen wird bei mind. 30 Sekunden andauerndem «stillen Abdomen» gesprochen. Die Auskultation gibt keinen Hinweis auf die Lokalisation des Verschlusses, da die Darmgeräusche über die gesamte Abdominalwand weitergeleitet werden.
Die *Rektaluntersuchung* gehört zur systematischen Untersuchung eines jeden Patienten mit Ileusverdacht. Sie kann einen Tumor im Rektum ausschliessen, einen verhärteten Stuhlpfropfen (Fäkolith) oder eine Masse im kleinen Becken erkennen lassen. Auf Druckdolenzen im Rektum oder Blut am tastenden Finger ist zu achten.
Die *Untersuchung der möglichen Bruchpforten* ist obligat. Eine eingeklemmte Hernie als Ursache des Ileus könnte verpasst werden, wenn man sich auf die einfache Abdominalpalpation beschränkt. Schmerzen in der Leistengegend werden manchmal vom Patienten nicht ausdrücklich angegeben!

Der paralytische Ileus

Die Diagnose kann nur bei einer offensichtlichen Ursache gestellt werden – oder erst nach Ausschluss einer mechanischen Obstruktion. Man denke insbesondere auch an mechanische und paralytische Mischformen, wie z.B. bei einer Divertikulitis mit einer adhärenten Dünndarmschlinge im entzündlichen Prozess oder bei einem Dünndarmileus aufgrund einer Strangulation, welche infolge der peritonealen Irritation zur Paralyse geführt hat. Im allgemeinen sind die Schmerzen von der Ursache abhängig. Bei der Auskultation stellt man ein stilles Abdomen fest. Die Behandlung eines paralytischen Ileus ist konservativ. Die Therapie richtet sich nach den Ursachen, welche in dieser Übersicht besprochen werden.

Tabelle 1. Ursachen eines paralytischen Ileus.

Akute Pankreatitis
Akute Cholezystitis
Appendizitis
Divertikulitis
Mesenteriale Ischämie
Postoperativer Ileus
Retroperitoneales Hämatom
Abdominal-Trauma
Nierenkolik
Pyelonephritis
Medikamentös (Neuroleptika, Anticholinergika, Opiate)
Metabolisch (Hypokaliämie, Hypokalzämie)

Wie ist der Allgemein- und Ernährungszustand des Patienten?

Pathophysiologie der intestinalen Obstruktion

Die intestinale Obstruktion ist von einem erheblichen Wasser- und Elektrolytverlust ins Darmlumen begleitet. Die Darmwand oberhalb des Hindernisses wird rasch gedehnt und ödematös, was nicht nur eine verminderte Flüssigkeitsaufnahme, sondern auch eine Hypersekretion zur Folge hat. Diese Flüssigkeitsansammlung im Darm bildet ein «drittes Kompartiment», das bis zu 8000 ml/24 Std. aufnehmen kann. Zu diesen erheblichen Volumina kommen die mitverschluckte Luft und die im Darm gebildeten Gase hinzu. Die verschluckte Luft macht etwa 2000 ml/24 Std. aus, die im Darm gebildeten Gase durch bakterielle Tätigkeit und durch Neutralisation mit Bikarbonaten etwa

6000 ml/24 Std. Besonders der mit der Luft eingenommene Stickstoff ist für den Meteorismus verantwortlich, während das Kohlendioxyd durch die Darmwand resorbiert wird.
Das Erbrechen ist auch für die Elektrolytverluste verantwortlich: Na^+, K^+, H^+, Cl^-, dies umso mehr, wenn der Verschluss proximal liegt. Die schwere Dehydratation führt zur Oligurie bis Anurie mit prärenal bedingter Niereninsuffizienz. Die Strangulation der Darmgefässe kann zu einer intraluminalen Darmblutung führen, welche den hypovolämischen Schockzustand verschlimmert. Ferner wird der Inhalt einer strangulierten Darmschlinge rasch toxisch und trägt zum ungünstigen Verlauf des Schocks bei, u.a. durch Freisetzung anaerober Keime.
Beim Dickdarmileus wird u.a. auch die Darmflora infolge Vermehrung der aeroben und anaeroben Keime verändert. Mesenteriale Lymphknoten zeigen in fast 40% positive Kulturen infolge bakterieller Durchwanderung. Die postoperativen, septischen Komplikationen sind daher weit höher als bei der elektiven Dickdarmchirurgie.
Die beschriebenen Mechanismen unterstreichen die Notwendigkeit einer Behandlung des Allgemeinzustandes beim Vorliegen einer Symptomatik eines akuten Darmverschlusses.

Allgemeine Massnahmen (siehe Tab. 3)
Blutentnahme für:
- Blutbild,
- Na, K, Harnstoff, Kreatinin, Blutzucker, CRP,
- Testblut für allfällige Transfusionen,
- INR, PTT,
- Blutkulturen bei Status febrilis,
- Blutgase zur Suche nach einer metabolischen Alkalose infolge starkem Erbrechen oder einer metabolischen Azidose bei distal gelegenem Ileus.

Tabelle 2. Normale Sekretion im Magen-Darm-Trakt während 24 Std.

Speichel	1500 ml
Galle	550 ml
Magen	2500 ml
Pankreas	700 ml
Darm	3000 ml

Tabelle 3. Allgemeine Massnahmen.

Venöser Zugang peripher
Zentralvenöser Zugang, wenn Überwachung des zentral-venösen Drucks notwendig
Blasenkatheter und Messung der stündlichen Diurese
Magensonde, nasal eingeführt
Blutlabor: Blutbild, Na, K, Harnstoff, Kreatinin, Blutzucker, INR, PTT, Testblut
Schmerzbekämpfung, intravenös

Anlegen eines *peripheren venösen Zugangs* für: Flüssigkeitsersatz mit isotoner Kochsalzlösung (Zusätze je nach Laborbefund).
Anlegen eines *zentralvenösen Zugangs*: Bei schwerer Dehydratation, bei Kardiopathien und in jeder Situation, wo der zentralvenöse Druck überwacht werden muss; dieser soll zwischen 5 und 10 cm Wassersäule gehalten werden.
Legen eines *Blasenkatheters*: Eine Diurese von >0,5 ml/kg/Std. soll erreicht werden.
Einführen einer *Magensonde nasal*: mit mässiger Aspiration (Sog zwischen –20 bis –30 cm Wassersäule). Die nasal eingeführte Magensonde ermöglicht die Dekompression und Entleerung des Magens und verhindert, dass zusätzlich Luft verschluckt wird. Ebenso wird das Risiko einer tracheo-bronchialen Aspiration vermindert. Die Magensonde kann jedoch nicht den Dünndarm entleeren.
Es gibt verschiedene Modelle von nasal einführbaren Darmsonden (Miller-Abbott, Denis). Der Durchtritt durch den Pylorus muss radiologisch dokumentiert werden. Die Verwendung der Darmsonden ist jedoch beschränkt, da die korrekte Plazierung oft unmöglich ist, insbesondere bei schmerzbedingt unruhigen Patienten in reduziertem Allgemeinzustand.
Analgesie: eine adäquate Schmerzlinderung soll so rasch wie möglich begonnen werden. Immerhin sei man bei konservativem Vorgehen vorsichtig, um nicht die sich verändernden Symptome während der Überwachung zu verdecken. Sobald der behandelnde Arzt eine erste Beurteilung des Notfalles vornehmen konnte, soll die Schmerzbekämpfung nicht mehr hinausgezögert werden.
Es ist entscheidend, dass diese allgemeinen Massnahmen notfallmässig begonnen werden, gleichzeitig mit der diagnostischen Röntgen-Abklärung, die manchmal Stunden in Anspruch nehmen kann.

Auf welchem Niveau liegt der Passagestopp? Dünndarm oder Dickdarm?

Nachdem die allgemeinen Massnahmen getroffen sind, welche unabhängig vom Niveau und der Ursache des Passagehindernisses immer dieselben sind, ist als nächstes das Eingrenzen der Lokalisation der Obstruktion wichtig. Entscheidend ist die Unterscheidung Dünndarm oder Dickdarm, da Ursachen und Therapie bei diesen Krankheitsbildern verschieden sind.
Anamnese und Klinik können schon einen Hinweis auf das Niveau der Obstruktion geben. Oft

ergibt erst die Röntgenuntersuchung die entscheidenden Elemente zur Diagnose.
Es ist zu beachten, dass Klinik und Röntgenbild eines Dickdarmileus von der Funktion der Ileozökal-Klappe abhängt. Wenn sie dicht hält, beschränkt sich die Darmdilatation auf das Kolon und das Zökum. Da der Durchmesser des Zökums grösser ist als im übrigen Dickdarm, wirkt sich der Druck auf die Darmwand gemäss dem Gesetz von Laplace stärker aus. Dies erklärt, warum Perforationen in solchen Fällen im Zökum stattfinden – entfernt vom Ort der Obstruktion.
Wenn die Ileozökal-Klappe insuffizient ist, steigt die Luftansammlung in den Dünndarm. Die Gefahr einer Zökumperforation besteht nicht mehr, jedoch generalisiert sich der Meteorismus und kann monströs werden. Die Röntgendiagnose kann in solchen Fällen schwierig werden, zumal der ganze Darm dilatiert ist und einen paralytischen Ileus vortäuscht.

Abbildung 1.
Dünndarmileus: Abdomen-Leeraufnahme ohne Darm-Vorbereitung.

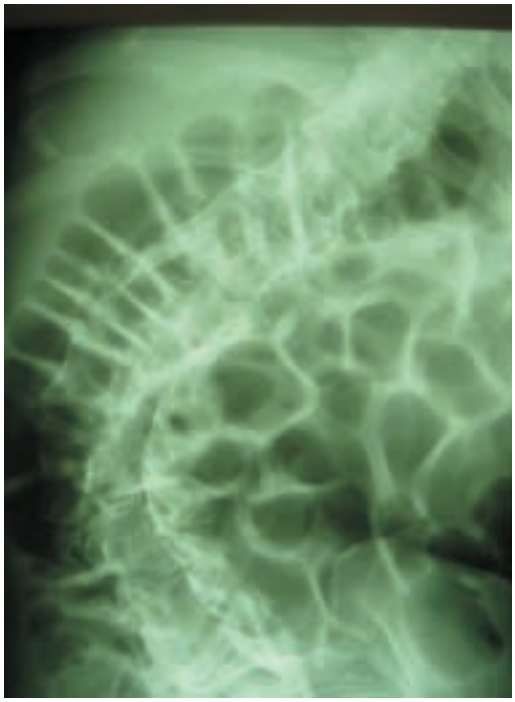

Abbildung 2.
Paralytischer Ileus (paraplegische Patientin).

Röntgendiagnose (Abb. 1–4)
Normalerweise enthält der Dünndarm keine Luft. Nur im Magen und im Kohlenrahmen sammelt sich physiologischerweise Luft an.
Die Röntgen-Abklärung beinhaltet ein Abdomen-Leerbild im Stehen und im Liegen. Ein Thoraxbild a.p. im Stehen gehört dazu. Auf diesem Bild kann freie Luft zwischen Leber und Zwerchfellkuppe erkannt werden, ebenso ein basaler Pleuraerguss, welcher das Geschehen im Abdomen begleitet. Das Thoraxbild ist auch im Hinblick auf einen Notfalleingriff zur Abklärung der Narkoserisiken wichtig.
Wenn der Patient nicht stehen kann, so wird das Abdomen-Leerbild in linker Seitenlage mit waagrechtem Strahlengang gemacht. Auf dieser Aufnahme kann freie Luft zwischen Leber und seitlicher Bauchwand nachgewiesen werden.
Welche Zeichen sollen bei einem Ileus gesucht werden?
- Auf Niveau des Dünndarmes
  - Luftansammlung zentral im Darm,
  - Flüssigkeitsspiegel im stehenden Bild, welche nach 3 bis 6 Std. auftreten,
  - Darmdilatation (>2,5 cm),
  - verstärkte Haustrierung (Bilder eines Tellerstapels).
- Auf Niveau des Kolons
  - eine Dilatation im Kolonrahmen oberhalb der Obstruktion (>5 cm im Sigmoid und Colon transversum, 10 cm im Zökum), oft ohne Flüssigkeitsspiegel.

Tabelle 4. Differentialdiagnose des Passagestopps: Dünndarm – Dickdarm.

	Dünndarm	Dickdarm
Schmerzen	heftig	weniger stark
fehlender Stuhl- und Gasabgang	verspätet	früh
Meteorismus	mässig, zentral gelegen	massiv, im Kolon lokalisiert oder generalisiert
Allgemeinzustand	rasche Dehydratation	langsame Progredienz

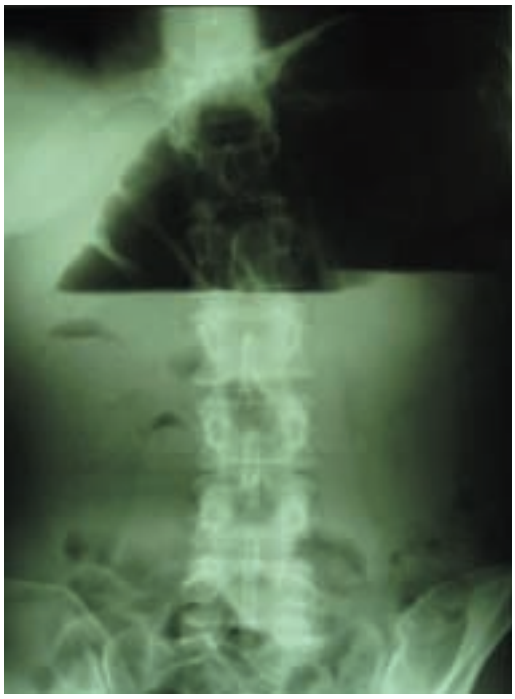

Abbildung 3.
Volvulus des Zökums (massive Dilatation im linken Hypochondrium).

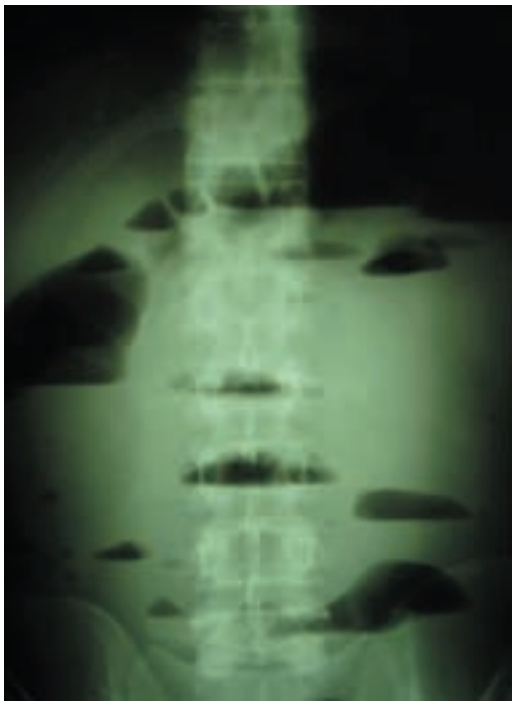

Abbildung 4.
Dickdarmileus (rahmenförmige Anordnung der Dilatation).

– Auf Niveau des Magens
  – eine massive Dilatation mit Flüssigkeitsspiegeln.

Man muss sich vergegenwärtigen, dass ein normales Abdomenleerbild einen Ileus nicht ausschliesst. Eine abgeknickte Darmschlinge kann sich mit Flüssigkeit ohne Luft füllen, was auf dem konventionellen Röntgenbild nicht zu erkennen ist. Ein sehr hoch gelegener Ileus kommt im Röntgenbild nicht zur Darstellung. Die Standard-Röntgenaufnahme ermöglicht in 50 bis 60% der Fälle eine Diagnose, in 20 bis 30% ist diese unklar und in 10 bis 20% erscheint sie normal. In Zweifelsfällen gibt es zusätzliche Untersuchungen, je nach Lokalisation und klinischem Bild, zur Bestätigung der Diagnose oder zur Abklärung der Ursache des Hindernisses.

Bei Verdacht auf Dünndarmileus kann ein CT nützlich sein, insbesondere beim Entscheid zu konservativem Vorgehen bei unvollständigem Verschluss. Sehr oft ist die Situation beim Dünndarmverschluss eindeutig und die Indikation zur Operation kann ohne CT gestellt werden. Die Magen-Darm-Passage hat bei der Abklärung eines akuten Darmverschlusses keinen Platz. Der Patient erträgt die orale Gabe von Kontrastmittel schlecht, welches sich im dilatierten Darm verdünnt und nur sehr langsam weitergeht (12 bis 24 Std. bis zum Erreichen des Dickdarms).

Beim Dickdarmileus ist der Koloneinlauf mit wasserlöslichem Kontrastmittel die Methode der Wahl, welche das Niveau und den Grad der Obstruktion aufzeigt. Diese Untersuchung hat eine Sensitivität von 96% und eine Spezifität von 98%. In verschiedenen Zentren wird die Rektoskopie mit starren Instrumenten oder die Kolonoskopie bevorzugt. Diese Untersuchungen sind ohne Vorbereitung oft sehr schwierig und für den Ileus-Patienten belastend.

Die Ultraschalluntersuchung des Abdomens hat in der Abklärung des Ileus keinen Platz. Ein MRI (Magnetic Resonance Imaging) scheint gute Informationen über die Lokalisation und die Natur des Passagehindernisses zu geben. Ihr Stellenwert muss jedoch noch evaluiert werden.

Das Computertomogramm (Abb. 5)

Der Stellenwert des CT in der Ileus-Diagnose wird mehr und mehr anerkannt und war Anlass für zahlreiche Studien in den letzten Jahrzehnten: die Sensibilität wird mit 63 bis 96% angegeben, die Spezifität mit 78 bis 96%. Diese Unterschiede erklären sich durch eine schlechtere Aussagekraft bei Obstruktionen von geringem Ausmass. Die Ursache einer Obstruktion kann in 73 bis 95% der Fälle gefunden werden. Anderseits kann das CT die Ursache eines paralytischen Ileus aufzeigen (z.B. eine Divertikulitis) und dadurch die Therapie-Entscheidung in fast 20% der Fälle korrigieren.

Ferner ist der negative Voraussagewert zum Ausschluss einer Strangulation sehr hoch (bei 90%), was bei Beginn einer konservativen Behandlung sehr beruhigend ist. Zum Schluss muss jedoch erwähnt werden, dass im CT peritoneale Adhäsionen nicht dargestellt werden können.

Die im CT gesuchten Zeichen sind:
– Dilatation proximal, über >2,5 cm,
– Kalibersprünge,
– kollabierter Darm distal.

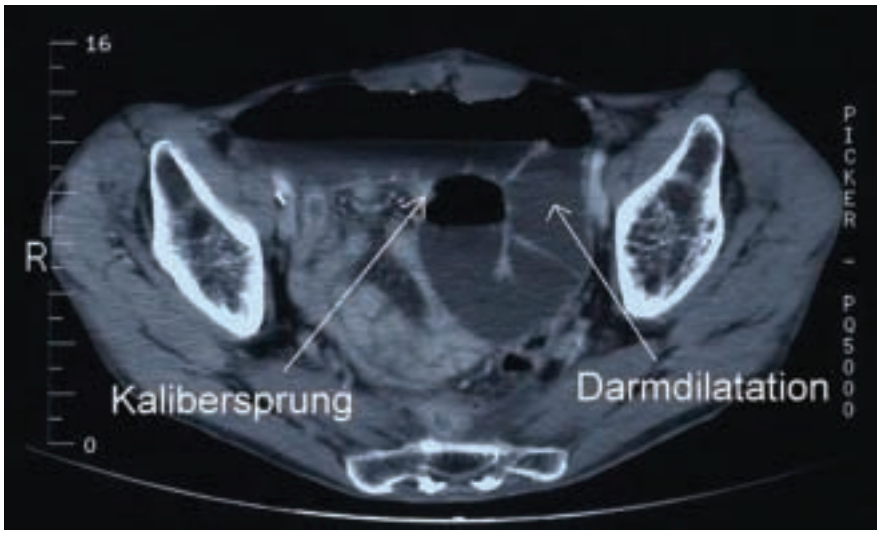

Abbildung 5.
Dünndarmileus: Computertomogramm.

Gefährliche Anzeichen und jene einer Strangulation sind:
- Wandverdickungen mit fehlender Kontrastmittel-Verstärkung,
- Stauung im Mesenterium,
- Luftansammlung in der Darmwand (Pneumatosis intestini),
- Mesenterial-Thrombose,
- Luft in der Leberpforte,
- Aszites.

Welche Ursache hat die Obstruktion?

Dünndarmverschluss

Ein mechanischer Ileus im Dünndarm kann verschiedene Ursachen haben:
- Briden
- peritoneale Adhärenzen
- inkarzerierte Hernie
- Volvulus
- Tumor
- Ileitis terminalis
- Gallensteinileus
- Ileus nach Bestrahlung
- Bezoar
- Peritonealkarzinose
- Invagination (Intussuszeption).

Briden- und Adhäsionsileus

Dies ist die häufigste Form des Dünndarmileus und macht allein 75% der Fälle mit Passagestopp im Dünndarm aus. Obschon fast alle Patienten nach einer Laparotomie in einem gewissen Ausmass Adhärenzen bilden, zeigen nur 5% von ihnen Okklusionssymptome. Unter diesen zeigen 10 bis 30% rezidivierende Episoden. Bei Strangulationen infolge Briden ist das klinische Bild in der Regel recht typisch mit schlagartigem Beginn heftiger, krampfartiger Schmerzen, gelegentlich lokalisiert. Das Erbrechen tritt sofort auf; das Röntgenbild ist auffällig mit einer dilatierten Darmschlinge, in welcher sich Flüssigkeitsspiegel befinden. Die peritonealen Adhäsionen beginnen 72 Std. nach einer Laparotomie und erreichen ihr Maximum in der Zeit zwischen 10 Tagen bis 2 Wochen postoperativ. 20% der Verschlüsse im Dünndarm ereignen sich im ersten Monat nach der Operation und 40% im ersten Jahr. Das Risiko bleibt jedoch zeitlebens bestehen. Der Suche nach den Mechanismen, wie Adhärenzen entstehen, wurde grosse Beachtung geschenkt. Die Empfehlungen zu vorbeugenden Massnahmen sind unzählbar geworden. Jede Verletzung des Peritoneums, sei sie chirurgisch oder entzündlich bedingt, führt zu einem fibrinösen Exsudat verbunden mit den Reaktionen zur Wiederherstellung des mesothelialen Überzugs des Peritoneums. Fibrin ist vor allem für die Adhärenzen verantwortlich. Die Fibrinolyse wird beim chirurgischen Eingriff durch die Verminderung des Aktivators von Gewebs-Plasminogen (tPA) gehemmt, sei es durch direkte Traumatisierung der Gewebe, durch thermische Läsion (Koagulation), durch Ischämie oder durch Infektion. Ein anderes, wichtiges Phänomen, welches zu Adhärenzen führt, ist die Bildung von Fremdkörper-Granulomen, vor allem nach Kontakt mit Talg, jedoch auch mit Nahtmaterial und chirurgischen Kompressen. Zudem bestehen individuelle Unterschiede in der Neigung zur Bildung von Verwachsungen.

Im klinischen Alltag hat sich keine vorbeugende Massnahme bewährt, sei sie chemisch oder mechanisch; es kann daher keine empfohlen werden. Versuche auf der Stufe der verantwortlichen Mediatoren wie IL-1 und dem α-TNF sowie der Gabe von Antikörpern gegen diese Mediatoren scheinen vielversprechend zu sein. Die einzige Empfehlung, die man heute abgeben kann, ist diejenige einer möglichst geringgradig traumatisierenden Chirurgie. Mehrere Studien haben gezeigt, dass die Laparoskopie die Häufigkeit postoperativer Adhärenzen ver-

mindert. Immerhin senkt das Pneumoperitoneum die Aktivität der tPA und könnte an sich schon eine negative Wirkung haben.

Inkarzerierte Hernie
Die Inkarzeration einer Darmschlinge in einer Hernie ist die zweithäufigste Ursache eines Dünndarmileus. Inguinal- und Femoralhernien neigen am meisten zu dieser Komplikation; jedoch kann dies auch bei Nabelhernien sowie bei Narbenhernien nach Operation vorkommen. Die inkarzerierte Hernie führt häufig zur Strangulation und Nekrose der Darmschlinge.

Gallenstein-Ileus
Es handelt sich um eine seltene Komplikation bei Cholelithiasis. Steine in der Gallenblase können infolge Dekubitus eine Fistel zwischen Blase und Duodenum bilden, durch welche diese Steine abwandern können. Ein Gallenstein gelangt in der Regel bis zur Ileozökal-Klappe, bis er einen Verschluss verursacht. Klassischerweise zeigt das Abdomen-Leerbild einen Dünndarmileus; manchmal ist der Stein in der rechten Fossa iliaca am Ende der dilatierten Schlinge erkennbar. Ein pathognomonisches Zeichen für eine biliodigestive Fistel ist die Aerobilie im Röntgenbild.

Bezoar
Es handelt sich um eine Obstruktion durch eingenommene, nicht verdaute Fremdkörper. Man spricht von einem Phytobezoar bei pflanzlichen Materialien, von Trichobezoar bei Haaren. Diese Form des Ileus soll bei psychotischen, mental retardierten Patienten, bei Kindern und auch bei gastrektomierten Patienten gesucht werden.

Invagination (Intussuszeption)
Eine Invagination kommt bei Kindern häufig vor, im Erwachsenenalter jedoch selten; bei diesen liegt dann immer eine anatomische Ursache vor, sei es ein Polyp, ein maligner Tumor oder ein Meckel-Divertikel.

Entzündliche Stenosen
Die Grundkrankheit, ein Morbus Crohn oder ein Status nach Bestrahlung, ergibt die präoperative Diagnose.

Tumor des Zökums
Obschon es sich um einen Dickdarmtumor handelt, zeigt sich diese Art des Darmverschlusses wie ein Dünndarmileus. Die Patienten leiden typischerweise an wiederholten Bauchkrämpfen; das Röntgenbild des Abdomens zeigt eine Dilatation des gesamten Dünndarms. Bei Verdacht auf einen Zökumtumor sind die Zeichen eines Dickdarmkarzinoms zu suchen (Gewichtsverlust, Anämie, palpabler Tumor …). Die Diagnose kann durch einen Koloneinlauf mit wasserlöslichem Kontrastmittel oder durch ein CT gesichert werden; oft wird sie aber erst durch die Laparotomie gestellt.

Dickdarmverschluss

Ein Dickdarmileus kann entstehen beim Vorliegen folgender Befunde:
- kolorektaler Tumor
- Volvulus
- Divertikulitis
- Kompression von aussen
- Pseudo-Obstruktion
- Fäkolith.

Tumor im Kolon
Dies ist die häufigste Ursache und verantwortlich bei mehr als 50% der Obstruktionen im Dickdarm. Die Anamnese zeigt oft Passagestörungen seit Monaten, oft begleitet von Gewichtsverlust und Blutauflagerungen am Stuhl (Hämatochezie).

Volvulus
Es handelt sich um eine Torsion eines Dickdarm-Segmentes um sein Mesenterium. 76% der Fälle betreffen das Sigmoid, 22% das Zökum, die restlichen 2% das Colon transversum und die linke Kolonflexur.
Mehr als die Hälfte der Patienten haben in der Anamnese Episoden mit Zeichen des Subileus. Der Sigmoid-Volvulus tritt oft bei älteren Patienten auf, während der Volvulus des Zökum bei jüngeren Individuen zu finden ist, was auf eine kongenitale Ursache schliessen lässt (Zökum mobile).
Risikofaktoren beim Volvulus:
- faserreiche Nahrung
- Laxantien-Abusus
- Schwangerschaft
- Morbus Hirschsprung
- Patienten in Heimen.

Röntgenbild des Volvulus: Der Volvulus im Sigmoid zeigt ein typisches Bild mit einer schnabelförmigen Verjüngung der dilatierten Schlinge im kleinen Becken. Der Volvulus des Zökums ist durch eine bis ins linke Hypochondrium aufsteigende Dilatation mit Spiegelbildung erkennbar.
Ein Kolon-Kontrasteinlauf bestätigt die Diagnose.

Kompression von aussen
Eine Infiltration eines Ovarialtumors oder seltener eine Peritonealkarzinose anderer Genese, eine Endometriose oder Verwachsungen können Ursache eines Dickdarmileus sein.
Die Diagnose kann mit einem CT oder MRI geklärt werden.

Divertikulitis
In der akuten Phase kann ein perikolischer

Abszess Ursache für einen gemischten, mechanisch-paralytischen Ileus sein. Ebenso können entzündliche Verwachsungen von Dickdarmschlingen zu einem gemischten Ileus führen. Wiederholte Episoden von Entzündungsschüben führen zu stenosierenden Vernarbungen. Präoperativ kann eine Unterscheidung von einer tumorbedingten Stenose unmöglich sein.

Akute Pseudo-Obstruktion
Von Sir Ogilvie im Jahre 1948 beschrieben, ist sie vermutlich durch eine Dysregulation des autonomen Nervensystems bedingt.
Die Ursachen sind mehrfach:
– metabolisch
– neurologisch
– medikamentös
– post-traumatisch
– kardiovaskulär.

Der Patient zeigt eine konstante, erhebliche Kolondilatation verbunden mit mässigen Schmerzen (80%), Verstopfung (50%) oder auch Durchfall (43%). Vorsicht ist geboten bei der Beurteilung der Abdomen-Röntgenaufnahme, welche eine Dickdarmdilatation zeigt, manchmal mit einem Stopp im Kolon. Der Kolon-Kontrasteinlauf bestätigt die Diagnose durch Ausschluss einer mechanischen Ursache.

Tabelle 5. Vorbeugende Massnahmen gegen Verwachsungen.

Atraumatische Chirurgie
Nicht-gepuderte Handschuhe
Minimaler Kontakt des Peritoneums mit Fremdmaterial
Keine Gewebeischämie
Sorgfältige Blutstillung
Antihistaminika
Steroide
NSAR (nicht-steroidale Antiphlogistika)
Progesteron
Antibiotika
Cisaprid
5-Fluorouracil
Streptokinase
Heparin
kristalline Lösungen
Dextran
Hyaluronsäure
HA-PBS
Carboxycellulose
rt-Plasminogen-Aktivator
Synthetische Folien (PTFE)
Honig!

Besteht eine Strangulation?

Man spricht von einer Strangulation, wenn die Blutversorgung einer Darmschlinge gestört ist, sei es durch eine Torsion im Mesenterium, sei es durch Kompression von Gefässen oder der Darmwand. Eine Strangulation führt innerhalb 6 Stunden zur Nekrose der Darmschlinge. Ein paralytischer Ileus überlagert sich zum mechanischen Verschluss infolge Ischämie der Darmschlinge. Das klinische Bild ist charakterisiert durch heftige kolikartige Schmerzen, die rasch zu Dauerschmerzen werden sowie fehlenden Darmgeräuschen. Die Palpation zeigt eine lokalisierte Abwehrspannung. Die Allgemein-Symptome wie Fieber, Tachykardie, Leukozytose oder eine metabolische Azidose müssen an eine Strangulation denken lassen. Entscheidend ist das rasche Erkennen dieser Form des Ileus. Die Mortalität steigt durch eine verzögerte Diagnose von 6% vor 36 Std. auf 25% nach 36 Std. Die Diagnose wird vor allem klinisch aufgrund der oben genannten Symptome gestellt. Ein CT kann hilfreich sein, wobei die Zeichen eines fortgeschrittenen Stadiums bereits beschrieben worden sind.

Ist eine konservative Behandlung möglich? Wenn nein, welches chirurgische Vorgehen soll gewählt werden?

Behandlung des Dünndarmileus

Die Indikation zur notfallmässigen Operation ist bei einer inkarzerierten Hernie oder bei einem Verdacht auf Strangulation absolut zwingend. Wenn eine Darmschlinge nekrotisch ist, muss eine Resektion mit primärer Anastomose vorgenommen werden.
Bei einem Dünndarmileus wegen Verwachsungen ist die Operations-Indikation schwieriger zu stellen. 70 bis 80% dieser Obstruktionen sprechen auf eine konservative Behandlung an. Sogar komplette Verschlüsse mit einem im CT dokumentierten Kalibersprung sprechen in 40% der Fälle auf eine konservative Therapie an. Die konservative Therapie eines Dünndarmileus ist in folgenden Situationen möglich:
– guter Allgemeinzustand,
– keine Abwehrspannung,
– keine Zeichen einer Sepsis (Leukozytose, Fieber, Tachykardie).

Bei einem konservativen Vorgehen mit Ruhigstellen des Darmes über eine nasale Magensonde und intravenöser Hydrierung ist eine strikte Überwachung mit wiederholten Röntgenkontrollen des Abdomens notwendig. Verschlimmert sich die klinische Situation oder

der Röntgenbefund, wird man sich zur Laparotomie entschliessen.
Bei einer operativen Intervention ist die chirurgische Taktik die folgende:
– Lokalisieren der Ursache des Verschlusses,
– vollständige Adhäsiolyse,
– Beurteilen der Vitalität des Darmes (Farbe, Peristaltik, arterielle Pulsationen).

Laparoskopie bei Dünndarmileus
Die Risiken beim Einführen des Trokards, wenn Adhäsionen oder dilatierte Darmschlingen vorliegen, sowie die Risiken bei der Manipulation der fragilen Darmpartien beschränken die Möglichkeiten für eine Laparoskopie. Sie kann bei Verdacht einer einzelnen Bride und bei nur mässigem Meteorismus in Erwägung gezogen werden.

Der Gallenstein-Ileus
Die Behandlung besteht im Eröffnen des Darmes und Entfernen des obstruierenden Konkrements. Der Verschluss der cholecysto-duodenalen Fistel sowie die Cholezystektomie kann gleichzeitig vorgenommen werden, wenn der Allgemeinzustand des Patienten dies zulässt.

Ileitis terminale
Die inkompletten Stenosen bei Ileitis terminale sprechen meist auf eine konservative Behandlung mit Steroiden an. Gelegentlich ist eine chirurgische Intervention mit Resektion des befallenen Segmentes notwendig.

Behandlung des Dickdarmileus

Bei Verdacht auf Ischämie oder Perforation ist eine notfallmässige Laparotomie unumgänglich. Wenn die Dilatation nicht bedrohlich erscheint oder der Verschluss inkomplett ist, kann der Eingriff kurzzeitig aufgeschoben werden, tagsüber, nach Verbesserung des Allgemeinzustandes und Rehydratation des Patienten. Die Operations-Taktik hängt von der Ursache und dem Ort des Verschlusses ab.

Allgemeine Massnahmen
– präoperativ Antibiotika, welche aerobe und anaerobe Keime abdecken,
– Thromboseprophylaxe mit niedrig-molekularem Heparin,
– Markieren einer eventuellen Kolostomie.

Kolon-Tumor
Tumor im rechten Kolon: Hemikolektomie rechts,
Tumor im linken Kolon oder Rektum:
– Resektion/Kolostomie (Operation nach Hartmann),
– Resektion/Anastomose,
– Kolostomie im Transversum,
– Zökostomie.

Nach wie vor besteht eine Kontroverse über die Wahl der besten Operation wie Tabelle 6 zeigt.

Bemerkungen
Die Resultate bei Resektion und primärer Anastomose haben sich dank präoperativer Darmentleerung und dank besseren Nahtmaterials erheblich verbessert. Die Operation nach Hartmann bleibt eine gute Option, wenn die Anastomose zu riskant ist (Peritonitis, schlechter Allgemein- oder Ernährungszustand des Patienten). Der Entscheid hängt auch von der Erfahrung des Operateurs ab.

Präoperative Darmentlastung
Da die Mortalität und Morbidität bei der Kolonchirurgie erhöht ist, scheint es ein Vorteil zu sein, den Darm präoperativ zu entlasten mit dem Ziel, einen Eingriff unter elektiven Bedingungen durchzuführen; dies ebenso zur Vermeidung eines zwei- bis dreizeitigen Vorgehens mit Kolostomie.
Verschiedene Techniken sind in den letzten Jahren an kleinen Fallzahlen geprüft worden. Diese Techniken sind aus den Methoden der palliativen Behandlung beim Kolonkarzinom entstanden:

Tabelle 6.

	Vorteile	Nachteile
Operation nach Hartmann	Resektion des pathologischen Segmentes kein Risiko für ein Leck an der Anastomose rasche Erholung des Patienten	Wiederherstellen der Darmkontinuität erst in 2–3 Monaten (in 70% der Fälle) Komplikationen beim Zweiteingriff
Resektion/Anastomose	ein einziger Eingriff verkürzt die gesamte Hospitalisationsdauer	Risiko eines Lecks an der Anastomose (5%)
Kolostomie/Zökostomie	minimer Notfalleingriff (in Lokalanästhesie möglich) erlaubt eine präoperative Abklärung (Koloskopie)	Operation in 2–3 Sitzungen Belassen des pathologischen Darmsegmentes beim 1. Eingriff

– Laser
– Stent
– Bougierung
– transluminaler Katheter.

Die Kurzzeit-Resultate sind ermutigend mit einer Mortalität von 0 bis 3,4%. Immerhin verursachen diese Techniken eine Fragmentation des Tumors mit Embolisation, welche die Langzeitprognose belasten kann.

Volvulus
Eine koloskopische Dekompression kann im Notfall versucht werden. Sie gelingt in 55 bis 75% der Fälle. Da Rezidive praktisch unvermeidlich sind (90%), ist eine Früh-Intervention während derselben Hospitalisation die Regel. Falls eine endoskopische Detorsion nicht gelingt, darf eine Laparatomie wegen des Nekroserisikos nicht hinausgeschoben werden.
Die chirurgische Taktik hängt von der Vitalität des Kolons, vom Allgemeinzustand des Patienten und von der präoperativen Darmtätigkeit ab. Bei Ischämie ist die Resektion unumgänglich; anderseits sind mehrere Optionen offen, wenn der Dickdarm vital ist.
Die einfache Detorsion ist in Anbetracht der hohen Rezidivrate (>20%) nicht zu empfehlen. Dieses Rezidivrisiko wird durch eine Darmfixation kaum gesenkt. Die mesosigmoidale Plastik (Längsinzision des Mesosigma und queres Vernähen) scheint eine sehr niedrige Rezidivrate zu haben (1,6%), und vermeidet das Risiko einer Anastomose. Die Resektion mit primärer Anastomose bleibt weiterhin die Methode der Wahl.

Pseudo-Obstruktion des Dickdarms
Die Behandlung ist konservativ:
– nüchtern lassen,
– intravenöse Hydratation,
– Behandlung der Grundkrankheit,
– Überwachung.

Falls die Dilatation persistiert oder zunimmt, ist eine koloskopische Dekompression in 73 bis 91% der Fälle erfolgreich, weist aber eine Rezidivrate von 11 bis 18% auf.
Verschiedene medikamentöse Behandlungen sind aufgrund kleiner klinischer Studien vorgeschlagen worden:
– Guanethidin (Adrenalinblocker),
– Neostigmin (Parasymphatikomimetikum), Cisaprid,
– Erythromycin (Agonist der Motilinrezeptoren).

Bei der Überwachung dieser Patienten achte man auf die Gefahr einer Zökumperforation. Eine massive Dilatation, über 13 cm, muss zu einer Massnahme der Dekompression Anlass geben. Bei septischen Zeichen, Peritonitis, ist eine Laparotomie ohne Verzug vorzunehmen.

(Übersetzung Dr. med. Martin Schild)

Quintessenz

- Jeder Patient mit Erbrechen, verbunden mit Abdominalschmerzen und einem Passagestopp muss wegen Verdacht auf intestinale Obstruktion hospitalisiert werden.
- Die Abdomen-Leeraufnahme ohne Vorbereitung ermöglicht in den meisten Fällen die Bestätigung eines Ileus. Bei einer Obstruktion im Dickdarm ergänzt ein Koloneinlauf mit einem wasserlöslichen Kontrastmittel die Abklärung.
- Bei einem Dünndarmverschluss sowie in Zweifelsfällen ist eine CT sehr hilfreich.
- Postoperative Briden und Verwachsungen sind bei weitem die häufigsten Ursachen eines Dünndarmileus.
- Die meisten Verschlüsse im Dickdarm sind durch einen malignen kolorektalen Tumor bedingt.
- Die Folgen einer intestinalen Obstruktion sind schwerwiegend (Dehydratation und Elektrolyt-Verschiebungen). Sie sind unverzüglich abzuklären und zu korrigieren.
- Bei anhaltenden Schmerzen, peritonealen Zeichen oder Anzeichen von Sepsis soll der Patient notfallmässig unter dem Verdacht einer Strangulation operiert werden.

Literatur

1 Megibow AJ. Bowel obstruction, Evaluation with CT. Radiol Clin North Am 1994;32:861–70.
2 Catel L, Lefèvre F, Lauren V, Canard L, Bresler L, et al. Occlusions du grêle sur bride: quels critères scanographiques de gravité rechercher? J Radiol 2003;84:27–31.
3 de Gregorio MA, Mainar A, Tejero E, Tobio R, Alfonso E, et al. Acute colorectal obstruction: stent placement for palliative treatment – results of a multicenter study. Radiology 1998; 209:117–20.
4 Fevang BT, Jensen D, Svanes K, Viste A. Early operation or conservative management of patients with small bowel obstruction? Eur J Surg 2002; 168:475–81.
5 Frager D. Intestinal obstruction: role of CT. Gastroenterol Clin North Am 2002;31:777–99.
6 Liakakos T, Thomakos N, Fine PM, Dervenis C, Young RL. Peritoneal adhesions: etiology, pathophysiology, and clinical significance. Dig Surg 2001;18:260–273.
7 Lopez-Kostner F, Hool GR, Lavery IC. Management and causes of acute large-bowel obstruction. Surg Clin North Am 1997;77:1265–90.
8 Maglinte Dd, Balthazar EJ, Kelvin FM, Megibow AJ. The role of radiology in the diagnostic of small-bowel obstruction. AJR Am J Roentgenol 1997;168:1171–80.
9 Sabiston DC. Textbook of Surgery. Philadelphia: Saunders; 1991.