Ungewöhnlicher Verlauf eines Ki-1(CD30)-positiven anaplastischen grosszelligen Lymphoms

Mögliche Assoziation mit einer *Bartonella-henselae*-Infektion

Faruk Hadziselimovic, Bruno Herzog, André Kleiber, Ellen Hadziselimovic, Evelyne Widmer

Ein 14jähriges Mädchen mit einer seit vier Wochen persistierenden, rechtsseitigen, supraklavikulären Lymphknotenschwellung wurde in die Kindertagesklinik Liestal zur klinischen Untersuchung aufgenommen. An derselben Stelle wurde 16 Monate vorher beim niedergelassenen Kinderarzt bereits eine Lymphknotenschwellung festgestellt, welche sich spontan zurückgebildet hatte. Einen Monat vor Auftreten der Lymphadenopathie wurde das Mädchen von einer Katze in die rechte Hand gebissen. Die Patientin war afebril, ohne Anhaltspunkte für eine systemische Erkrankung. Rechts, supraklavikulär wurde bei der Eintrittsuntersuchung ein schmerzhaftes Lymphknotenpaket (4mal 8 cm) festgestellt (Abb. 1). Im Ultraschall stellte es sich als Paket von 5–10 Lymphknoten mit regulärem Aufbau und je einem Durchmesser von ≤1,5 cm dar. Blutbild, CRP, Leberwerte, LDH, Serum-Kreatinin, Amylase sowie Röntgen-Thorax und Abdomen-Ultraschall waren unauffällig. Serologische Untersuchungen auf Tularämie, Histoplasmose, Brucellen, Syphilis, Toxoplasmose, Zytomegalie und ein zweimaliger Mantoux-Test waren negativ. Antinukleäre Antikörper auf Epstein-Barr waren positiv. Aufgrund der persistierenden Lymphknotenschwellung wurde die Indikation zur diagnostischen Lymphknotenexzision gestellt. Die Operation sollte am zweiten Tag nach dem Eintritt stattfinden, wurde aber wegen einer Angina um eine Woche verschoben. Überraschenderweise wurden neun Tage nach der ersten Konsultation bei der Operation keine Lymphknotenvergrösserungen mehr festgestellt, deswegen konnte keine Lymphknotenbiopsie entnommen werden. Eine Woche postoperativ bekam die Patientin Fieber (>39 °C). Die ursprüngliche Lymphknotenschwellung auf der rechten Seite trat erneut auf, zusätzlich konnten zervikal und axillär vergrösserte Lymphknoten nachgewiesen werden. *Bartonella-henselae*-IgG-Titer-Evolution war bei Eintritt 256, zwei Wochen später 256 und fünf Wochen später 128 (normal <64); der IgG-Titer für Bartonella quintana war 64 (Eintritt), 128 (zwei Wochen später) und 128 (nach fünf Wochen) (normal <64). Somit waren alle geforderten Kriterien für die Diagnose einer Katzenkratzkrankheit erfüllt (Tab. 1). Der Krankheitsverlauf imponierte als eine Katzenkratzkrankheit mit kompliziertem Verlauf und nach Konsultation mit dem Infektiologen wurde eine Antibiotika-Therapie eingeleitet. Blutbild, CRP und Leberwerte waren mehrfach normal. Wegen der persistierenden und zunehmenden Lymphadenopathie wurde fünf Wochen nach dem chirurgischen Eingriff eine Feinnadelbiopsie durchgeführt. Die Diagnose war: anaplastisches grosszelliges Lymphom Ki-1 ($CD30^+$), $CD5^+$, $CD1^+$ und ALK^+ mit einer chromosomalen Translokation t (2:5), (Abb. 2 und 3). Die Patientin wurde in die Universitäts-Kinderklinik überwiesen, wo sie eine kombinierte Chemotherapie erhielt und damit eine Remission erreichte.

Korrespondenz:
Prof. Dr. med. Faruk Hadziselimovic
KTK Kindertagesklinik Liestal
Oristalstrasse 87a
CH-4410 Liestal

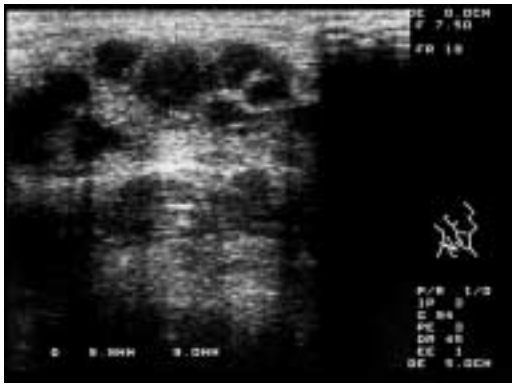

Abbildung 1.
Ultraschall des Lymphknotenpakets supraklavikulär rechts, zum Zeitpunkt der Einweisung. Reguläre Struktur der Lymphknoten.

Kommentar

Die pathohistologischen Ergebnisse haben eindeutig ein Ki-1(CD30)-positives anaplastisches grosszelliges Lymphom bestätigt. Es ist bekannt, dass die Lymphome spontan eine komplette Remission erreichen können [1–3]. Fol-

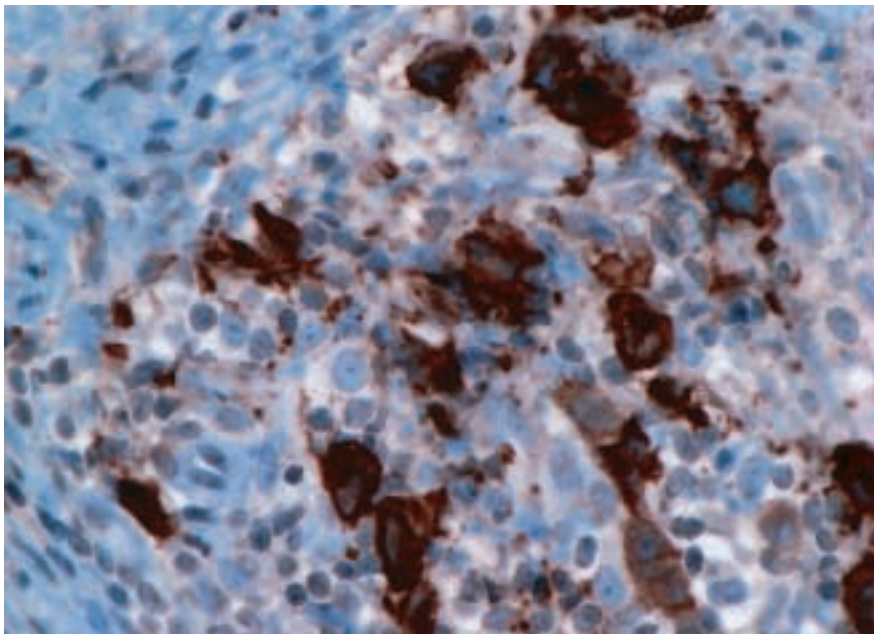

Abbildung 2.
Immunhistochemische Darstellung der Ki-1-positiven Lymphomazellen.

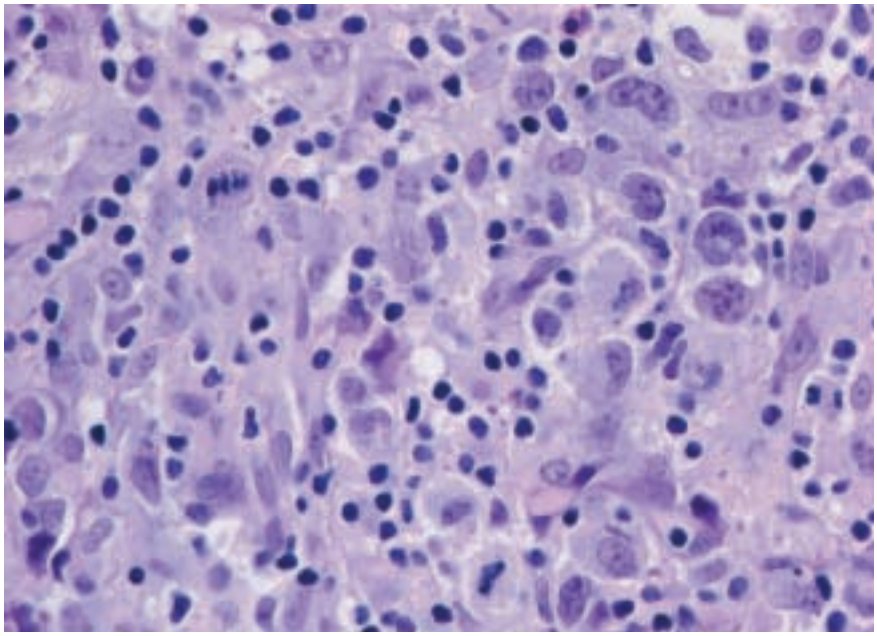

Abbildung 3.
HE-Färbung: Ausschnitt aus der gleichen Region, wie Abbildung 2, mit grossen anaplastischen Zellen.

Tabelle 1. Kriterien zur Diagnosestellung bei Katzenkratzkrankheit.

Akute oder chronische regionale Lymphadenopathie	1 Punkt
Katzenkontakt	2 Punkte
Positive Serologie gegen *Bartonella henselae*	2 Punkte
Dieselbe Seite der Lymphadenopathie wie der Katzenbiss/Katzenkratz	2 Punkte
5 Punkte Katzenkratzkrankheit sehr wahrscheinlich	
7 Punkte Katzenkratzkrankheit Diagnose definitiv	

Nach Oski's Pediatrics, 1999, 959–61.

gende differentialdiagnostische Überlegungen zu diesem aussergewöhnlichen Verlauf sind möglich:

- Die im Mai 2002 aufgetretene Schwellung war die Folge einer Katzenkratzkrankheit und heilte spontan aus. Deswegen fand sich bei der Operation kein Lymphknoten. Die an gleicher Stelle eine Woche später erneut aufgetretene Lymphadenopathie war ein neu entstandenes Ki-1 (CD30) positives Lymphom.
- Es handelt sich um ein Ki-1 (CD30) positives rezidivierendes Lymphom, das wahrscheinlich im Mai 2002 zum zweiten Mal bemerkt wurde und im Juni in komplette Remission ging, um eine Woche später erneut aktiv zu werden.

Für die zweite Hypothese sprechen die Beobachtungen von Jaworsky et al. [1]. 1990 haben

diese Autoren bei spontan rezidivierenden Lymphomen (CD30+) ein CD1-positives Epitop beschrieben und dieses als Eigenart der rezidivierenden Ki-1 (CD30+) Lymphome diskutiert [1]. Unsere Patientin hat ein CD1-positives Epitop; deswegen ist die zweite Hypothese wahrscheinlicher. Die spontane Regression eines grosszelligen, anaplastischen Lymphoms *ohne* Hautsymptome ist jedoch extrem selten. Bisher wurden in der Literatur erst zwei Fälle bei erwachsenen Patienten beschrieben [4, 5]. Als Ursache einer Regression werden zwei Theorien diskutiert: (1) Vermehrte spontane Apoptose während des akuten Krankheitsstadiums [2]. (2) Eine T-Zell-abhängige Anti-Lymphom-Immunreaktion [3]. Die Frage darf gestellt werden, was für eine Rolle die Katzenkratzkrankheit bei diesem ungewöhnlichen Fall spielt? Ist es nur ein Zufall oder besteht ein Zusammenhang? Nach Durchsicht der Literatur fanden wir, dass bei HIV-Patienten mit einer persistierenden Lymphadenopathie und Non-Hodgkin-Lymphomen ein höherer Antikörpertiter gegen *Bartonella henselae* im Unterschied zu HIV-Patienten ohne persistierende Lymphadenopathie gefunden wurde, die gleiche Antikörper-Verteilung wie die normale Bevölkerung hatten [6]. Die Autoren betrachten die *Bartonella-henselae*-Infektion bei den erwähnten Patienten entweder als ursächliches Agens oder als Kofaktor [6]. Es darf spekuliert werden, dass die Katzenkratzkrankheit bei unserer Patientin eine Lymphomentstehung zumindest getriggert haben könnte.

Literatur

1 Jaworsky C, Cirillo-Hyland V, Petrozzi JW, Lessin SR, Murphy GF. Regressing atypical histiocytosis – aberrant prothymocyte differentiation, T-cell receptor gene rearrangements, and nodal involvement. Arch Dermatol 1990;126:1609–16.

2 Kaufmann Y, Many A, Rechavi G, Mor O, Biniaminiv M, Rosenthal E, et al. Brief Report. Lymphoma with recurrent cycles of spontaneous remission and relapse – possible role of apoptosis. N Engl J Med 1995;332:507–10.

3 Buen GDM, Vlasveld LT, van't Veer MB. Relapsing lymphoma. N Engl J Med 1995;333:194–5.

4 Chiyoda S, Morikawa T, Takahara O. Temporary spontaneous remission in Ki-1 (CD30) lymphoma with gastric lesion. Rinsho-Ketsueki 1991;32:1463–8.

5 Kashiwabara K, Nakamura H, Kusama H, Kishi K, Yaguyu H, Takagi S, et al. Ki-1 (CD30) positive anaplastic large cell lymphoma, sarcomatoid variant accompanied by spontaneously regressing lymphadenopathy. Intern Med 1999;38:49–53.

6 Peter JB, Boyle M, Patnaik M, Hadfield TL, Barka NE, Schwartzman WA, et al. Persistent generalilzed lymphadenopathy and non-Hodgkin's lymphoma in AIDS: association with *Rochalimaea henselae* infection. Clin Diagn Lab Immunol 1994;1:115–6.

7 Boyer KM. Cat-Scratch Disease. In: McMillan JA, De Angelis CD, Feigin RD, Warshaw JB, editors. Oski's Pediatrics, Principles and Practice. 3rd ed. Philadelphia: Lippincott, Williams & Wilkins; 1999. 959–61.