Galleproduktion in der Lunge

Franziska Auf der Maur, Jan-Olaf Gebbers

Primäre Lebertumoren sind eines der weltweit grössten Gesundheitsprobleme, wobei es entsprechend der Exposition der verschiedenen Risikofaktoren grosse geographische Unterschiede gibt. Weltweit der häufigste ätiologische Faktor für das hepatozelluläre Karzinom (HCC) ist die Infektion mit Hepatitis-B oder -C-Viren. Alkohol ist Ursache Nummer 1 in der westlichen Welt. Das gemeinsame pathologische Substrat ist die Leberzirrhose, die auch bei α_1-Antitrypsinmangel und Hämochromatose entstehen kann. Die häufigsten Symptome – neben denen der Leberzirrhose – sind abdominale Schmerzen, Übelkeit, Gewichtsverlust, Ikterus, Fieber, Aszites und Hepatosplenomegalie. Der spezifischste und üblichste Laborparameter ist das α-Fetoprotein im Serum.
Die Gefässinvasion, vor allem in die Portalvene ist charakteristisch (>70% der Autopsien fortgeschrittener HCC). Intrahepatische Metastasen entstehen meist durch Streuung über die Portalvene. Extrahepatische Metastasen, meist hämatogen, finden sich am häufigsten in der Lunge, wo sie Galle produzieren können, was ein wichtiges diagnostisches Kriterium ist.

Korrespondenz:
Prof. Dr. Jan-Olaf Gebbers
Pathologisches Institut
Kantonsspital
CH-6000 Luzern 16

janolaf.gebbers@ksl.ch

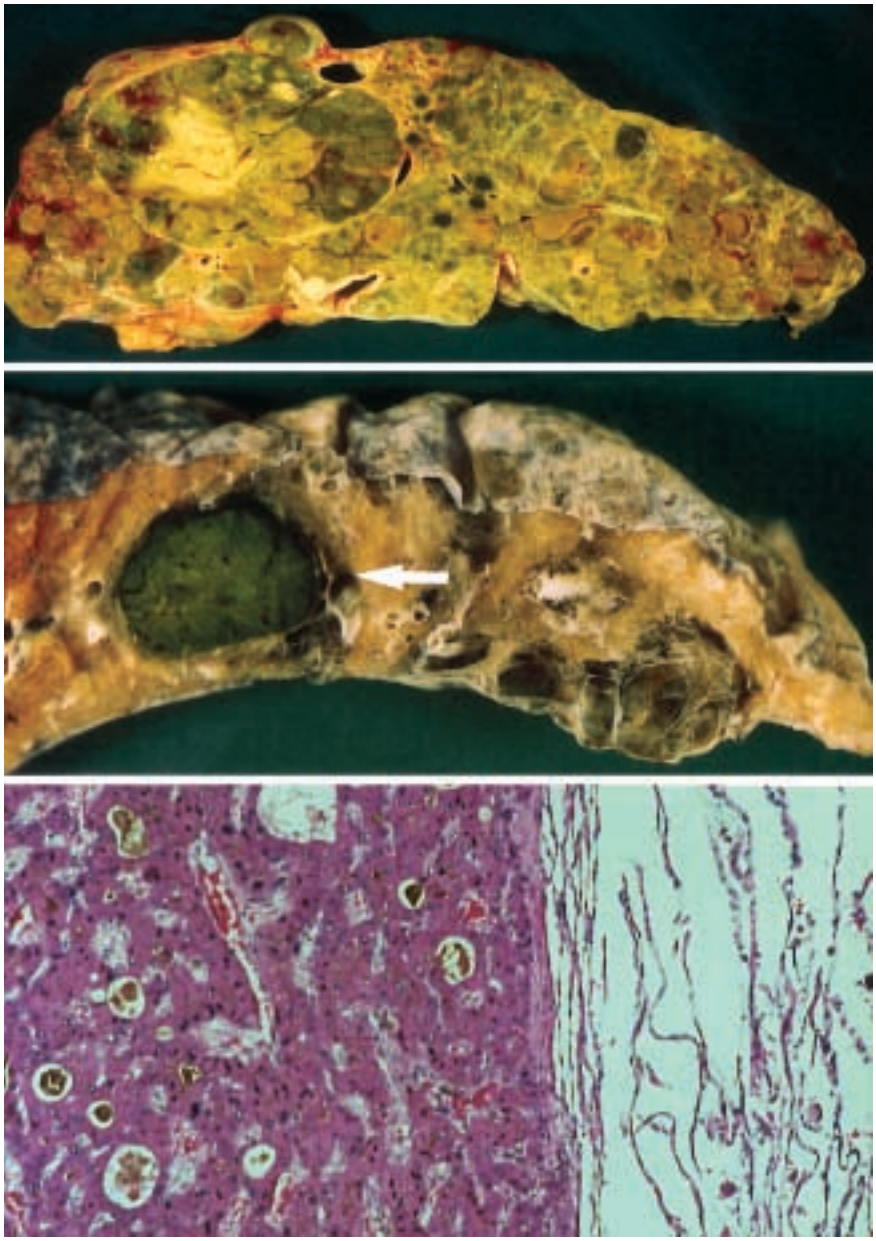

Abbildung 1.
Grobknotige Leberzirrhose *(oben)* – bei 61jährigem Patienten nach Hepatitis B – mit diffusem hepatozellulärem Karzinom und Lungenmetastase *(Mitte, Pfeil)* und histologisch deutlichen Zeichen der Galleproduktion *(unten, links)*. HE Färbung.

Literatur

1 Hamilton SR, Aaltonen LA, eds. Pathology and genetics of tumours of the digestive system. In: World Health Organization Classification of Tumours. Lyon: IARC Press 2000, 159–72.