Durchfall, Iridozyklitis und Oligoarthritis

E. Burch, K. Heer

Medizinische Klinik,
Kantonsspital Luzern

Korrespondenz:
Dr. med. Elsbeth Burch
Kinderspital
Kantonsspital
CH-6000 Luzern 16

elsbeth.burch@ksl.ch

Fallbeschreibung

Eine 29jährige Patientin wurde mit starken, schon tagelang dauernden Bauchschmerzen, wässrig-schleimiger Diarrhoe mit bis zu 15 Stuhlentleerungen täglich, Nausea, Erbrechen und Fieber zugewiesen. Zudem bestand eine Schwellung und Überwärmung des linken Knies und des linken oberen Sprunggelenkes sowie eine Aphthosis der Mundschleimhaut.
Anamnestisch leidet ein Bruder an chronischen Rückenbeschwerden und die Mutter an einem Morbus Crohn. Die Patientin klagt seit Jahren über Rückenschmerzen im Bereiche des Kreuzes. Vor 18 Monaten traten rezidivierende Oligoarthritiden und mehrere Schübe einer beidseitigen Iridozyklitis auf. Die damaligen Abklärungen ergaben folgende Resultate: Rheumafaktoren <20 U/ml, antinukleäre Antikörper <1,0 U/ml, DNA Autoantikörper negativ und Anti-DNS nativ <1,0 U/ml. HLA-B27 negativ. Eine Röntgenaufnahme nach Barsony zeigte keine Hinweise auf eine Sakroiliitis. Es wurde der Verdacht einer seronegativen Spondylarthropathie gestellt. Nach Behandlung mit nichtsteroidalen Antirheumatika waren die Beschwerden jeweils regredient.
Die klinische Untersuchung zeigte bis auf die Aphthen im Mund und die schmerzhafte Schwellung von Knie und OSG links keine Besonderheiten.
Bei labormässig hohem C-reaktivem Protein von 214 mg/l, einer Blutsenkungsreaktion von über 100 mm/h und Fieber wurde zuerst eine bakterielle und parasitäre Infektion mittels Blut- und Stuhlkulturen sowie Urinuntersuchungen ausgeschlossen. Im Stuhl konnten keine Shigellen, Salmonellen, Campylobacter, Clostridien oder kein Clostridium-difficile-Toxin-A nachgewiesen werden. Serologien auf Amöben, Yersinien und Hepatitis A–C waren negativ. Im Urin waren keine Chlamydien oder Ureaplasmen nachweisbar.
Die ophthalmologische Untersuchung zeigte beidseits eine nicht-granulomatöse Iridozyklitis, welche unter Kortikosteroid-haltigen Augentropfen und einem Mydriatikum besserte.
Im Verlauf kam es während der Hospitalisation zu einer anämisierenden Blutung ab ano (Hämoglobinabfall von 110 auf 72 g/l). Eine Ileokoloskopie bestärkte mit folgendem Befund den Verdacht auf einen Morbus Crohn: «ausgeprägte proximal betonte ulzerierende Kolitis mit dazwischenliegenden Segmenten von normaler Mukosa («skip lesion») und Aussparung des Rektums sowie vereinzelten kleinen fibrinbelegten Ulzera im terminalen Ileum; insgesamt Verdacht auf Morbus Crohn» (Abb. 1).
Das Resultat der histologischen Untersuchung der Darmschleimhaut bestätigte die Verdachtsdiagnose M. Crohn; Biopsie aus Kolon: «Ulkusanteile; herdförmig betonte lymphoplasmazelluläre und wenig akut granulozytäre/mikroerosive Entzündung der Dickdarmschleimhaut mit einzelnen Empyemen, lymphofollikulärer Hyperplasie und umschriebener Riesenzelle Typ Langhans; vereinbar mit M. Crohn.»
Radiologisch fanden sich im Bereich der Iliosakralgelenke im unteren Abschnitt lateral neu kleine subchondrale Usuren (Abb. 2), vereinbar mit leichtgradig chronisch entzündlichen Veränderungen.
Unter Therapie mit 60 mg Prednison pro Tag und Metronidazol verbesserte sich der Zustand

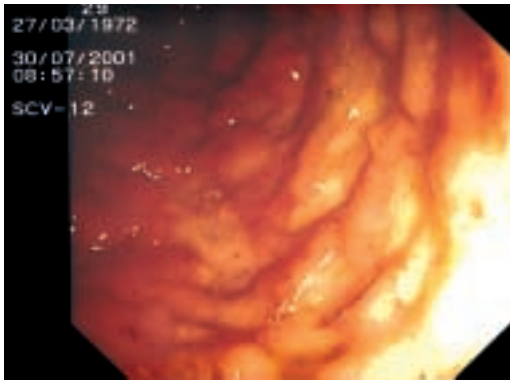

Abbildung 1.
Ileokoloskopie: multiple fibrinbelegte Ulzera zwischen Segmenten mit normaler Mukosa im Colon transversum.

Abbildung 2.
Iliosakralgelenke nach Barsony: kleine subchondrale Usuren im unteren lateralen Abschnitt beider ISG.

rasch, die Stuhlentleerungen wurden seltener und konsistenter. Die Aphthen heilten unter Therapie mit einem lokalen Analgetikum (Cholinsalicylat) mit desinfizierender Wirkung (Cetakoniumchlorid) ab. Der Nahrungsaufbau gestaltete sich problemlos mit ballaststoffarmer Diät.

Diagnose

M. Crohn, HLA-B27 negativ mit Sakroiliitis, Oligoarthritis, lridozyklitis, Ileokolitis und oraler Aphthosis bei positiver Familienanamnese.

Kommentar

Die Diagnose eines M. Crohn kann schwierig sein, insbesondere, wenn keine charakteristische Geschichte wie chronische oder nächtliche Durchfälle, Bauchschmerzen, Gewichtsverlust bis zur Anorexie, Fieber, rezidivierende Aphthen, perianale Fissuren, Abszesse oder Fisteln bestehen. Die extraintestinalen Manifestationen der Haut (Erythema nodosum, Pyoderma gangraenosum), der Augen (Episkleritis und Uveitis), der Gelenke (Sakroiliitis, ankylosierende Spondylitis, Oligoarthritiden) sind mit vielen weiteren Krankheitsbildern assoziiert und so nicht direkt zur Diagnose M. Crohn hinführend.

Mögliche Augenmanifestationen beim M. Crohn sind Konjunktivitis, Episkleritis, Skleritis, Uveitis, Keratopathie, Exophthalmus und Papillenödem.

Eine Uveitis kommt in 0,5–3% der Fälle vor, sie ist häufig bilateral, posterior, hat einen chronischen Verlauf und ist bei Frauen viermal häufiger als bei Männern [1]. Die bei unserer Patientin aufgetretene lridozyklitis (Entzündung der Regenbogenhaut und des Ziliarkörpers) entspricht einer Uveitis anterior, die häufiger bei Spondylarthropathien gesehen wird. Eine Uveitis im Zusammenhang mit einem M. Crohn ist in 75% mit Arthritiden assoziert. Diese Kombination täuscht eine Spondylarthropathie vor, zumal ungefähr die Hälfte der Patienten mit M. Crohn den HLA-B27-Phänotyp haben, und die Uveitis häufig den entzündlichen Darmveränderungen vorausgeht.

Die Therapie besteht in topischen oder systemischen Steroiden.

Leirisalo-Repo fand in seiner Studie bei Patienten mit einer chronischen seronegativen Oligoarthritis oder Sakroiliitis, die bezüglich des Darmes asymptomatisch waren, in der Ileokoloskopie bei 44% entzündliche Veränderungen des lleums und oder des Kolons. 25% wiesen Veränderungen im Sinne eines frühen M. Crohn auf [2].

Spondylarthropathien und M. Crohn sprechen gut auf Sulfasalazine an.

Rezidivierende orale Aphthen sind üblich beim M. Crohn. Aphthen sind jedoch die häufigste Krankheit der Mundschleimhaut mit einer Inzidenz von mehr als 25% in der Gesamtbevölkerung und einer Rückfallrate innerhalb von drei Monaten von etwa 50% [3]. Die Ursache ist meist idiopathisch.

Therapieziele sind die Schmerzverminderung und die schnelle Abheilung der Aphthen, um eine normale Nahrungsaufnahme wieder zu ermöglichen. Dies wird mit topischen Analgetika und topischen Steroiden erreicht. Orale Kortikosteroide sind nur in schweren Fällen indiziert, Thalidomid aufgrund seiner Toxizität nur als Alternative zu oralen Kortikosteroiden [3].

Eine positive Familienanamnese beim Morbus Crohn besteht bei ca. 12%. Die Schwere der Krankheit (Notwendigkeit einer medikamentösen Therapie und Operationshäufigkeit) ist bei familiärer Belastung etwa gleich wie bei sporadischen Fällen. Einzig Operationen aufgrund von Perforationen sind bei familiären Fällen leicht häufiger [4].

Literatur

1 Lyons JL, Rosenbaum JT. Uveitis associated with inflammatory bowel disease compared with uveitis associated with spondylarthropathy. Arch Ophthalmol 1997;115:61–4.
2 Leirisalo-Repo M, Turunen U, Stenman S, Helenius P, Seppala K. High frequency of silent inflammatory bowel disease in spondylarthropathy. Arthritis Rheum 1994;37:23–31.
3 Barrons RW. Treatment strategies for recurrent oral aphthous ulcers. AM J Health Syst Pharm 2001;58: 41–50.
4 Carbonnel F, Macaigne G, Beaugerie L, Gendre JP, Cosnes J. Crohn's disease severity in familial and sporadic cases. Gut 1999;44:91–5.