Nach der Pensionierung – die Kinderkrankheit

Markus Gnädinger[a], René Oettli[b], Daniel Büche[c], Christa Meyenberger[c]

Fallbeschreibung

Eine 62jährige, frisch pensionierte Kindergartenlehrerin meldet sich in der Praxis wegen einer beidseitigen indolenten Schwellung neben dem Brustbein, die sie seit einigen Monaten beobachtet hat, sowie allgemeiner Müdigkeit. Die Patientin ist verheiratet und Mutter von drei gesunden erwachsenen Kindern. In der persönlichen Vorgeschichte werden erwähnt: 1953 Menarche (14jährig), 1953 Tonsillektomie, 1955 Nierensteine, 1958 Exzision eines Nebenschilddrüsenadenoms, 1964, 1966, 1971 Geburten, 1984 Menopause (45jährig), 1998/99 Abklärung wegen abdomineller Beschwerden und erhöhter Pankreasenzyme. Eine Therapie erfolgte damals nicht, zumal auch der Abdomenultraschall keine Pathologie des Pankreas zeigte. Die Patientin ist Nichtraucherin, war zeitlebens schlank und beschreibt normale Ernährungs- und Stuhlgewohnheiten.

Bei der körperlichen Untersuchung findet sich eine 62jährige, gesund wirkende Frau. 155 cm (minus 2 cm seit max. Körpergrösse), 51,0 kg, Blutdruck 142/82 mm Hg, kardiopulmonal unauffällig, indolente Schwellung am Sternoklavikulargelenk beidseits, darüber liegende Haut gut verschieblich. Kleiner Strumaknoten links basal bei reizloser Operationsnarbe. Nasennebenhöhlen, enorale Inspektion, Lymphknotenstationen, Abdomenbefund, Pulse alle regelrecht.

Die Laborwerte werden in Tabelle 1 dargestellt.

Röntgen-Thorax dv unauffällig.

Ösophagogastroduodenoskopie: Normal. Histologie: leichte chronische Entzündung im Duodenum mit herdförmiger Vermehrung der intraepithelialen Lymphozyten und leichter partieller Zottenatrophie. Vereinbar mit Sprue, wenn auch nicht das Vollbild vorliegt.

Densitometrie (DEXA): T-Wert minus 4,3 an der LWS und minus 3,7 am Schenkelhals; die Kriterien einer Osteoporose sind erfüllt.

^{51}Cr-EDTA-Resorptionstest 9,00% Recovery (Norm 1,00–2,64)[1].

Tabelle 1. Laborwerte 1998 und 2001.

Laborwerte 1998
Normale Werte:
Hämatogramm, LDH, GOT (AST), GPT (ALT), CK, alkalische Phosphatase, Cholinesterase, Lipase, γ-Glutamyltranspeptidase, Cholesterin, Triglyceride, Bilirubin, Harnstoff, Kreatinin, Harnsäure, Glukose, Natrium, Kalium, Kalzium, Albumin, Ferritin, TSH.
Pathologische Werte (Normwerte in Klammern):
p-Amylase 74 U/l (8-53), gesamte Amylase 131 U/l (–100) (davon Makroamylase 0, Pankreas-Isoenzym 44, Parotis-Isoenzym 56%), Eiweiss 62 g/l (63–83), Eisen 0,9 mmol/l (7–27).
Laborwerte 2001
Blutsenkung 7 mm/h (–20), Hämoglobin 12,4 g/dl (12–16), Leukozyten 7,5/µl (4–10000), Thrombozyten 389/µl (150–450), MCV 82 fl (80–94). Glukose 5,5 mmol/l (3,5–6,1), Kreatinin 91 µmol/l (–106), Cholesterin 5,1 mmol/l (–5,2), Kalzium 2,25 mmol/l (2,10–2,55), Phosphat 0,95 mmol/l (0,81–1,45), Albumin 33 g/dl (39–50), Amylase 161 U/l (–110), Lipase 233 U/l (–203), Eisen 22 µmol/l (10–29), Transferrin 2,1 g/l (2,0–3,8), Transferrinsättigung 42% (15–50), Ferritin 14 µg/l (10–400). PTH intakt 137 ng/l (12–80), TSH 1,16 mU/l (0,25–4,00). IgG 6,6 g/l (6,9–14,0), IgA g/l 1,1 (0,7–4,1), IgM 0,8 g/l (0,4–2,4), IgE 4,8 kUA/l (<200), 25-OH-Vitamin D_3 nmol/l 15 (30–240). Antinukleäre und Anti-Neurophile-Zytoplasma-Autoantikörper negativ, Kuhmilch (Milcheiweiss)-IgE-Antikörper negativ. Zöliakieassoziierte Autoantikörper: Endomysium-IgA 1:40 (<1:5) Titer, Transglutaminase-IgA 65 (5–8) Index, Gliadin-IgG 93 (<20) Index, Gliadin-IgA <20 (<20) Index. HLA-DQ2 positiv. Vitamin A 0,66 mg/l (0,6–1,2), Vitamin E mg/l 9,0 (5–20), Vitamin B12 199 pmol/l (>150), Folsäure 9,1 µg/l (3,5–16,0), Homozystein 15 µmol/l (5–15), Prothrombinzeit (Quick) >120%, Zink 9,1 µmol/l (9,0–21,0), Urinamylase 193 U/l (32–641), resp. 60 (10–199) U/µmol Kreatinin, resp. 405 U/24 h (keine Normwerte bekannt), Urinstatus unauffällig.

[1] Der von uns angewendete 51Cr-EDTA-Belastungstest erfasst nur die Schrankenstörung und ist wegen der Notwendigkeit einer Spezialbewilligung für die Routine nicht zu gebrauchen. Der früher empfohlene PEG 400/1000-Resortionstest hat sich ebenfalls nicht durchgesetzt. Der Saccharose/Lactulose/Mannitol-Belastungstest ist ein geeignetes Mittel, sowohl um eine Resorptions- wie auch eine Schrankenstörung zu diagnostizieren und eignet sich auch dazu, eine allfällige Verbesserung unter Therapie zu dokumentieren. In der Schweiz wird dieser Test nicht angeboten. Kollege C. Wilder-Smith aus Bern hat sich bereit erklärt, Proben für interessierte Kolleginnen und Kollegen entgegen zu nehmen. Ein «Waschzettel» zur praktischen Durchführung des Tests kann bei ihm bestellt werden, per Telefon 031 312 37 37 oder direkt auf der Homepage www.doktor.ch/clive.wilder-smith.

[2] Diese Indikation wird von der Krankenkasse nur zum Teil vergütet, die Kosten von 180 bis 300 Fr. müssen von der Patientin getragen werden.

[b] Nuklearmedizin und
[c] Fachbereiche Onkologie und Gastroenterologie, Departement Innere Medizin, Kantonsspital St. Gallen

Korrespondenz:
[a] Markus Gnädinger
Facharzt für Innere Medizin
Birkenweg 8
CH-9323 Steinach

Diagnose

Zöliakie:
- Malabsorption mit
  - Vitamin D-Mangel und reaktivem Hyperparathyreoidismus,
  - grenzwertigem Zinkmangel.
- «Leaky gut»-Syndrom mit
  - Hypalbuminämie,
  - chronischer Hyperamylasämie und -lipasämie.

Therapie und Verlauf

Es wird eine gliadinfreie Ernährung instruiert. Es finden während eines halben Jahres monatliche Injektionen von Vitamin D_3 300 000 E i.m. statt und es wird 1 g Kalzium pro Tag substituiert, zudem Therapie mit Kliogest® (Oestradiol 2 mg/Norethisteronazetat 1 mg). Unter dieser Behandlung stellen sich diffuse Skelettschmerzen ein, die als remineralisationsbedingt angesehen werden. Nach 6 Monaten hat sich das PTH, bei hochnormalem Serumkalzium, normalisiert, die Serumamylase- (158) und -lipasewerte (208) bleiben erhöht. Die Ausscheidungswerte im 24h-Urin betragen: Natrium 219 (Norm 40–220), Kalzium 8,8 (Norm 2,5–7,5), Phosphat 35 (Norm 23–48) mmol/24h und die Amylase 579 U/24h (keine Normwerte vorhanden). Die Deoxypyridinium-Crosslinks im zweiten Nüchternurin betragen 8,0 (Norm 2,5–6,5) Quotient. In der DEXA-Densitometrie ist ein Mineralisationszuwachs von 6% zu verzeichnen (Abb. 1).

Diskussion

Zöliakie

Bei unserer Patientin hat sich mit der Diagnose einer oligo-asymptomatischen Zöliakie das ganze Paket von Befunden erklären lassen («leaky gut» mit Hypalbuminämie, Hyperamylasämie und -lipasämie und Malabsorption mit Eisen-, Zink- und Vitamin-D-Mangel sowie konsekutiver Osteoporose resp. -malazie und sekundärem Hyperparathyreoidismus). Eine neuere Arbeit hat in einem grossen Kollektiv untersucht, wie oft in der Bevölkerung ein derartiges Krankheitsbild vorkommt [1]. Für die Prävalenz der Zöliakie bei Patienten mit gastrointestinalen Beschwerden gibt diese Arbeit Werte von 1,5 bis 4,5% an, je nach Geschlecht und Alter, für die asymptomatische Zöliakie (histologische Veränderungen und Antikörper vorhanden) 0,3 bis 1,0%; während die «potentielle» (Histologie normal, Antikörper positiv) gemäss dieser Arbeit praktisch kaum vorkommt. Bei Verwandten von Zöliakiepatienten besteht ein Risiko von 2,1 bis 4,8% ebenfalls zu erkranken. Erstaunlich ist auch die Korrelation mit so verschiedenen Leiden wie: Down-Syndrom, Infertilität, Diabetes mellitus Typ 1, Anämie, Kleinwuchs, Gelenkbeschwerden, Müdigkeit, Asthma und Sjögren-Syndrom. Es ist zu vermuten, dass die Mehrheit der Fälle den praktizierenden Ärztinnen und Ärzten nicht bekannt wird. Aufgrund der längeren Einwirkungszeit und der unspezifischen Symptome sind die oligo- und asymptomatischen Zöliakiefälle ein diagnostisches Problem. Oftmals steht bei der Diagnose der Zufall Pate, bei unserer Patientin in Form einer Osteodensitometrie (DEXA). Bei konsequentem Nachvollzug der Empfehlungen der schweizerischen Arbeitsgemeinschaft für Osteoporose (Tab. 2) würden wohl noch einige Fälle von sekundärer Osteoporose zum Vorschein kommen. Die Osteodensitometrie aller asymptomatischer postmenopausaler Frauen ist allerdings nicht unumstritten («evidence B») [2]. Bei Hinweisen auf ein Mangelsyndrom wäre eine Bestimmung der zöliakieassoziierten Autoantikörper (Transglutaminase-IgA, Gliadin-IgG und -IgA) sowie eine obere Endoskopie mit Dünndarmbiopsie auszuführen. Zudem sollten auch bei sonstigen Mangelsyndromen ohne offensichtliche Erklärung (v.a. Eisen, Vitamine B_{12}, D oder Zink) wie auch bei unerklärter Hyperenzymämie die Antikörper bestimmt und eine Endoskopie durchgeführt werden. Die Endoskopie ist auch wegen der erhöhten Lymphomprävalenz bei Zöliakiepatienten wichtig. Neuerdings wird in der Diätempfehlung die Zufuhr von Hafer erlaubt, ohne dass damit eine Verschlechterung der Zöliakiesymptome oder der bioptischen Resultate verbunden wäre [3].

«Leaky gut»-Syndrom

In unserem Fall wurden die erhöhten Pankreasenzyme, die wohl vom Chylussaft direkt ins Lymphsystem und damit über den Ductus thoracicus ins Blut gelangen, und das erniedrigte Serumalbumin, welches möglicherweise aus dem Darm ausgeschwitzt wird, als Hinweise für ein Leck in der Darm-Lymph/Blutschranke gewertet. Die erhöhte Permeabilität im ^{51}Cr-

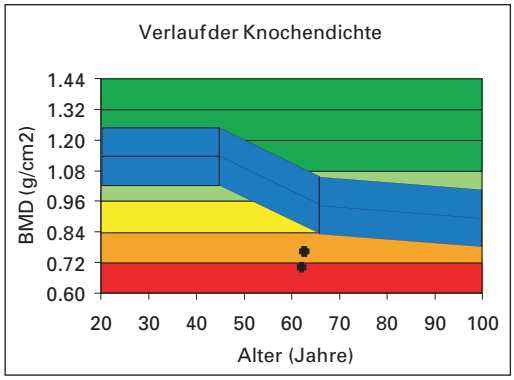

Abbildung 1.
DEXA-Densitometrie.

EDTA-Belastungstest bestätigte diese Vermutung. Die Ursache dieser Darm/Blutschrankenstörung ist letztlich unklar. Neben einer spezifischen Empfindlichkeit (für die auch die HLA-DQ2/8-Assoziation der Zöliakie spricht) werden diskutiert: Infektionen/bakterielle Überwucherung, Alkohol, nicht steroidale Entzündungshemmer, Zytostatika und toxische Nahrungsbestandteile. Auch bei verschiedenen internistischen oder dermatologischen Erkrankungen wird immer wieder eine Rolle des «leaky guts» diskutiert: Entzündliche Darmerkrankungen, Reizdarm, Akne, Psoriasis, Dermatitis herpetiformis, Neurodermitis, rheumatoide Arthritis und Chronique-Fatigue-Syndrom. Die von uns in einer früheren Fallbeschreibung [4] erwähnte Hyperenzymämie nach Salmonelleninfektion entsprach wohl auch einem Leck der Darmblutschranke. Der eine Patient hatte bei einer Nachkontrolle nach 5 Monaten noch immer erhöhte Enzyme, möglicherweise infolge einer Zöliakie!

Osteomalazie

Unsere Patientin hatte eine ausgeprägte Verminderung der Knochenmineralisation in der DEXA-Messung, v.a. in der Lendenwirbelsäule (welche mehrheitlich den spongiösen Knochen repräsentiert). Das übliche Vorgehen bestünde normalerweise darin, einer solchen Patientin Kalzium, Vitamin D und ein Biphosphonat zu verabreichen. Dies wäre bei einer Osteomalazie insofern ungünstig, als einerseits bei korrekter Behandlung mit parenteralem oder hochdosiertem peroralem Vitamin D_3 und Kalzium innert 6 bis 12 Monaten eine substanzielle Knochendichtezunahme erwartet werden kann und andererseits unter den Bisphosphonaten – welche neben der Hemmung der Osteoklasten auch den Knochenaufbau behindern – die Frakturhäufigkeit sowie die Knochenschmerzen zunehmen können [5]. Bisphosphonate sind somit bei einer Osteomalazie kontraindiziert. Auch aus diesem Grund empfiehlt sich eine Anlehnung an das oben erwähnte Abklärungsvorgehen, mit dem die etwa 5 bis 10% sekundären Fälle unter den «normalen» postmenopausalen Osteoporosen «herausgefischt» werden können (Tabelle 2). Unsere Patientin hatte während der Therapie mit parenteralem Vitamin D_3 unangenehme Schmerzen am Skelettsystem, die als Folge der Remineralisation interpretiert wurden. Der sekundäre Hyperparathyreoidismus (bei Vitamin D-Mangel entfällt die physiologische PTH-Hemmung) gilt bei der manifesten Osteomalazie als sehr sensitiv; er konnte auch bei unserer Patientin gefunden werden. Das PTH normalisierte sich unter Therapie wieder.

«Take home messages»

- Oligo- und asymptomatische Zöliakiefälle sind wahrscheinlich unterdiagnostiziert und stellen ein Problem dar wegen der langzeitigen Einwirkung eines häufig damit verbundenem Vitamin- und Spurenelementmangels.
- Die DEXA-Knochendensitometrie stellt ein geeignetes Screeninginstrument dar, um Fälle mit Osteoporose (insbesondere sekundärer Ursache) zu diagnostizieren.
- Bisphosphonate sind bei Vitamin-D-Mangel als primäre Therapie der Osteoporose kontraindiziert.

Tabelle 2. Indikation einer Knochendichtemessung (DEXA) gemäss schweizerischer Arbeitsgemeinschaft für Osteoporose (www.donna.ch).

Alle Frauen innert 5 bis 10 Jahren nach Menopause
Männer und Frauen mit Frakturen nach inadäquaten Traumata
Grössenabnahme
Durchfallerkrankungen
Kortisoneinnahme
Nebenschilddrüsenerkrankung
Hypogonadismus
Nachkontrolle bei bereits diagnostizierter Knochendichteverminderung
Weitere Risikofaktoren: Späte Menarche, frühe Menopause/Totaloperation, Hyperthyreose, Niereninsuffizienz, Magersucht, exzessiver Nikotin- oder Kaffeegenuss, Alkoholismus, Unterversorgung mit Kalzium und/oder Vitamin D, Immobilisation/Bewegungsmangel.
Bei verminderter Knochendichte würde sich eine Bestimmung der Deoxypyridinium-Crosslinks im Urin anschliessen. Bei deren pathologischem Ausfall («high turnover»-Osteoporose) sollte eine Laboranalyse durchgeführt werden mit Bestimmung von Blutbild, TSH, Kalzium, Phosphat, Albumin, Transaminasen, alkalischer Phosphatase, Kreatinin, BSR (bei erhöhtem Wert Proteinelektrophorese), allenfalls auch PTH sowie 25-OH-Vitamin D_3.

Dank
Wir danken Herrn Prof. Harald Vogelsang, Wien, für die Durchsicht des Manuskriptes und Herrn Dr. C. Wilder-Smith, Bern, für die Bereitschaft, als Ansprechpartner für den Zuckerresorptionstest zu dienen.

Literatur

1 Fasano A, Berti I, Gerarduzzi T, Not T, Colletti RB et al. Prevalence of Celiac Disease in At-Risk and Not-At-Risk Groups in the United States. Arch Intern Med 2003,163:286–92.
2 Nelson HD, Helfand M, Woolf SH, Allan JD. Screening for postmenopausal osteoporosis: a review of the evidence for the U.S. Preventive Services Task Force. Ann Intern Med 2002,137:529–41.
3 Janatuinen EK, Kemppinen TA, Julkunen RJK, Kosma VM, Mäki M, Heikkinen M, et al. No harm from five year ingestion of oats in coeliac disease. Gut 2002;50:332–5.
4 Gnädinger MP, Eigenmann F, Bekier A, Galeazzi RL. «Pseudopankreatitis» bei enteroinvasiver Salmonellose. Schweiz Med Wochenschr 1993,123:1482–6.
5 Adami S, Zamberlan N. Adverse effects of bisphosphonates. Drug Safety 1996 Mar;14:158–70.