Von der IgA-Nephropathie zum funktionellen Faktor-H-Mangel – ein Fallbericht

Sabine Roth Düringer[a], Marten Trendelenburg[b], Véronique Frémeaux-Bacchi[c], Jürg A. Schifferli[d]

Zusammenfassung

Wir berichten über einen Patienten mit IgA-Nephropathie, der ein hämolytisch-urämisches Syndrom entwickelte. Keine der häufigen Ursachen des hämolytisch-urämischen Syndroms oder thrombotisch-thrombozytopenischen Purpura konnten gefunden werden. Bei genauerer Abklärung des Komplementsystems fand sich eine Mutation im C-terminalen Ende des Komplementregulatorproteins Faktor H, die vermutlich zu einer Fehlfunktion, nicht jedoch zu einem quantitativen Mangel führte. Solche Mutationen sind in der Literatur wiederholt beschrieben worden und stellen möglicherweise eine unterdiagnostizierte Ursache des atypischen hämolytisch-urämischen Syndroms dar. Bei der Abklärung dieses Syndroms empfiehlt sich deshalb eine detaillierte Analyse des Komplementsystems.

Fallbericht, Teil 1

1998 wurde uns ein 22jähriger Mann wegen zufällig entdeckter Proteinurie (2 g/d) und Mikrohämaturie zur nephrologischen Abklärung zugewiesen. Die Anamnese war bis auf gelegentliche Flankenschmerzen bland. Es fanden sich grenzwertig erhöhte Blutdruckwerte, normale Blutchemie- und Hämatologiewerte. Die Kreatininclearance betrug 117 ml/min und das Urinsediment zeigte 50 Erythrozyten/Gesichtsfeld, davon 90% glomerulären Ursprungs, sowie Granulozyten- und Erythrozytenzylinder. Das Serum-IgA betrug 2,3 g/l (Norm 0,7–4,0 g/l), die Konzentrationen von Komplement C3 (0,99 g/l) und C4 (0,2 g/l) waren im Normbereich (Norm C3 0,9–1,8 g/l, C4 0,1–0,4 g/l); auch die Serologien für Hepatitis B und C waren negativ. In der Nierenbiopsie zeigte sich das typische Bild einer IgA-Nephritis (mesangioproliferative Glomerulonephritis mit ausgeprägter glomerulärer IgA-Akkumulation).

Kommentar, Teil 1

Die Serologien ergaben keine Hinweise auf eine weitere Spezifizierung der Glomerulonephritis. Bei gleichzeitig deutlicher Proteinurie (>1 g/d) war deshalb die Indikation zur Nierenbiopsie gegeben. In dieser zeigte sich das typische Bild einer IgA-Nephropathie.
Die IgA-Nephritis ist die häufigste Glomerulonephritis und in der Regel langsam progressiv. Bei etwa der Hälfte der Patienten finden sich erhöhte Serum-IgA-Konzentrationen. Eine ausgeprägte Proteinurie und Hypertension sind ein Hinweis auf eine schlechte Prognose. Die Hypertonie sollte normalerweise mit einem ACE-Hemmer oder Angiotensin-II-Rezeptorantagonisten therapiert werden. Diese Medikamente reduzieren die Proteinurie und sind nierenprotektiv. Daher ist auch bei Normotension und Proteinurie ein ACE-Hemmer zu erwägen. Andere Therapien wie z.B. Kortikoide sind aufgrund der grossen Nebenwirkungen und fraglichem Nutzen bei leichter Niereninsuffizienz erst bei fortgeschrittenem Leiden indiziert. Verschiedene Behandlungen – vom Fischöl über rigorose Diäten bis hin zu Immunglobulin-, Cyclosporin- oder Mykophenolatgaben – können in Abhängigkeit von der Patientenkooperation und der Schwere der Erkrankung erwogen werden.

Fallbericht, Teil 2

Im August 1999 erkrankte der Patient an einem febrilen Infekt der oberen Luftwege. Als er sich nach drei Wochen immer noch abgeschlagen fühlte, und zudem an Übelkeit und Inappetenz litt und trotzdem 6 kg Gewicht zunahm, meldete er sich beim Hausarzt. In der Anamnese berichtete der Patient von einmalig rötlichem Urin und leichten Schmerzen in den Nierenlogen.
Bei einem Kreatinin von 400 µmol/l überwies der Hausarzt den Patienten an unsere Klinik. Klinisch präsentierte er sich in reduziertem Allgemeinzustand, mit klopfdolenten Nieren-

[a] Medizinische Klinik, Bürgerspital, Solothurn
[b] Rheumatology Section, Imperial College Faculty of Medicine, Hammersmith Hospital, London
[c] Service d'Immunologie Biologique, Hôpital Européen Georges Pompidou, Paris
[d] Medizinische Klinik B, Kantonsspital, Basel

Korrespondenz:
Sabine Roth Düringer
Maienstrasse 40
CH-4600 Olten

sabine.roth@gmx.ch

logen, einem erhöhten Blutdruck von 155/85 mm Hg und generalisierten Ödemen. Die Proteinurie betrug 6,8 g/d.
Neben den Zeichen der Niereninsuffizienz fanden sich im Labor eine Anämie von 9,7 g/dl Hb und eine Thrombozytopenie von 74 mal 10^9/l. Die LDH betrug 3300 U/l und das Gesamtbilirubin war auf 48 µmol/l erhöht. Passend zur Diagnose der hämolytischen Anämie fanden sich im Blutausstrich Fragmentozyten. Im weiteren waren Verozytotoxin im Stuhl, anti-HIV-, ANCA- und Anti-Cardiolipin-Antikörper negativ sowie C4 normal. Die im Krankheitsintervall bestimmte Von-Willebrandfaktor-spaltende Proteinase (ADAMTS 13) war normal. Die Tumorsuche mit bildgebenden Verfahren und Knochenmarkspunktion blieb unauffällig.
Bei der Symptomen-Trias Niereninsuffizienz, hämolytische Anämie und Thrombozytopenie wurde die Diagnose eines hämolytisch-urämischen Syndroms (HUS) gestellt und durch eine erneute Nierenbiopsie, bei der sich Zeichen der thrombotischen Mikroangiopathie fanden, erhärtet (neben den bekannten IgA-Depots zeigte sich eine thrombotische Mikroangiopathie mit fokalem Befall einzelner Glomerula, Arteriolen und Präarteriolen sowie teilweise Verdoppelung der Basalmembran). Die Zeichen der Niereninsuffizienz besserten sich deutlich unter Plasmapherese und Gabe von Fresh-frozen-Plasma (FFP).

Kommentar, Teil 2

Das hämolytisch-urämische Syndrom (HUS) lässt sich klinisch nur schwierig von der sich ähnlich präsentierenden thrombotisch thrombozytopenischen Purpura (TTP) trennen. Beide Syndrome sind durch eine mikroangiopathische hämolytische Anämie, Thrombozytopenie und variablen Zeichen der Organschädigung infolge Plättchenthromben in der Mikrozirkulation charakterisiert. Deswegen wird häufig von TTP-HUS als einem einheitlichen Krankheitsbild gesprochen. Mit zunehmendem Verständnis der Krankheitsmechanismen lassen sich aber doch gewisse Anomalien eher dem klinischen Bild des HUS bzw. der TTP zuordnen. Die TTP wird typischerweise durch ein echtes oder durch Autoantikörper hervorgerufenes funktionelles Defizit der Von-Willebrandfaktor-spaltenden Proteinase verursacht. Von-Willebrandfaktor wird als Multimer aus Endothelzellen sezerniert, der an deren Oberfläche verankert bleibt. Werden sie nicht durch die Von-Willebrandfaktor-spaltende Proteinase abgebaut, kommt es zur Plättchenaggregation und dem klinischen Bild der TTP. Die Pathogenese des HUS ist vielfältiger, und klinisch kommt es zu einer Nierenbeteiligung. Bei Kindern und seltener bei Erwachsenen wird das HUS meist durch Verozytotoxin-produzierende, enterohämorrhagische *E. coli* oder *Shigella dysenteriae* ausgelöst. Diese postdiarrhoische Form des HUS ist nicht rezidivierend und im Vergleich zu anderen HUS-Fällen relativ benigne [1].
Als Auslöser sind allerdings auch Medikamente, HIV-Infektion und Adenokarzinome beschrieben sowie das Auftreten bei vorbestehender IgA-Nephropathie [2]. Ausserdem tritt HUS gehäuft bei systemischem Lupus erythematodes und bei Patienten mit Anti-Phospholipid-Antikörpern auf. Schwangere, vor allem peripartal, sind ebenfalls anfälliger für ein HUS. Im weiteren existiert der familiäre, gelegentlich auch sporadische, Mangel an funktionellem Faktor H.
Behandelt werden alle nicht kindlichen HUS/TTP-Fälle mit Plasmapherese und FFP-Gabe (mit Ausnahme eines sehr seltenen Pneumokokkeninfektes als Auslöser).

Fallbericht, Teil 3

Der Patient konnte zunächst mit einem ACE-Hemmer entlassen werden. Allerdings erholte er sich nur schleppend – und bereits nach einem Monat kam es zu einem Rückfall, der während einer Woche mit Plasmapherese behandelt wurde. Das Kreatinin pendelte sich im Verlauf bei ca. 140 µmol/l ein. In verschiedenen Kontrollen wurden leicht erhöhte Hämolyseparameter bestimmt.
Im Oktober 2002 erkrankte der Patient an einer atypischen Pneumonie. Die Nierenfunktion verschlechterte sich deutlich (Kreatinin 342 µmol/l) und es zeigten sich erneut Zeichen der hämolytischen Anämie und Thrombozytopenie. Die Symptomatik konnte durch Plasmapheresen stabilisiert werden. Das Kreatinin betrug jedoch weiterhin ca. 300 µmol/l. Die jetzt im Anfall bestimmte Von-Willebrandfaktor-spaltende Proteinase war erneut normal.
Im November 2002 kam es zu einem dritten Rezidiv. Der Verlauf war prolongiert mit mehreren Rezidiven, wiederholter Kathetersepsis (3 von 4 Kathetern) und Katheterhrombosierung (4 von 4 Kathetern). Trotz anfänglichem Ansprechen auf die Plasmapherese verschlechterte sich die Niereninsuffizienz zunehmend und der Patient wurde im November 2002 dialysepflichtig.
Ausgedehntere Komplementanalysen (bei Dr. V. Frémeaux-Bacchi, Paris) lieferten einen entscheidenden Hinweis für die abschliessende Diagnose: Komplement C3 (730 mg/l, Norm 660–1250 mg/l) und C4 (120 mg/l, Norm 93–380 mg/l) waren unverändert normal, ebenso Bestimmungen für C5, Faktor I und Faktor B. Faktor-H-Antigen war mit 93% (Norm 65–140%) ebenfalls in der Norm. Allerdings zeigte sich im Rahmen einer Studie eine Mutation am

C-terminalen Ende des Proteins – in Position 1210 von Arginin zu Cystein auf der «short consensus repeat» 20 (SCR20).

Kommentar, Teil 3

Faktor H ist ein 150 kDa-Plasmaglykoprotein, das sich aus «short consensus repeats» (SCR 1–20) zusammensetzt. Er spielt eine entscheidende Rolle in der Regulierung des alternativen Komplementaktivierungsweges. Faktor H wirkt als Kofaktor von Faktor I bei der Degradierung von aus C3 neu gebildetem C3b und kontrolliert Stabilisierung und Abbau der C3-Konvertase des alternativen Komplementaktivierungsweges (C3bBb) (Abb. 1). Darüber hinaus finden sich auf Faktor-H-Bindungsstellen für Gykosaminoglykane/Heparin sowie für verschiedene andere Plasmaproteine. Ausserdem bindet Faktor H an bestimmte Zelloberflächen insbesondere Endothelzellen. Dadurch werden körpereigene Zellen von einem autolytischen Komplementangiff geschützt [3].

Bei Mangel von Faktor H kommt es zu einer unkontrollierten Aktivierung des alternativen Komplementweges mit konsekutivem Mangel an C3. Klinisch führt dies zu gehäuften bakteriellen Infekten, HUS und einer membranoproliferativen Glomerulonephritis (MPGN). Die Symptomatik lässt sich nur zum Teil durch den Mangel an C3 erklären. In Faktor-H-defizienten Mäusen konnte gezeigt werden, dass für die Ausbildung der MPGN nicht der Mangel an C3, sondern die unkontrollierte C3-Aktivierung entscheidend für das Auftreten der Pathologie war [4].

Mutationen im Faktor-H-Gen können zu einem vollständigen Defizit führen oder zur Produktion von nicht funktionellem Faktor H. In letzterem Fall ist die Faktor-H-Konzentration im Serum normal oder nur gering vermindert, so dass die Diagnose nur mittels Sequenzierung des Proteins oder funktioneller Tests gestellt werden kann. Solche nicht-funktionellen Faktor-H-Mutanten sind gehäuft bei Patienten mit atypisch hämolytisch-urämischem Syndrom gefunden worden [5]. Die bisher bekannten Mutationen finden sich vorwiegend am funktionell wichtigen C-terminalen Ende des Proteins [6]. Bei unserem Patienten fand sich eine bereits bekannte Mutation, die der von Familie 24 bei Caprioli et al. [6] entspricht (Abb. 2). Die Frage, ob es sich um eine Neumutation oder eine familiäre Form eines Faktor-H-Defektes handelt, kann erst nach der Untersuchung des Patientenstammbaumes beantwortet werden. Die Krankheit penetriert unterschiedlich, so dass auch gesunde Familienglieder Mutationsträger sein können.

Die bei unserem Patienten wiederholt normalen C3-Konzentrationen legen nahe, dass die komplementregulierende Wirkung der Faktor-H-Mutante weitgehend erhalten geblieben ist. Möglich ist dennoch die kontinuierliche Bildung von C3-Spaltprodukten und eine Fehlfunktion der anderen physiologischen Aufgaben von Faktor H. Zum Beispiel ist die Affinität von Faktor H zu C3b abhängig von seiner Interaktion mit Polyanionen, wie man sie z.B. auf menschlichen Endothelzellen findet. Eine Mutation, die diese Interaktion behindert, könnte das Auftreten mikroangiopathischer Endothelschädigungen begünstigen. In der Tat konnte kürzlich für die Faktor-H-Mutation unseres Patienten gezeigt werden, dass sie nicht nur zu einer reduzierten Bindung von C3b führt, sondern auch die Bindung von Heparin und die Affinität zur Oberfläche von Endothelzellen deutlich verringert [7].

Therapeutisch könnte angesichts der wichtigen Funktion von Faktor H in der Pathogenese des atypischen HUS die Gabe von Plasmafraktionen, die Faktor H enthalten oder die Gabe von gereinigtem Faktor H erwogen werden. Aus diesem Grund wirkte sich die wiederholte Durchführung eines Plasmaaustausches und von FFP-Gaben für unseren Patienten günstig aus. Allerdings wird das Grundproblem dadurch nicht beseitigt. Dies zeigte sich in den wiederholten Rückfällen des Patienten. Auch ist

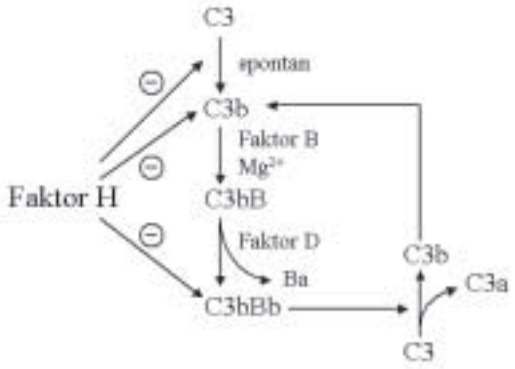

Abbildung 1.
Vereinfachte Darstellung der «amplification loop» des alternativen Komplementaktivierungsweges sowie Wirkorte von Faktor H.

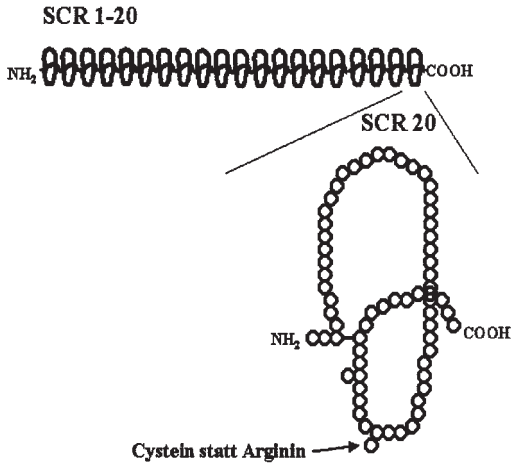

Abbildung 2.
Schematische Darstellung der Struktur von Faktor H, der sich aus 20 sogenannten «short consensus repeats» zusammensetzt (SCR 1–20). Auf dem Ausschnitt von SCR 20 ist die Lokalisation der diagnostizierten Mutation dargestellt: In Position 1210 von Arginin zu Cystein (siehe auch Familie 24 bei Caprioli et al. [6]).

bei Patienten mit terminaler Niereninsuffizienz infolge Faktor-H-Fehlfunktion eine alleinige Nierentransplantation wegen eines zu erwartenden Befalls des Transplantates nur wenig Erfolg versprechend. Eine gleichzeitige Transplantation der Leber (Hauptsyntheseort für Faktor H) konnte jedoch kürzlich erfolgreich durchgeführt werden [8] und stellt bislang den einzigen kausalen Therapieansatz dar.

Abschliessende Bemerkungen

Zusammengefasst konnte eine IgA-Nephropathie mit HUS infolge Faktor-H-Defektes diagnostiziert werden. Seit der Patient dialysepflichtig ist, ist er bezüglich des HUS beschwerdefrei. Ein Sistieren der mikroangiopathischen Thrombosierungen ist bei dialysepflichtiger Niereninsuffizienz oder beidseitiger Nephrektomie bekannt. Die Durchführung einer Nierentransplantation wird derzeit noch abgeklärt. Dabei könnten prophylaktische Plasmapheresen und die Gabe von FFP nach Transplantation nötig werden. Insgesamt handelt es sich aber um eine experimentelle Behandlungsoption. Von einer kombinierten Nieren- und Lebertransplantation wird im Moment bei guter Verträglichkeit der Dialyse abgesehen.

Danksagung

Dr. Th. v. Wattenwyl und Dr. P. Sandoz für die tatkräftige Unterstützung. M. Mereu für das Zusammentragen des gewünschten Materials. Dr. Th. Häusler für das Korrekturlesen. Lis Glinz für das liebevolle Umsorgen meiner Kinder und meinem Mann für die Entlastung zu Hause (S. R.)

Literatur

1 Moake JL. Thrombotic Microangiopathies. N Engl J Med 2002;347: 589–99.
2 Morita S, Sakai T, Okamoto N, Funabiki A, Okada Y, et al. Hemolytic uremic syndrome associated with immunoglobulin A nephropathy: a case report and review of cases of hemolytic uremic syndrome with glomerular disease. Intern Med 1999;38: 495–9.
3 Zipfel PF, Skerka C, Caprioli J, Manuelian T, Neumann HH, et al. Complement factor H and haemolytic uremic syndrome. Int Immunopharmacol 2001;1:461–8.
4 Pickering MC, Cook HT, Warren J, Bygrave AE, Moss J, et al. Uncontrolled C3 activation causes membranoproliferative glomerulonephritis in mice deficient in complement factor H. Nature genetics 2002;31:424–8.
5 Warwicker P, Goodship THJ, Donne RL, Pirson Y, Nicholls A, et al. Genetic studies into inherited and sporadic haemolytic uremic syndrome. Kidney Int 1998;53:836–44.
6 Caprioli J, Bettinaglio P, Zipfel PF, Amadei B, Daina E, et al. The molecular basis of familial hemolytic uremic syndrome: mutation analysis of factor H gene reveals a hot spot in short consensus repeat 20. J Am Soc Nephrol 2001;12:297–307.
7 Manuelian T, Hellwage J, Meri S, Caprioli J, Noris M, et al. Mutations in factor H reduce binding affinity to C3b and heparin and surface attachment to endothelial cells in haemolytic uremic syndrome. J Clin Invest 2003;111:1181–90.
8 Remuzzi G, Ruggenenti P, Codazzi D, Noris M, Caprioli J, et al. Combined kidney and liver transplantation for familial haemolytic syndrome. Lancet 2002;359:1671–2.