

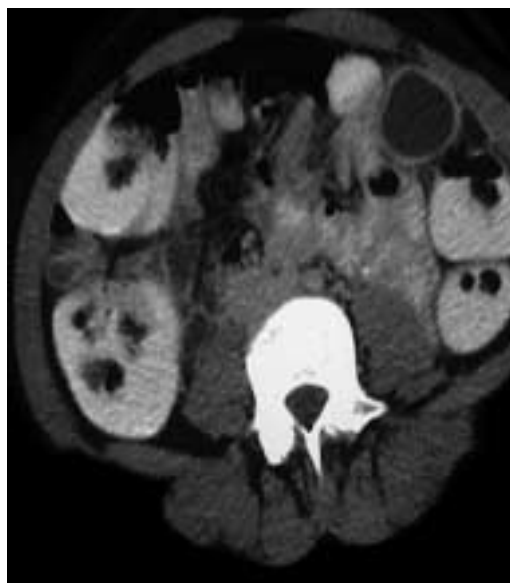
# Kyste de duplication gastrique

Salam Zeini, Philippe Richard

Il s'agit d'une patiente de 37 ans sans histoire médico-chirurgicale qui présente depuis deux mois des épigastralgies avec irradiation dans

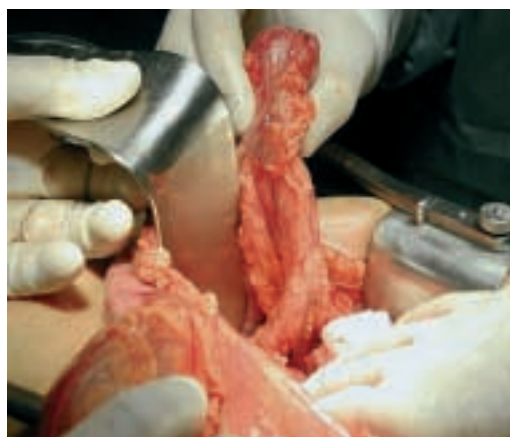## Figure 1.

Les kystes de duplication gastrique sont rares, ne représentant qu'environ 4% de toutes les duplications gastro-intestinales. Dans 80% des cas, ces anomalies sont circulaires et non-communicatives avec l'estomac. Le diagnostic est établi durant l'opération.



## Figure 2.

Selon la théorie de Bremer il s'agit probablement d'une erreur de recanalisation qui survient durant la sixième semaine embryologique. Les symptômes cliniques dépendent de la localisation, du volume, et de la communication avec le tube digestif.



le flanc gauche. L'examen clinique et le laboratoire sont normaux; un CT-scanner abdominal montre une collection liquidienne de 3,5 cm paracolique transverse gauche (figure 1). Retenant le diagnostic éventuel de diverticulite ab-cédée, la patiente a été mise sous antibiothérapie pendant deux semaines. Un CT-scanner abdominal de contrôle ayant montré la même collection inchangée, l'exploration chirurgicale a révélé la présence d'un kyste qui est totalement indépendant des structures digestives, accolé à la pointe de queue du pancréas en position ectopique dans la partie gauche du ligament gastrocolique (figure 2). Une pancréatectomie caudale a été réalisée, emportant le kyste. A l'examen histologique, la paroi est composée de musculature lisse et de muqueuse de type antral.

## Références

- 1 Perek A, Perek S, Kapan M, Goksoy E. Gastric duplication cyst. *Dig Surg* 2000;17:634-6.
- 2 Kim DH, Kim JS, Nam ES, Shin HS. Foregut duplication cyst of the stomach. *Pathol Int* 2000;50:142-4.

Correspondance:  
Dr Salam Zeini  
Service de Chirurgie  
Hôpital de Martigny  
CH-1920 Martigny

[szeini@bluemail.ch](mailto:szeini@bluemail.ch)