Chirurgie der Hirnmetastasen

U. D. Schmid[a], H. P. Honegger[b], R. Pescia[c]

Einleitung

Patienten mit Karzinomen erleiden, je nach Histologie des Primärtumors (PT) und der Krankheitsdauer, in 20–40% eine Hirnmetastasierung. Um Überbehandlung, aber auch therapeutischem Nihilismus zu begegnen, soll die Indikationsstellung für die verschiedenen Therapieformen im interdisziplinären Konsens von Onkologie, Radioonkologie und Neurochirurgie / Radiochirurgie erfolgen. Hauptziel ist dabei die rasche Symptomenbefreiung mit kleinstem Zeitaufwand und Therapierisiko, sekundäres Ziel ist die Verlängerung der Überlebenszeit in gutem klinischem Zustand. Die wichtigsten Folgerungen hieraus sind in der «Quintessenz» nachzulesen.

Verteilung und Häufigkeit [1]

Hirnmetastasen systemischer Primärtumore (PT) nisten sich via Arteriolen und Kapillaren an der Grenze von weisser zu grauer Substanz an. 10–30% aller Erwachsenen und 6–10% aller Kinder mit Neoplasien erleiden ZNS-Metastasen. Entsprechend der Inzidenz des PT sind Hirnmetastasen des Bronchuskarzinoms am häufigsten, und in rund 10% der zerebralen Metastasen ist der PT unbekannt. Die Wahrscheinlichkeit einer zerebralen Metastasierung variiert je nach Primärtumor (Tab. 1), diese Metastasen liegen in 80% im Grosshirn, in 15% im Kleinhirn und in ca. 5% im Hirnstamm.

Die lymphatisch und venös drainierten Zellen aus der Region der Primärtumoren (PT) passieren zumeist als ersten Kapillarfilter die Lunge, führen also häufig als erstes zu Lungen- oder Lebermetastasen, sekundär dann über die pulmonal-arterielle Strombahn zu Hirnmetastasen. Der Zeitpunkt des Auftretens von Hirnmetastasen (Tab. 1) hängt deshalb auch von der Lage bzw. dem Ursprung des Primärtumors ab. Liegt der PT in der Lunge selbst, werden der PT und dessen Metastasen oft gleichzeitig manifest; gelegentlich führt sogar erst die Diagnose der Hirnmetastase nachträglich zum Nachweis des PT in der Lunge. Liegt der PT dagegen weit

Tabelle 1. Auftreten von Hirnmetastasen in Abhängigkeit vom Primärtumor.

Primärtumor	Tote / Primärtumor / Jahr[1] %	Hirnmetastasen[2] % je Primärtumor	% je Jahr[3]
Lunge	27	32	46
Mamma	8	21	10
Melanom	2	48	4
Kolon	10	6	3
Leber, Pankreas	7	5	2
Prostata	6	6	2
Leukämie	3	8	1
Niere	2	11	1
Lymphom	4	5	1
Sarkom	1	15	1
Weibliche Genitale	4	2	1
Thyroidea	0,2	17	0,2
Andere / unbekannt	27	19	28
Summe	100		100

[1] Tote je Primärtumor. 100% = 535 825 mit malignen Tumoren verstorbene Patienten (USA).
[2] % je Primärtumor = Wahrscheinlichkeit, bei Vorliegen eines bestimmten Primärtumors an Hirnmetastasen zu erkranken.
[3] % je Jahr = Wahrscheinlichkeit, bei Vorliegen einer Hirnmetastase einen bestimmten Primärtumor zu finden.

[a] Neurochirurgie, Stadtspital Triemli, und Klinik Im Park, Zürich
[b] Abteilung für Medizinische Onkologie, Stadtspital Triemli, Zürich
[c] Klinik für Radioonkologie und Nuklearmedizin, Stadtspital Triemli, Zürich

Korrespondenz:
Prof. Dr. med. Urs D. Schmid
Neurochirurgie FMH
Seestrasse 220
CH-8027 Zürich

vor dem Kapillarfilter der Lunge (z.B. Mamma- oder urogenitale Karzinome, Melanom), ist das Intervall von der Diagnose des PT bis zum Auftreten der Hirnmetastasen oft entsprechend länger, bzw. die Entwicklung von Hirnmetastasen weniger wahrscheinlich. Intra-abdominelle Karzinome metastasieren deshalb seltener und später in das Gehirn, möglicherweise weil deren hämatogene Ausbreitung über zwei in Serie geschaltete Filter (Leber, Lunge) verzögert geschieht.
Hirnmetastasen sind bei 53% der Patienten singulär, bei 47% multipel, von der Diagnose des PT bis zur Diagnose der Hirnmetastase dauert es zwischen 3 Monaten (nicht kleinzelliges Lungenkarzinom) bis 53 Monate (Mammakarzinom), im Mittel 12 Monate. Die Überlebensrate von Patienten mit ZNS-Metastasen ist üblicherweise kurz, liegt median bei 4 Monaten, sie ist länger bei solitären, und signifikant kürzer bei multiplen Metastasen.

Klinik [1]

Die Symptome von Hirnmetastasen entwickeln sich in der Regel *schleichend* innerhalb von Wochen oder wenigen Monaten und nur selten akut (innert Tagen) oder apoplektiform. Die Symptome sind entweder Ausdruck einer diffusen Hirnschädigung mit Hirndruckzeichen (Kopfschmerz, Nausea, Erbrechen, Stauungspapillen) und Demenz, oder einer fokalen Schädigung bestimmter eloquenter Hirnareale (Sensomotorik, Sprache, Gesichtsfeld, Koordination, Epilepsie). Eine *langsam* progrediente Hirnschädigung entsteht z.B. über direkte Kompression von Hirnzellen oder Ödem, selten durch infiltratives Wachstum. Eine *akute* Hirnschädigung ist oft Ausdruck einer Obstruktion der Liquorwege mit Okklusivhydrozephalus oder aber einer intra- und peritumoralen Blutung.

Magnetresonanztomographie

Die Magnetresonanztomographie (MRT) ist die Methode der Wahl zum Nachweis von intrazerebralen Läsionen der Grösse von ca. 3–5 mm, und sie macht einen eventuellen Befall der Meningen sichtbar. Mikroskopisch kleine Hirnmetastasen dagegen entziehen sich dem radiologischen Nachweis, weshalb auch die MRT den Ausschluss von Hirnmetastasen formal nicht erlaubt.
Hirnmetastasen (Tab. 2) sind *in der Regel scharf begrenzt, rund und solid*; seltener sind sie unregelmässig begrenzt, polyzyklisch oder zystisch. Im nativen MRT sind sie im Vergleich zum Hirnparenchym entweder hyperintens oder hypointens, die Kontrastmittelaufnahme nach intravenöser Injektion von Gadolinium ist zumeist kräftig, homogen (bei gleichmässiger Tumordurchblutung), gelegentlich auch ringförmig und inhomogen (bei zentraler Tumornekrose). Die Metastasen sind in der Regel umgeben von einem breiten peritumoralen Ödem. Im Vergleich zum Rundherd selbst kann dieses gelegentlich das Vielfache an Raumforderung ausmachen.

Differentialdiagnose des zerebralen Rundherdes

Die Unterscheidung zwischen Hirnmetastasen und anderen zerebralen Raumforderungen ist selbst im MRT nicht immer einfach. Im Gegensatz zur Metastase ist aber das *Meningeom* meist solitär, oberflächlich, homogen kontrastiert, befindet sich an typischen Ansatzstellen der Dura, ein Primärtumor fehlt, die Symptome entwickeln sich schleichend und bleiben oft milde. Ein *Abszess* dagegen ist oft multipel, fast immer ringförmig mit feiner Ringkontrastierung, der Grundmorbus ist oft bekannt, es be-

Tabelle 2. Radiologisch-klinische Differentialdiagnose des zerebralen Rundherdes.

	Metastase	Meningeom	Abszess	Glioblastom
Form	rund	rund	rund	selten rund
Grenze	scharf	scharf	scharf	meist nicht scharf
MR-Kontrast	homogen (Ring)	homogen	Ring	homogen – Ring
Ringkapsel	dick	–	fein	fein bis dick
Zahl	≥1	meist 1	≥1	meist 1
Ödem	+++	+++	+++	+++
Lage	oberflächlich–tief	oberflächlich	oberflächlich–tief	oberflächlich–tief
Infiltration	meist ø	nur Dura	meist ø	Hirn / Ependym
Grundmorbus	PT	meist ø	Sepsis, Basis-Entzündung	ø
Neurol. Symptome	rasch	langsam	rasch	meist langsam
Labor	(Tumormarker)	keine	Infektzeichen	keine

stehen Infektzeichen, weswegen die Patienten oft klinisch schwer krank sind. Das *Glioblastom* dagegen ist häufig polyzyklisch und solide, inhomogen, infiltrativ, kann aber auch einen Abszess oder eine Metastase imitieren, nur der systemische Grundmorbus fehlt.
Demnach ergeben sich besonders dann *differentialdiagnostische Schwierigkeiten*, wenn der Prozess radiologisch rund, solitär, scharf begrenzt, zystisch mit solider Kapsel und subkortikal ist, klinisch jedoch ein PT und Entzündungszeichen fehlen. Hier kann entweder die direkte Biopsie Klärung bringen, was mit dem Risiko einer intrakraniellen Komplikation verbunden ist, oder eine Tumorsuche einschliesslich Biopsie extrakraniell.

Abklärungsgang bei Verdacht auf Hirnmetastasen [1, 2]

Grundsätzlich lässt sich aber in den meisten Fällen von zerebralen Rundherden die Vermutung eines metastatischen Geschehens mit grosser Wahrscheinlichkeit stellen (Tab. 2). Die Abklärung der mutmasslichen Histologie der Hirnmetastase geschieht dann indirekt über die Suche nach anderen Metastasen und des PT und die allfällige Biopsie des betreffenden extrakraniellen Herdes.
Für diese PT-Suche ist das Wissen um drei Kenngrössen nützlich, nämlich die Inzidenz eines bestimmten PT (Tab. 1, Spalte 1), die Wahrscheinlichkeit, mit welcher dieser PT ins Gehirn metastasiert (Tab. 1, Spalte 2), sowie die daraus resultierende Wahrscheinlichkeit, dass ein bestimmter (noch zu suchender) PT Ursache einer bekannten Hirnmetastase ist (Tab. 1, Spalte 3).
Bei der Suche nach der zunächst unbekannten systemischen Grunderkrankung (einschliesslich einer nicht metastatischen Ursache) ist es sinnvoll, sich bei der Reihenfolge der Abklärungsschritte nach der theoretischen Wahrscheinlichkeit gemäss Tabelle 1 zu orientieren, allenfalls bei klinisch anderslautender Prioritätenliste die Reihenfolge der Abklärungen zu variieren. Unabdingbar sind die Anamneseerhebung und die klinische Untersuchung inklusive Inspektion von Haut und Schleimhäuten (Melanom) und Palpationen der Lymphstationen und Rektaluntersuchung, sowie ein breites Labor einschliesslich Tumormarker.
Erst wenn mit radiologischen (z.B. CT, MRT, Sonographie), endoskopischen (z.B. Broncho-, Gastro-, Kolo- und Zystoskopie) Mitteln und Gewebeanalysen verdächtiger extrazerebraler Herde (Biopsie, Spühlzytologie) kein PT zu finden ist, ist eine *stereotaktische Biopsie der Hirnmetastase selbst* anzustreben. Diese liefert in 90–95% der Fälle eine definitive Diagnose. Gründe für ein Fehlschlagen der stereotaktischen Biospie können die besondere Lage oder Konsistenz des Prozesses oder eine inadäquate Zielpunktbestimmung sein. In geübten Händen liegt die Morbiditätsrate bei 0,7–3,5%, und die Mortalitätsrate ist ≤1%.

Therapeutische Optionen bei Hirnmetastasen [1, 2]

Patienten mit Hirnmetastasen können entweder rein symptomatisch oder lokal «definitiv» behandelt werden. Ersteres beinhaltet u.a. Steroide und Antiepileptika, für letzteres stehen uns derzeit grundsätzlich folgende *Therapieoptionen* zur Verfügung: Die offene mikrochirurgische Tumorentfernung, die Radiochirurgie mittels LINAC oder Gamma-Knife (GK), die Tumorbiopsie (stereotaktisch oder mittels Neuronavigation), die Radiotherapie und die Chemo-

Tabelle 3.
Voraussetzungen / Indikationen für offene Metastasenchirurgie am Gehirn.

Patient	Primärtumor unter Kontrolle / saniert
	Lebenserwartung bei sanierter Hirnmetastase z.B. >6 Monate
	Systemmetastasen nicht vorhanden, kontrolliert
	Internistische Operabilität für Narkose / Intensivtherapie
	neurologischer Ausfall trotz Steroiden
Lokalbefund	Solitärmetastase
	Grösse >3 cm im Durchmesser, >5 cm^3 Volumen
	bedrohliche lokale Sekundärkomplikation: Einklemmungsgefahr (Metastase hintere Schädelgrube) Okklusivhydrozephalus (Metastase hintere Schädelgrube)
	operable Lokalisation (ohne Zusatzschädigung angehbare Metastase)
Histologie	unbekannte Histologie (anstelle der Biopsie)
	strahlenresistenter Prozess

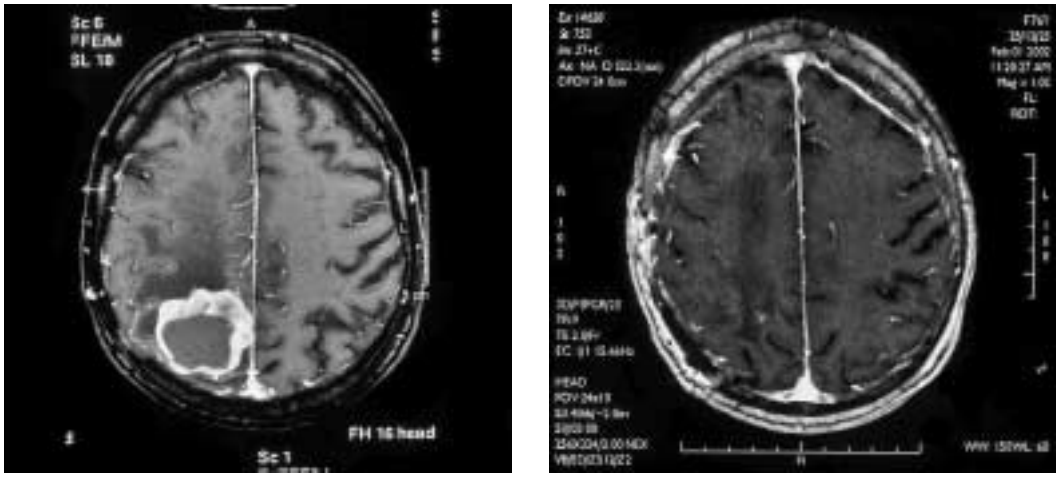

a b

Abbildung 1.
Typische Indikation für offene Metastasen-Chirurgie (obere Reihe): grosse oberflächliche parietale singuläre Metastase eines bekannten Nierenzell-Karzinoms vor der Operation (a) und 8 Wochen nach mikrochirurgischer Tumorresektion (b).

therapie. Bei den meisten Patienten kommt eine Kombination dieser Therapien in Betracht. Das Ziel der definitiven Lokalbehandlung ist die Verminderung der neurologischen Symptome und eine längere lokale Tumorkontrolle bzw. Überlebenszeit.
Der Entscheid für oder gegen eine Chirurgie der Hirnmetastase wird aber nicht allein aufgrund *lokaler technischer Besonderheiten* (z.B. Grösse und Lage des Prozesses) oder der Neurologie gefällt. Vielmehr steht die Beurteilung der onkologischen Gesamtsituation (PT, systemische andere Metastasen, Lebenserwartung bei gegebenem PT, Lebenserwartung bei unsanierter Hirnmetastase, adjuvante Therapieoptionen) jedes einzelnen Patienten bei der Wahl der Therapie der Hirnmetastasen im Vordergrund (Tab. 3 und 4).

Radiotherapie alleine [1–3]

Bei multiplen Hirnmetastasen gilt heute die fraktionierte Ganzhirnbestrahlung über 4–6 Wochen als Standardtherapie, verbunden mit einer Steroidbehandlung (z.B. mit Fortecortin 4×4 mg). Besonders radiosensitiv sind das kleinzellige Bronchuskarzinom, Keimzelltumoren, Lymphome und das multiple Myelom, wogegen das Melanom, das kolorektale und das Nierenkarzinom eher als radioresistent gelten. Patienten mit multiplen ZNS-Metastasen leben im Mittel 1–2 Monate, wenn sie nur mit Steroiden behandelt werden. Unter einer kombinierten Therapie mit Steroiden und perkutaner Radiotherapie bessern sich die neurologischen Symptome zumeist rasch, die mediane Überlebenszeit der Patienten liegt bei 3–6 Montaen, aber nur 10–20% leben länger als 1 Jahr nach dieser Therapie. Radiologisch sind anschliessend ca. 25% der Metastasen nicht mehr sichtbar, 35% werden kleiner, bei 40% bleibt die Grösse unverändert oder nimmt zu.

Offene Chirurgie (Tab. 3; Abb. 1) [1, 2, 4, 5]

Die offene Tumorchirurgie (plus begleitende Steroidbehandlung) alleine ist nur dann sinnvoll, wenn es sich radiologisch um eine Solitärmetastase handelt und diese an einem Ort liegt, an dem der Tumor komplett und ohne wesentliches neurologisches Risiko entfernt werden kann. Chirurgie ist aber nicht angezeigt, selbst bei anatomisch günstigen Voraussetzungen, wenn es sich um ein kleinzelliges Lungenkarzinom oder ein Non-Hodgkin-Lymphom handelt. Bei vollständiger mikrochirurgischer Resektion eines einzelnen Herdes liegt, in Abhängigkeit auch von der Kontrolle des Grundmorbus, die *mediane Überlebenszeit* bei 4–8 Monaten. Falls keine Komplikationen auftreten (was in ca. 95% der Fall sein sollte), verschwinden die neurologischen Symptome in der Regel schlagartig mit der Behandlung des Ödems und Entfernung der Raumforderung. Bei kontrolliertem PT sind 1-, 2- und 3-Jahres-Überlebensraten von 34%, 19% und 12% Jahren möglich (z.B. Mammakarzinom). Ist die Tumorentfernung inkomplett, liegt die Überlebensrate ähnlich tief wie bei der Radiotherapie alleine.
Das *technische Konzept der offenen Tumorresektion* ist in der Hirnchirurgie anders als bei der extrazerebralen Tumorchirurgie, beispielsweise der Viszeralchirurgie oder Orthopädie, und zwar bezüglich (1.) der beschränkten «Radikalität» der Metastasenentfernung, und (2.) der technischen Schwierigkeit einer En-bloc-Resektion des Tumors. In der extrazerebralen Chirurgie wird die lokale Radikalität der Chirurgie durch eine Entfernung des Tumors, seiner möglicherweise infiltrierten Umgebung sowie seiner potentiellen Nahmetastasen (Lymphbahnen) angestrebt, und die Eröffnung des Tumors wird, zur Meidung einer Sekundärdissemination, wenn immer möglich vermieden.

Bei der *Metastasenchirurgie im Hirn* sind lokal verbleibende Zellnester oder eine iatrogene Tumordissemination in die Nachbarschaft und in den Subarachnoidalraum nicht mit Sicherheit auszuschliessen. Eine radikale offene Metastasenoperation im Gehirn gibt es also nach strengen onkochirurgischen Kriterien nicht. Hier beschränkt man sich nämlich zum einen immer auf die Tumorentfernung selbst, allenfalls unter Mitnahme einer dünnen peritumoralen Gliaschicht. Zum andern ist es im Gehirn oft nicht möglich, den Tumor intrakapsulär (ohne ihn zu eröffnen) aus seinem Hirnbett herauszulösen, vielmehr wird der in der Regel vergleichsweise grosse Tumor durch eine kleine Zugangsspalte im Hirn in kleinen Stücken entfernt.

Der Grund für diese onkochirurgisch unbefriedigende Situation liegt darin, dass eine Tumorentfernung in einem Stück und unter Mitnahme von «gesunder Umgebung» mit einer Läsion wichtiger Hirnareale verbunden sein kann. Die postoperative neurologische Verschlechterung aber ist ein Preis, der in Anbetracht der kurzen Überlebenszeit und der dadurch zu kurzen Rehabilitationszeit nach allfälliger iatrogener Hirnschädigung nicht in Kauf genommen werden sollte.

Offene Tumorresektion und adjuvante Radiotherapie [1, 2, 4, 5]

Aus obengenannten konzeptionellen Gründen, aber auch wegen der Mitbehandlung von radiologisch noch nicht manifesten Hirnmetastasen, folgt der offenen Tumorresektion heute in der Regel die adjuvante fraktionierte Ganzhirnbestrahlung. Die Kombination der Mikrochirurgie mit einer postoperativen Radiotherapie verlängert die Überlebenszeit von Patienten mit solitären Hirnmetastasen signifikant und beseitigt die neurologische Symptomatik nachhaltiger, sofern der systemische PT kontrolliert ist und somit nicht der Entwicklung von Rezidivmetastasen vorauseilt. In diesen Fällen wird von *medianen Überlebenszeiten* von 10–21 Monaten berichtet, sowie von *Überlebensraten* von 70% (nach 1 Jahr), 41% (nach 2 Jahren) sowie 30% (nach 3 Jahren).

Radiochirurgie (Tab. 4; Abb. 2) [1, 2, 4–7]

Die Radiochirurgie bietet sich als vielversprechende nicht-invasive Alternative zur offenen Chirurgie an. Besonders geeignet für diese Behandlung sind rundliche Einzelherde, die aber einen Durchmesser von jeweils 3 cm bzw. ein Volumen von 25 cm^3 nicht überschreiten dürfen, wobei es sich idealerweise um eine Einzelmetastase oder um nicht mehr als 3–4 gleichzeitige Multimetastasen handeln sollte.

Bei der Radiochirurgie wird der Prozess mit einer hochfokussierten, einzeitigen Bestrahlung in einem *ambulanten oder kurzstationären Aufenthalt von z.B. 2 Tagen* behandelt. Dies geschieht entweder mittels eines modifizierten Linearbeschleunigers (LINAC), wie er heute in verschiedenen Radiotherapie-Zentren zur Verfügung steht, oder mittels Gamma-Knife, wie er in Deutschland vielenorts, in der Schweiz in der Zürcher Hirslanden Klinik «Im

Tabelle 4. Voraussetzungen / Indikationen für Radiochirurgie am Gehirn.

Patient	Primärtumor unter Kontrolle / saniert
	Lebenserwartung bei sanierter Hirnmetastase z.B. >6 Monate
	Systemmetastasen nicht vorhanden, kontrolliert
	Operabilität für 2–3 Stunden Rückenlage in Lokalanästhesie
	kein schwerer neurologischer Ausfall
Lokalbefund	Solitärmetastase oder 2–4 Multimetastasen
	Grösse ≤3 cm im Durchmesser, <25 cm^3 Volumen
	keine drohende lokale Sekundärkomplikation wie z.B.: Einklemmungsgefahr (Metastase hintere Schädelgrube) Okklusivhydrozephalus (Metastase hintere Schädelgrube)
	jede zerebrale Lokalisation
	Lokalrezidiv nach offener Tumorchirurgie
	Rezidiv(e) nach vorgängiger perkutaner Ganzhirnbestrahlung
	Rezidiv(e) nach vorgängiger Radiochirurgie
Histologie	in der Regel bekannte(r) Histologie / PT (sonst vorgängige Biopsie)
	strahlenresistenter oder strahlensensibler Prozess

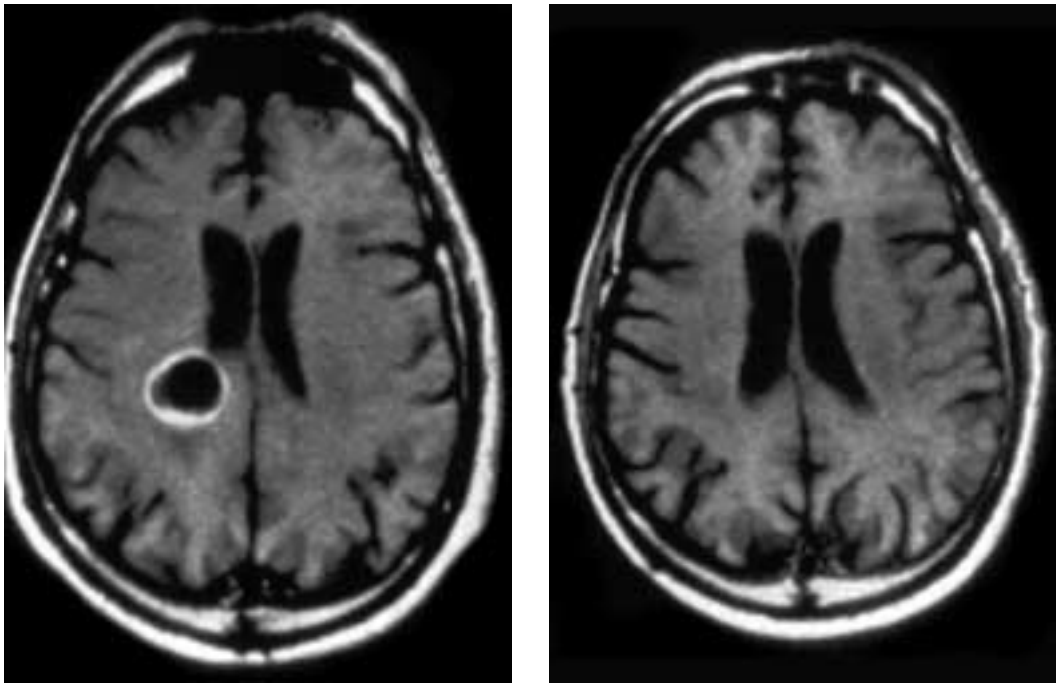

a b

Abbildung 2.
Typische Indikation für stereotaktische Radiochirurgie (untere Reihe): kleine, tief im Marklager gelegene singuläre Metastase eines bekannten Adenokarzinoms vor der Operation (a) und 8 Monate nach Gamma-Knife-Therapie (b). (Mit freundlicher Unterstützung Elektra, Leksel Gamma Knife, Hirslanden Klinik Im Park, Zürich, Dr. E. Taub.)

Park» verwendet wird (Pflichtleistung der Krankenkassen seit 1.1.1999).

Beiden Methoden gemeinsam ist das Prinzip, dass der Tumor in einer einzigen Sitzung über zahlreiche, in unterschiedlicher Richtung auf den Tumor eintreffende, eng begrenzte Einzeldosen bestrahlt wird, wobei jede der Einzeldosen für das umgebende Gehirn nicht kritisch ist und nur der Tumor selbst (mit nach aussen steil abfallender Isodosenkurve) die kritische (nekrotisierende) Strahlendosis erhält.

Vorteil dieser Behandlung gegenüber einer perkutanen Radiotherapie alleine, oder einer adjuvanten Radiotherapie zur offenen Operation, ist die von 6 bzw. 8 Wochen auf 2–3 Tage verkürzte Behandlungszeit. Diese fällt um so mehr ins Gewicht, als die Patienten mit metastasierendem Tumor ohnehin eine beschränkte Lebenserwartung von wenigen Monaten bis Jahren aufweisen. Ein weiterer Vorteil ist die kleine Komplikationsrate im Vergleich zur offenen Chirurgie, aber auch im Vergleich zur perkutanen Radiotherapie. Im Gegensatz zur offenen Chirurgie ist sie zudem aus onkochirurgischer Sicht eine lokal potentiell «radikale» Therapieform (kalkulierbare Mitbestrahlung der unmittelbaren peritumoralen Nachbarschaft, keine iatrogene Zelldissemination).

Die Radiochirurgie hat aber gegenüber der offenen Chirurgie den *Nachteil*, dass sie (ohne vorherige bioptisch gesicherte Diagnose und bei unbekanntem PT) «blind» erfolgt. Ein Nachteil der Radiochirurgie gegenüber der perkutanen Radiotherapie ist, dass sie (wie die offene Operation ohne adjuvante Radiotherapie) lediglich den radiologisch sichtbaren Herd behandelt, nicht aber die allenfalls noch verborgenen anderen Hirnmetastasen, weshalb sie auch beim Non-Hodgkin-Lymphom und kleinzelligen Lungenkarzinom nicht indiziert ist.

Die Radiochirurgie sollte deshalb, genau wie die offene Chirurgie, aus unserer Sicht lediglich jenen Patienten vorbehalten bleiben, deren Grundleiden aktuell unter Kontrolle ist und die lediglich eine Metastase oder wenige sichtbare Metastasen im Gehirn aufweisen.

Eine *lokale Tumorkontrolle* mit Radiochirurgie alleine kann, je nach Serie, 82–94% betragen, mit einer medianen Überlebensrate von 6–11 Monaten. Die Radiochirurgie eignet sich auch besonders zur Behandlung von sogenannten – für die perkutane Radiotherapie – radioresistenten Metastasen (Melanom, Nierenzellkarzinom, Sarkom) und von Läsionen, die der offenen Chirurgie nicht zugänglich sind.

Frühkomplikationen nach Radiochirurgie sind nicht so selten (≤10%) und bestehen in (ödembedingten) Kopfschmerzen, neurologischen Ausfällen und epileptischen Anfällen. Spätkomplikationen bestehen, neben der regionalen Alopezie, in einer Radionekrose (5–10%) mit denselben neurologischen Zeichen.

Adjuvante perkutane Radiotherapie nach Radiochirurgie kann die lokale Tumorkontrolle wahrscheinlich noch einmal verbessern, sie reduziert auch die Inzidenz von anderen zerebralen Metastasen, scheint aber die Überlebensrate aufgrund des fortschreitenden Grundmorbus nicht zu verbessern. Eine Verbesserung der Überlebensrate mittels adjuvanter Radiotherapie nach Radiochirurgie ist deshalb nur bei Patienten ohne aktiven extrakraniellen

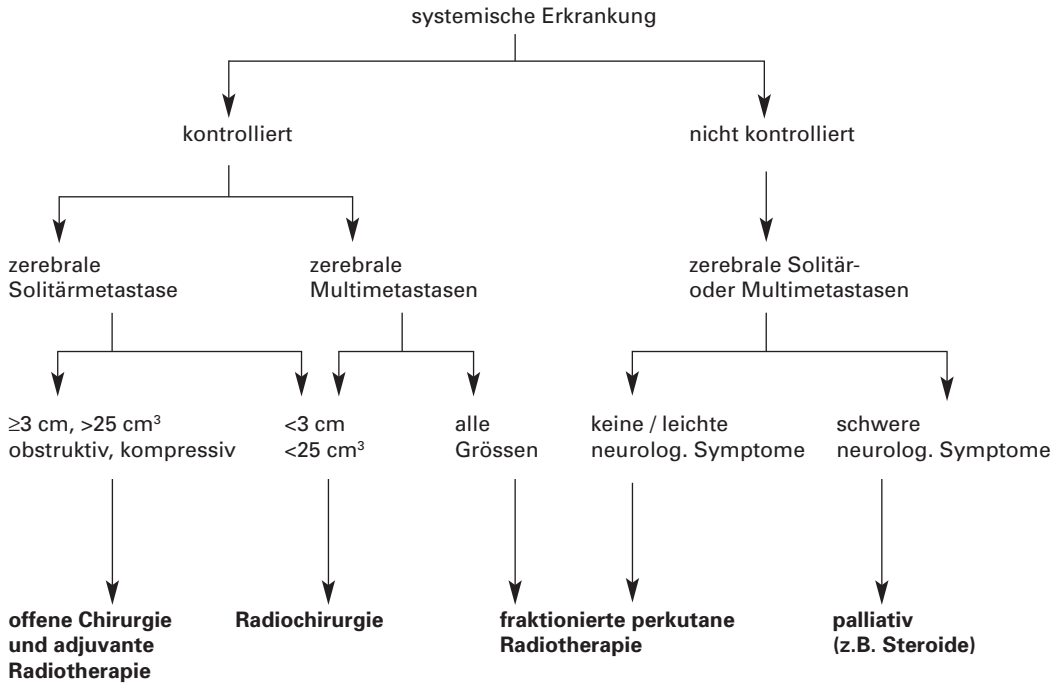

Abbildung 3. Flussdiagramm: Entscheidungsgrundlagen zur Behandlung zerebraler Metastasen.

Tumor zu erwarten. Gegen eine generelle adjuvante Radiotherapie nach Radiochirurgie spricht allerdings, dass sie wichtige Vorteile der Radiochirurgie – minimaler Zeitaufwand für die Therapie, kein Risiko eines generalisierten Strahlenschadens – aufhebt.

Die Radiochirurgie ist theoretisch *wiederholt einsetzbar*, wenn neue Metastasen auftreten. Andererseits wird die *Radiochirurgie auch adjuvant* eingesetzt, wenn nach perkutaner Bestrahlung, aber auch nach offener Chirurgie, Metastasenrezidive oder persistierendes Wachstum beobachtet werden.

Quintessenz (vgl. auch Abb. 3)

- Eine Hirnmetastase ist Ausdruck eines fortgeschrittenen Tumorleidens mit kurzer Überlebenszeit. Die Frist für Therapien und Erholung von Therapiekomplikationen ist klein.
- Vor jeder Behandlung einer Hirnmetastase steht die interdisziplinäre Standortbestimmung (Tumorboard) von Radioonkologie, Onkologie, Neurochirurgie / Radiochirurgie.
- Wegen der kurzen Überlebenszeit ist nach der Therapie mit dem kleinsten Zeitaufwand und Therapierisiko zu suchen.
- Symptomatische (Steroid-)Therapie: unkontrolliertes Grundleiden, hohes Alter, zerebrale Multimetastasierung, schlechter neurologischer Zustand oder Allgemeinzustand.
- Perkutane Radiotherapie alleine: zerebrale Multimetastasen, guter neurologischer Zustand oder Allgemeinzustand, systemischer Prozess mehr oder weniger kontrolliert.
- Stereotaktische Biopsie: unbekannter Primärtumor, ungewöhnlicher zerebraler Rundherd oder Grundmorbus.
- Offene Chirurgie / adjuvante Radiotherapie: grosse, oberflächliche Solitärmetastase (ø >3 cm, Volumen >25 cm³), guter neurologischer Zustand und Allgemeinzustand, systemischer Prozess kontrolliert.
- Radiochirurgie (Gamma-Knife, LINAC): Eine bis z.B. vier kleinere (ø <3 cm, Volumen <25 cm³) Metastasen, tiefliegend, «radioresistent», Rezidiv (nach offener oder Radiochirurgie, Ganzhirnbestrahlung), guter neurologischer Zustand und Allgemeinzustand, systemischer Prozess kontrolliert.

Chemotherapie [2, 8]

Die Rolle der Chemotherapie ist nicht genügend erforscht und wird deshalb zur Behandlung von ZNS-Metastasen selten eingesetzt. Traditionell verhindert die Blut-Hirn-Schranke die Passage vieler Chemotherapeutika. Diese ist allerdings bei ZNS-Metastasen teilweise unterbrochen. Für besonders chemosensitive PT bestehen aufgrund von klinischen Studien günstige Voraussetzungen auch für ein Ansprechen der ZNS-Metastase. Es handelt sich hierbei um das Mamma- und das kleinzellige Bronchuskarzinom, Keimzelltumoren und namentlich die Non-Hodgkin-Lymphome. Insgesamt kann man bei ZNS-Metastasen von *chemosensitiven PT* eine initiale alleinige Chemotherapie (ohne gleichzeitige Ganzhirnbestrahlung) versuchen, gelegentlich werden auch Rezidivmetastasen (nach vorgängiger Radiotherapie) chemotherapiert.

Literatur

1 Kaye A, Laws E. Brain Tumors. Tokyo: Churchill Livingstone; 1995.
2 De Vita VT, Hellman S, Rosenberg S. Cancer. Principles and Practice of Oncology. London: Lippincott Williams and Wilkins; 2001.
3 Gross M, Klauss H, Engenhart R. Strahlentherapeutisches Management von Hirnmetastasen. Onkologe 2000;6:948–58.
4 Schackert G, Steinmetz A, Sobottka S. Neurochirurgische Therapie der Hirnmetastasen. Onkologe 2000;6: 939–47.
5 Reulen H, Spuhler A. Therapie von Hirnmetastasen aus neurochirurgischer Sicht. Münch Med Wschr 1995; 137:477–82.
6 Ganz J. Gamma Knife Surgery. Wien, New York: Springer; 1997.
7 Siegfried J, Haller D, Heinzel F, et al. Gamma-Knife im Dienste der Neurochirurgie. Schweiz Med Wochenschr 1997;128:115–22.
8 Korfel A, Thiel E. Chemotherapie zerebraler Metastasen solider Tumoren. Onkologe 2000;6:959–65.