Hämodialyse-Patient mit Diarrhoe und multiplen subkutanen Abszessen: «Campylobacter fetus»

R. Zbinden[a], S. Rüegger[a], A. U. Gerber[b]

[a] Abteilung Nephrologie und Dialyse;
[b] Medizinische Klinik; Spitalzentrum Biel

Korrespondenz:
Dr. R. Zbinden
Departement Herz und Gefässe/
Kardiologische Klinik
Inselspital Bern
CH-3010 Bern

rainer.zbinden@insel.ch

Fallbeschreibung

Der 65jährige Patient leidet an akut aufgetretener, im übrigen oligosymptomatischer Diarrhoe. Wegen einer multifaktoriell bedingten Niereninsuffizienz kommt er dreimal pro Woche zur Hämodialyse. Vor 15 Jahren wurde er wegen eines Hodenkarzinoms erfolgreich bestrahlt und chemotherapiert. Als Komplikation kam es damals zu einem Verschluss der V. cava inferior sowie zu einer postaktinischen Elephantiasis des linken Beines.

Die klinische Untersuchung inklusive Rektalstatus ist bis auf das bekannte Lymphödem des linken Beines unauffällig. Die Stuhluntersuchung auf Leukozyten ist negativ; doch ist die Leukozytenzahl im peripheren Blut mit $22{,}1 \times 10^9$/l deutlich erhöht, das CRP mit 364 mg/l ebenfalls. Innert einer Woche zeigt sich eine rasche Verschlechterung des Allgemeinzustandes mit Fieber bis 38,5 °C. Neu findet sich eine leicht gerötete und druckdolente Fluktuation am linken, vorbestehend ödematös veränderten Unterschenkel (Ultrasonographie siehe Abb. 1). Die chirurgische Exploration bringt eine grosse Abszesshöhle zu Tage. Im Abszessabstrich (aerob) und in einer der beiden Blutkulturen (sowohl aerob wie auch anaerob) kann *Campylobacter fetus (fetus)* kultiviert werden (Abb. 2).

Unter resistenzgerechter antibiotischer Therapie mit einem Makrolid erholt sich der Patient zunächst rasch. Nach zehntägiger Therapie bilden sich jedoch drei weitere Abszesse am selben Bein, weshalb wir die antibiotische Therapie auf zunächst Meropenem (i.v.) (Meronem®, ein Carbapenem) und später Chloramphenicol (p.o.) wechseln.

Im weiteren Verlauf bilden sich keine weiteren Abszesse. Eine endokardiale Beteiligung kann echokardiographisch nicht nachgewiesen werden.

Abbildung 1.
Weichteilultraschall der fluktuierenden Schwellung am linken Unterschenkel.

Kommentar

Infektionen mit Campylobacter präsentieren sich und verlaufen je nach Subspezies unterschiedlich. Die häufigeren und v.a. epidemisch auftretenden Infektionen mit *C. jejuni* und *C. coli* führen meist zu einer selbstlimitierenden Diarrhoe. Nur in etwa 0,15% der Fälle kommt es zu einer systemischen Infektion bzw. zu einer meist transienten Bakteriämie. Ganz im Gegensatz dazu verursacht *C. fetus* typischerweise eine Bakteriämie. Es gibt zwei Subspezies von *Campylobacter fetus*: *C. fetus subsp fetus* und *C. fetus subsp veneralis*. Beim Menschen kommt praktisch nur die Subspezies fetus vor, wobei systemische Infektionen mit *C. fetus* sehr selten sind (ca. 10 gemeldete Infektionen pro Jahr in den USA). Patienten mit einem Immundefekt oder schweren chronischen Krankheiten sind besonders gefährdet (z.B. chronische Lebererkrankung, Malignome, Diabetes mellitus, Aids). Infektionen bei Hämodialyse-Patienten sind nur wenige beschrieben [1].

C. fetus subsp fetus hat eine Prädilektion für das Endothel [2, 3]. In der Literatur beschriebene Organmanifestationen sind Meningoenzephalitis, Osteomyelitis, Empyem, Cholezystitis, Perikarditis, Peritonitis, Salpingitis sowie Campylobacter-assoziierte Aborte.

Bei unserem Patienten lagen für die vorliegende seltene Infektion gleichzeitig zwei prädisponierende Faktoren vor: die allgemeine Immunkompromittierung (chronische Hämodialyse) sowie die lokalen Verhältnisse (chronisches Lymphödem / Elephantiasis mit proteinreicher interstitieller Flüssigkeit). Die erneute Abszessbildung unter resistenzgerechter The-

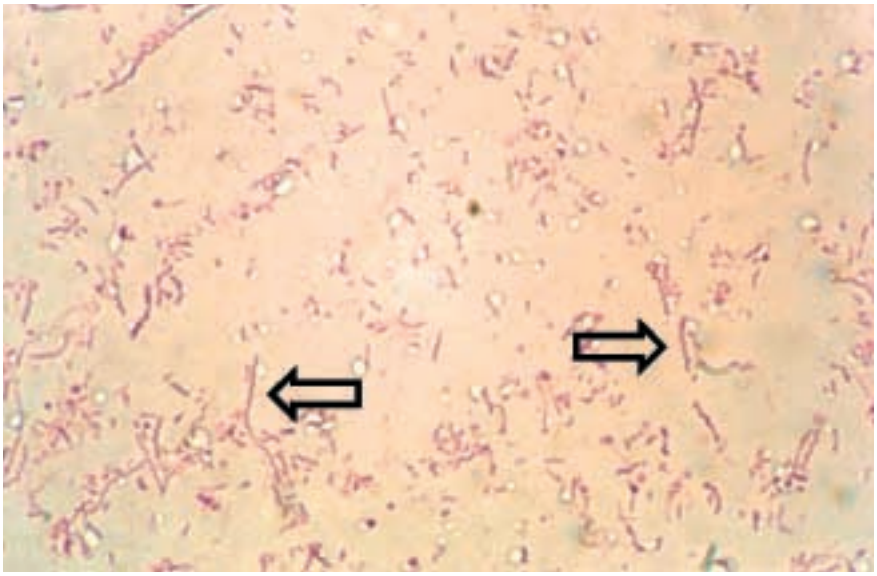

Abbildung 2.
Campylobacter fetus (⇨)
(Gram-Präparat).

rapie mit einem Makrolid interpretierten wir mit (allerdings nicht gemessenen) unterschwelligen Gewebespiegeln und ungünstigen, die Wirksamkeit von Makroliden beeinträchtigenden Kofaktoren am Herd der Infektion [4]. Konsequenterweise wurde die Therapie mit Antibiotika weitergeführt, welche ein für die vorliegende Situation möglichst gutes Verhältnis von Pharmakodynamik und Pharmakokinetik aufweisen. Meropenem schien uns wegen seiner sehr hohen intrinsischen Aktivität gegen Campylobacter geeignet für die Akutsituation. Chloramphenicol zeichnet sich aus durch ausgezeichnete orale Verfügbarkeit, optimale Diffusion in auch schlecht durchblutetes Gewebe inkl. Abszesse und durch eine Pharmakodynamik, welche durch ungünstige Verhältnisse am Herd der Infektion (Zelldebris, Hypoxie, pH) wenig beeinträchtigt wird. Damit schien uns dieses Antibiotikum geeignet für die Elimination von Residualkeimen am Herd der Infektion. Der klinische Verlauf unterstützte diese Hypothese und rechtfertigte den Einsatz dieses heute nicht mehr häufig eingesetzten Antibiotikums.

Das Fallbeispiel soll aufzeigen, dass eine In-vitro-Wirksamkeit eines Antibiotikums nicht zwingend mit einer Wirkung *in vivo* gleichzustellen ist. Zudem war initial die Assoziation zwischen Campylobacter-bedingtem Durchfall und der subkutanen Abszessbildung nicht unmittelbar evident.

Literatur

1 Sticht-Groh V, Pabst C, Schmidt-Rotte H. Septicaemia caused by enteritis due to Campylobacter fetus subspecies fetus. Dtsch Med Wochenschr 1987;112:548–50.

2 Farrugia DC, Eykyn SJ, Smyth EG. Campylobacter fetus endocarditis: two case reports and review. Clin Infect Dis 1994;18:443–6.

3 Sitter T, Bauer MF, Held E. Acute aortic insufficiency following endocarditis due to infection with Campylobacter fetus subspecies fetus. Dtsch Med Wochenschr 1992;117:1355–8.

4 Rossi M, Gerber AU. Mikrobielle Resistenz gegenüber Antibiotika aus klinischer Sicht. Therap Umsch 2002;59:11–9.