Schilddrüsenknoten und Knotenstrumen

A. G. Burger

Einleitung

Der Sammelbegriff «Schilddrüsenknoten» steht sowohl für Kolloidknoten, die histologisch wie ein multinodulärer Kropf aussehen, wie für Karzinome und Adenome. Funktionell kann man nicht funktionierende, sogenannt kalte, von warmen und heissen Knoten unterscheiden, je nachdem die begleitende Hyperthyreose subklinisch oder eindeutig manifest ist.

Schilddrüsenknoten sind ein häufig anzutreffendes Problem und ihre diagnostische Aufarbeitung hat sich in den letzten 20 Jahren erheblich verändert. Sie sind nicht nur in der Schweiz mit ihrer historisch geringen Jodzufuhr häufig, sondern werden auch in den USA und in Japan – Gebieten mit hoher Jodzufuhr – beobachtet, was darauf hindeutet, dass der Jodmangel nicht alleinige Ursache sein kann.

Neuere Studien zeigen, dass in Europa bei anhaltend mildem Jodmangel 30% der Bevölkerung im Alter von >30 Jahren eine Struma mit einem oder mehreren Knoten aufweisen. Ähnliches gilt für die USA. Die Inzidenz steigt mit dem Alter [1–3]. Ultra-sonographisch und in Autopsiestudien erweisen sich 50% der Schilddrüsen als knotig. Palpatorisch beträgt der Prozentsatz indessen nur 5–10%, zumal die meisten Knoten einen Durchmesser von weniger als 1,0–1,5 cm aufweisen. Aufgrund klinischer Befunde allein ist es allerdings schwierig zu entscheiden, ob nur ein einzelner Knoten vorliegt oder aber eine kleine multinoduläre Struma. Oft erweist sich ein palpatorisch festgestellter Einzelknoten in der Ultraschalluntersuchung als multinoduläre Struma. In Gegenden mit ausgeprägtem Jodmangel werden die Knoten bisweilen so gross, dass sie ein mechanisches Problem schaffen – bei uns inzwischen eine seltene Beobachtung. Die Bedeutung von Schilddrüsenknoten und Knotenstrumen liegt in der Möglichkeit der Malignität und der Hyperthyreose [4].

In der Mehrzahl handelt es sich um Kolloidknoten, also eine kleine multinoduläre Struma. Eigentliche Adenome und Malignome sind sehr selten. Diese Aussage definiert das Problem: die Suche nach der Nadel im Heustock! Palpation, Ultraschall und bildgebende Methoden erlauben nicht, benigne von malignen Läsionen zu unterscheiden. Selbst die zystische Degeneration – ein häufiger Befund in multinodulären Strumen – findet sich mit ähnlicher Häufigkeit in Adenomen und Malignomen. Selten sind Knoten im Falle von langdauernder Basedow-Struma oder der Hashimoto-Thyreoiditis, im letzteren Falle bisweilen in beiden Lappen anzutreffen. Maligne Knoten finden sich etwas häufiger in der Basedow-Struma als in normalen Schilddrüsen. Obwohl «Knoten» in Hashimoto-Strumen nicht selten durch Lymphozyteninfiltrate vorgetäuscht werden, sind auch hier maligne Läsionen etwas häufiger als in der normalen Thyreoidea, bleiben aber eine grosse Seltenheit [5, 6]. Im Falle der subakuten Thyreoiditis sind Knoten, die von einem Lappen in den andern «wandern», geradezu klassisch. Es handelt sich um entzündliche «Knoten», die mit dem Abklingen der Erkrankung verschwinden. Sie sollten nur abgeklärt werden, wenn sie nach der Ausheilung der Entzündung persistieren. Externe Bestrahlung oder schwere Belastung mit ^{131}Jod stellen eine anerkannte Ursache von Knoten und Schilddrüsenmalignomen dar [7, 8].

Schilddrüsenmalignome werden in papilläre, follikuläre, anaplastische oder medulläre Karzinome und Lymphome eingeteilt. Dabei stellen die papillären Karzinome mit über 80% die weitaus häufigste Variante dar. Sie haben auch die beste Prognose. Die Inzidenz klinisch relevanter Schilddrüsenmalignome wird auf 25–50 Fälle pro 100 000 Personen pro Jahr geschätzt. Es handelt sich demnach um eine seltene Erkrankung und ein seltenes Malignom. Der Vergleich zwischen klinischer Häufigkeit und Inzidenz in Autopsiestudien führt zu einem Paradox, da kleine papilläre Karzinome mit einem Durchmesser von <1 cm autoptisch in bis zu 15% anzutreffen sind. Sollten diese kleinen Karzinome Vorläufer relevanter Läsionen sein, so wäre zu schliessen, dass nur eines von 2000 progressives Wachstum zeigt, was nicht auszuschliessen ist. Der Kliniker sollte aber keine Knoten mit einem Durchmesser <1cm abklären und diese als «Inzidentalome» betrachten

Pathogenese der Knoten

Es ist nicht zu bezweifeln, dass Jodmangel und die damit verbundene TSH-Stimulation eine

Abkürzungen
TSH = Thyreotropin
T4 = Thyroxin
FT4 = freies T4
T3 = Trijodthyronin
TG = Thyreoglobulin
TPO = Thyroid Peroxidase
HCG = humanes Chorion-Gonadotropin
FNA = Feinnadel-Aspiration
IGF-1 = Insulin like growth factor-1

Ehemals: Division d'endocrinologie et de diabétologie, Hôpital Cantonal Universitaire Genève
Wissenschaftlicher Berater für Endokrinologie, Laboratoires Unilabs SA, Genf

Korrespondenz:
Prof. A. G. Burger
9D, plateau de Frontenex
CH-1208 Genève

agburger@bluewin.ch

wesentliche Ursache für das Wachstum von Knoten in der Schilddrüse ist. Während einer Schwangerschaft übernimmt das HCG möglicherweise die Rolle des TSH als Wachstumsstimulans. Bei gleichbleibendem Jodmangel fördert Rauchen die Entwicklung von Knoten, da es die Serumkonzentration von Thiozyanat steigert und damit die Jod-Bindung in der Schilddrüse hemmt und das TSH steigert [9]. Andere Stimulatoren thyreoidalen Wachstums, z.B. IGF-1 und EGF haben ähnliche Effekte. IGF-1 dürfte für die Häufung von Schilddrüsenknoten bei Akromegalie verantwortlich sein. Darüber hinaus sind Thyreozyten polyklonal und damit anfällig für heterogene Entwicklung, wie das Studer und Mitarbeiter elegant gezeigt haben [10]: Die einen reagieren auf unterschiedliche Wachstumsfaktoren mit gesteigerter Replikation und Aktivität und der Entwicklung aktiver Knoten, die andern lediglich mit Wachstum und der Bildung kalter Knoten. Kommt dazu, dass sich der TSH-Rezeptor als unstabil erwiesen hat und anfällig ist für somatische Mutationen, die in den letzten Jahren z.T. charakterisiert worden sind. Dies führt nicht zur malignen Entartung, wohl aber zu warmen und heissen Knoten [11].

Andere Mutationen und / oder Überexpressionen, (ras-, PTC-, NTRK1- und p53-Gene) begünstigen die Entdifferenzierung. Eines der Kennzeichen ist die aberrierende Expression bestimmter Tyrosinkinasen, die normalerweise in diesem Gewebe nicht vorkommen. Sie sind Ausdruck von Umlagerungen (Gen-Rearrangements) eine in der Schilddrüse nicht vorhandenen Tyrosinkinase mit einem normal exprimierten Gen der Thyreoidea. Resultat: die Tyrosinkinase wird aktiviert durch dieses (normale) Gen, an das das Tyrosinase-Gen «angedockt» ist und diese Tyrosinkinasen spielen eine grosse Rolle im Zellwachstum und Entartung.

Abbildung 1.

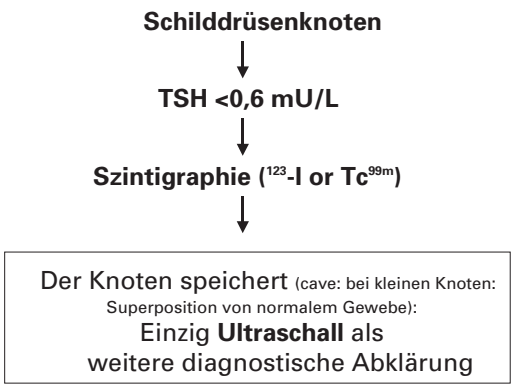

Klinisches Vorgehen bei solitären Knoten

Beim Vorliegen eines solitären Schilddrüsenknotens besteht die Aufgabe des Klinikers im Ausschluss eines Schilddrüsenkarzinoms. In ausgeprägten Jodmangelgebieten sind die Knoten bisweilen sehr gross und schaffen mechanische Probleme. Rasch wachsende Knoten sind bei uns selten benigne (es sei denn, es handle sich um die Bildung einer Kolloidzyste oder um eine Blutung) und verlangen eine Abklärung.

Bei der Abklärung von Schilddrüsenknoten von 1,5 bis 4 cm Durchmesser hilft die Bestimmung des Serum-TSH für die Identifizierung aktiver Knoten. Derartige Knoten supprimieren mit ihrer autonomen Sekretion den TSH-Spiegel. Die meisten Endokrinologen dürften ein TSH von 0,2–0,6 mU/L als «suspekt auf einen aktiven Knoten» werten (Abb. 1). Von Interesse ist, dass in derartigen Fällen Serum-T4 und -T3 praktisch immer im Normbereich liegen. Leider ist die Inzidenz aktiver Knoten mit Serum-TSH-Werten von 0,2–0,6 mU/L nicht bekannt. Liegt das Serum-TSH jedoch >0,6 mU/L, so ist die Wahrscheinlichkeit, dass es sich um einen nicht-funktionierenden Knoten handelt, mehr als 90% (Abb. 2). Bei Serum-TSH-Werten oberhalb des Normbereichs, d.h. >4 mU/L, dürfte eine autoimmune oder subakute Thyreoiditis Anlass zur Knotenbildung sein.

Bei Serum-TSH-Werten <0,6 mU/L ist eine Schilddrüsen-Szintigraphie angezeigt. Handelt es sich um einen aktiven Knoten, können eventuell andere knotige Strukturen mit einem Ultraschall dokumentiert werden. Insbesondere darf auf eine FNA verzichtet werden, denn die extrem seltenen aktiven Schilddrüsenmalignome müssen eine beträchtliche Grösse haben, um die TSH-Sekretion hemmen zu können. Aufgepasst: Kleine kalte Knötchen, umgeben von normal funktionierendem Gewebe können fälschlicherweise den Eindruck eines aktiven Knotens vermitteln. Die Interpretation der Bilder sollte deshalb einem erfahrenen Endokrinologen oder Radiologen überlassen werden.

Subklinische Hyperthyreose als Folge aktiver Schilddrüsenknoten ist – insbesondere bei Patienten mit kardiovaskulären Risikofaktoren – mit erhöhter Morbidität vergesellschaftet [12, 13]. Es ist mittlerweile erwiesen, dass Langzeitsubklinische Hyperthyreose das Auftreten von Vorhofflimmern begünstigt und zu einer erhöhten Inzidenz von koronaren Ereignissen führt. Darauf basiert die Empfehlung, derartige Patienten, insbesondere im Alter von >50 Jahren, zu behandeln. Bei jüngeren Patienten ohne kardiovaskuläre Risikofaktoren ist es vertretbar, zuzuwarten – aber: über die Jahre tendie-

Abbildung 2.

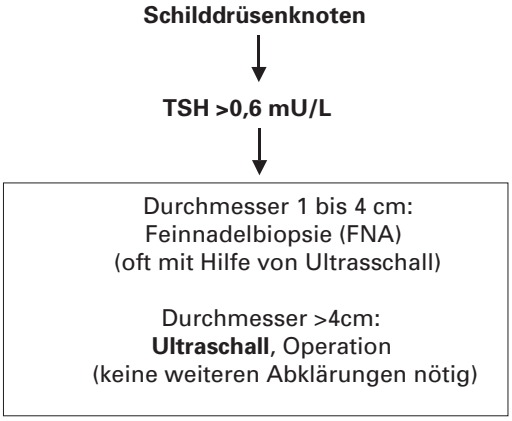

ren die Knoten zu wachsen, und – ausgelöst durch jegliche akzidentelle Jodbelastung – kann sich jederzeit eine manifeste Hyperthyreose einstellen. Aus diesem Grunde ziehen viele Endokrinologen von vornherein eine Behandlung vor. Kleine Knoten werden am besten mit ^{131}Jod angegangen. Thyreostatika haben keinen Platz in der Behandlung derartiger Fälle: die Patienten weisen selten relevante Symptome auf, und die subklinische Hyperthyreose stellt sich nach Abbruch der Behandlung wieder ein. Die subtotale Lobektomie der Schilddrüse stellt die zweite Option dar, und zwar im Falle sehr grosser oder solider Knoten mit kalten und funktionierenden Arealen, die nicht durch zystische Degeneration bedingt sind.

Bei TSH-Werten >0,6 mU/L handelt es sich praktisch immer um **kalte Knoten.** Übersteigt der Durchmesser 4 cm, so ist ohne weitere Untersuchungen eine operative Sanierung indiziert. In allen andern Fällen ist eine FNA (Feinnadelaspiration) unumgänglich [14, 15]. Diese erfolgt oft in Kombination mit einer Ultraschalluntersuchung. Sie ist in den Händen eines erfahrenen Klinikers und in Zusammenarbeit mit einem erfahrenen Pathologen hochgradig verlässlich. Inadäquate Aspirationen sollten 10% nicht übersteigen. Allgemein ist man sich einig, dass dem Pathologen mindestens 8 gut erhaltene Zell-Agglomerate zur Beurteilung verfügbar sein sollten und seine Beurteilung auf einer Mehrzahl von Aspiraten (5–8) beruhen muss.

Es resultieren 4 mögliche zytologische Resultate:

- **makrofollikuläre Läsionen** – der häufigste Befund, synonym mit «benigne Läsionen»; typisch für Kolloidknoten, Adenome und Autoimmunthyreoiditis;
- **mikrofollikuläre Läsionen** – in den meisten Fällen ebenfalls benigne. Es handelt sich aber um follikuläre Neubildungen, die z.T. maligne sein können. Aus diesem Grunde wird der Befund oft als «suspekt» bezeichnet;
- **maligne Läsionen**, typischerweise bei papillären Karzinomen (zusammen mit Einschlusskörperchen, Kaffeesatz-Kernen usw.);
- inadäquates, nicht-diagnostisches Material (zu wenig Zell-Agglomerate usw.).

Makrofollikuläre Läsionen sind der häufigste Befund, und falsch negative Interpretationen sind selten (<5%). Deshalb ist die Spezifität eines negativen Voraussagewertes einer FNA in spezialisierten Zentren mit über 95% ausgezeichnet. Sonderfall: Hürthle-Zellaspirate sollten makro- oder mikrofollikulär als verdächtig betrachtet werden. Im Falle von makrofollikulären Läsionen in mittelgrossen Knoten (Durchmesser 1,5–4 cm) herrscht unter Experten Uneinigkeit, ob bei diesem Befund auf weitere Abklärung verzichtet werden sollte. Persönlich bin ich der Meinung, dass es sich lohnt, die Grösse und Struktur des Knotens sonographisch zu dokumentieren. In den Händen erfahrener Untersucher liefert die Sonographie zusätzliche Angaben über das Vorliegen von Zysten und dient als Ausgangspunkt für die weitere Grössenentwicklung des Knotens.

Im Falle von **mikrofollikulären Läsionen** sind follikuläre Karzinome schwierig auszuschliessen, und deren Prognose ist schlechter als jene von papillären Karzinomen. Eine Resektion des Befundes ist deshalb angezeigt, selbst wenn der definitive Befund in einer Mehrheit von 90% benigne ausfallen wird. Ergo: Zurzeit ist die diagnostische Bedeutung von mikrofollikulären Läsionen unbefriedigend. Da sie ein Schilddrüsenkarzinom nicht ausschliessen lassen, werden viele Patienten für einen Knoten operiert, der sich im Operationspräparat als benigne erweisen wird.

Jüngste Entwicklungen auf dem Gebiet der Immunzytochemie dürften die diagnostische Treffsicherheit mikrofollikulärer Läsionen verbessern, zumal berichtet wird, dass Marker, wie Antikörper gegen TPO und Galectin-3 veränderte Antigene erkennen lassen, die in >80% der papillären und follikulären Karzinome der Schilddrüse, aber in <20% der Adenome nachweisbar sind [16, 17].

Bedeutung zusätzlicher diagnostischer Optionen:

- Die Familienanamnese kann auf eine familiäre Tendenz zur Struma hinweisen und ist natürlich bei Verdacht auf ein medulläres Karzinom besonders wichtig.
- Die Bestimmung des Serum-FT4 und -FT3 ist überflüssig, solange das TSH im Normbereich liegt (0,4–4 mU/L);
- Serum-Thyreoglobulin(TG)-Konzentration: TG ist ein empfindlicher Marker für funktionierende Schilddrüsenzellen, wird aber sowohl von normalen wie gut differenzierten Karzinom-Zellen synthetisiert. Der Test unterscheidet demnach nicht zwischen Karzi-

nom und Adenom und es besteht kein Anlass, in der Frühphase der Abklärung eines Schilddrüsenknotens oder einer Knotenstruma das TG zu messen. TG ist dagegen der wichtigste Parameter in der Nachkontrolle behandelter Schilddrüsenkarzinome. Ein Anstieg des TG weist auf ein Rezidiv des Malignoms hin.

– Der Serum-Kalzitonin-Spiegel ist ein ausgezeichneter Marker für das medulläre Schilddrüsenkarzinom. Es handelt sich um einen extrem seltenen, familiär oder sporadisch auftretenden Tumor. Hat dieser erst einmal die Schilddrüsenkapsel durchbrochen oder hat er bereits zu Metastasen geführt, so besteht praktisch keine Heilungschance. Die letztere liegt indessen bei nahezu 100%, solange der Tumor rein intrathyreoidal liegt. Neuere Publikationen verzichten auf die Messung des Kalzitonins im Rahmen der Abklärung eines Schilddrüsenknotens mit dem Argument, dass die Bestimmung teuer, nicht kosteneffektiv und mit ⅔ falsch positiver Befunde belastet ist. Meines Erachtens sollte die Kosteneffizienz auch gemessen werden an der Bedeutung des Resultats für die Entwicklung des Krankheitsprozesses. Da die FNA für den Nachweis eines medullären Schilddrüsenkarzinoms nicht zuverlässig ist, bestimme ich relativ oft den Kalzitoninspiegel – auch wenn ich weiss, dass das kein Routine-Screeningtest ist.
– Schilddrüsen-Szintigraphie und Ultraschalluntersuchung wurden weiter oben diskutiert. Ultraschall wird in Europa bevorzugt, die Szintigraphie hat ihre Proponenten in den USA. Persönlich benütze ich die Szintigraphie selten in erster Wahl, wohl aber als zusätzliche Untersuchung in speziellen klinischen Situationen.
– Magnetresonanz und koaxiale Tomographie haben keinen Platz in der Abklärung von Schilddrüsenknoten und Knotenstruma. Sie bringen in dieser Situation keine technischen Vorteile, sind sehr kostenträchtig, und jodierte Kontrastmittel führen zusätzlich zu schwerer Jodbelastung.

Therapeutisches Verhalten und Konsequenzen

Zusammenfassend kann die Abklärung eines Schilddrüsenknotens mit einem Durchmesser von 1,5–4 cm und normalem Serum-TSH (0,6–4 mU/L) in den meisten Fällen limitiert werden auf eine FNA, oft ergänzt durch eine Ultraschalluntersuchung oder eine Szintigraphie. Die therapeutischen Entscheidungen richten sich nach den 4 möglichen Resultaten der FNA (Tab. 1):

– Falls die Zytologie eine maligne Läsion anzeigt, ist ein operativer Eingriff indiziert. Falsch positive Resultat kommen vor, liegen aber in den Händen eines erfahrenen Zytologen bei weniger als 5% aller Fälle.
– Nicht-diagnostische Läsionen verlangen nach der Wiederholung der FNA. Bleibt das Resultat unbefriedigend, so liegt der Entscheid beim erfahrenen Kliniker, entweder einen lückenlosen, sorgfältigen Follow-up oder einen chirurgischen Eingriff vorzuschlagen.
– Im Falle makrofollikulärer Läsionen wird dem medizinischen Follow-up der Vorzug gegeben. Die Knoten dürften mit der Zeit wachsen oder zystisch degenerieren. Aus diesem Grunde wird empfohlen, den Ultraschall innerhalb des ersten Jahres, später nach 2 bzw. 4 Jahren zu wiederholen, solange der Befund unverändert bleibt. Die FNA kann, aber muss nicht unbedingt wiederholt werden: sie erhöht nicht die Sensitivität des Tests! Falls der Knoten wächst, muss die FNA wiederholt und die chirurgische Intervention erneut diskutiert werden.

Während des konservativen Follow-up und ebenso nach der operativen Resektion stellt sich die Frage der Thyroxin-Behandlung. Im Falle eines Schilddrüsenkarzinoms ist diese Behandlung nicht nur notwendig, sondern sie muss in einer Dosierung durchgeführt werden, deren Ziel die möglichst vollständige Suppression des Serum-TSH auf <0,1 mU/L ist. Im Falle des konservativen Follow-up ist die Frage offen. Es wurden widersprüchliche Resultate publiziert, wobei die einen eine leichte Reduktion der Knotengrösse beobachteten, die andern nicht. Die Ersteren erreichten ihr Ziel mit einer suppressiven T4-Dosierung und dem Ziel eines TSH <0,1 mU/L. Die Behandlung muss

Tabelle 1. Feinnadelaspiration (FNA).

Makrofollikuläre Läsionen:	Konservativer Follow-up
Mikrofollikuläre und maligne Läsionen:	Operation +/– ^{131}Jod
Unzureichendes Material:	3mal FNA; wenn immer noch inadäquat: Operation erwägen

Quintessenz

- Schilddrüsenknoten sind asymptomatisch und werden meist zufällig entdeckt.
- Palpatorisch entziehen sich Knoten mit einem Durchmesser <1–1,5 cm dem Nachweis. Mit Ultraschall lassen sich kleine Knoten nachweisen, wie sie in 50% der Bevölkerung vorkommen.
- Bei Knoten mit einem Durchmesser <1–1,5 cm drängen sich keine weiteren Abklärungen auf.
- Bei grösseren Knoten müssen Hyperthyreose und Malignität ausgeschlossen werden.
- Die beiden hauptsächlichen Abklärungsmassnahmen sind: Messung des TSH und Feinnadelaspiration.
- Bei einem TSH <0,6 mU/L ist die Wahrscheinlichkeit gross, dass es sich um einen aktiven (warmen oder heissen) Knoten handelt → Schilddrüsenszintigaphie.
- Bei einem TSH im Normbereich oder kaltem Knoten ist ohne weitere Voruntersuchung eine FNA indiziert, deren Resultate das weitere Vorgehen bestimmen.

offensichtlich potentiell über Jahre aufrecht erhalten werden und bringt das Risiko erhöhter kardiovaskulärer Morbidität mit sich. Aus diesem Grunde verzichten manche Endokrinologen auf eine Routine-T4-Behandlung mit Ausnahme von Patienten, die in Ländern mit ungenügender oder grenzwertiger Jodversorgung leben – wozu noch immer einige Länder Europas, Asiens, Afrikas und Lateinamerikas gehören.

Verdankung

Herrn Dr. Christoph Merlo, Luzern, danke ich für die Durchsicht des Manuskriptes und die wertvollen Anregungen.

Literatur

1 Ross DS. Nonpalpable thyroid nodules – managing an epidemic. J Clin Endocrinol Metab 2002;87:1938–40.
2 Meier CA. Thyroid nodules: pathogenesis, diagnosis and treatment. Baillieres Best Pract Res Clin Endocrinol Metab 2000;14:559–75.
3 Burguera B, Gharib H. Thyroid incidentalomas. Prevalence, diagnosis, significance, and management. Endocrinol Metab Clin North Am 2000;29:187–203.
4 Papini E, Guglielmi R, Bianchini A, Crescenzi A, Taccogna S, Nardi F, et al. Risk of malignancy in nonpalpable thyroid nodules: predictive value of ultrasound and color-Doppler features. J Clin Endocrinol Metab 2002;87:1941–6.
5 Stocker DJ, Foster SS, Solomon BL, Shriver CD, Burch HB. Thyroid cancer yield in patients with graves' disease selected for surgery on the basis of cold scintiscan defects. Thyroid 2002;12:305–11.
6 Okayasu I, Fujiwara M, Hara Y, Tanaka Y, Rose NR. Association of chronic lymphocytic thyroiditis and thyroid papillary carcinoma – a study of surgical cases among Japanese, and white and African Americans. Cancer 1995;76:2312–8.
7 Rubino C, Cailleux AF, De Vathaire F, Schlumberger M. Thyroid cancer after radiation exposure. Eur J Cancer 2002;38:645–7.
8 Schlumberger MJ. Medical progress – papillary and follicular thyroid carcinoma. N Engl J Med 1998;338:297–306.
9 Hegedus L, Karstrup S, Veiergang D, Jacobsen B, Skovsted L, Feldt-Rasmussen U. High frequency of goitre in cigarette smokers. Clin Endocrinol (Oxf) 1985;22:287–92.
10 Derwahl M, Studer H. Hyperplasia versus adenoma in endocrine tissues: are they different? Trends Endocrinol Metab 2002;13:23–8.
11 Paschke R, Ludgate M. The thyrotropin receptor in thyroid diseases. N Engl J Med 1997;337:1675–81.
12. Peters A, Ehlers M, Blank B, Exler D, Falk C, Kohlmann T, et al. Excess triiodothyronine as a risk factor of coronary events. Arch Intern Med 2000;160:1993–9.
13 Sawin CT, Geller A, Wolf PA, Belanger AJ, Baker E, Bacharach P, et al. Low serum thyrotropin concentrations as a risk factor for atrial fibrillation in older persons (see comments). N Engl J Med 1994;331:1249–52.
14 Tollin SR, Mery GM, Jelveh N, Fallon EF, Mikhail M, Blumenfeld W, et al. The use of fine-needle aspiration biopsy under ultrasound guidance to assess the risk of malignancy in patients with a multinodular goiter. Thyroid 2000;10:235–41.
15 Leonard N, Melcher DH. To operate or not to operate? The value of fine needle aspiration cytology in the assessment of thyroid swellings. J Clin Pathol 1997;50:941–3.
16 Bartolazzi A, Gasbarri A, Papotti M, Bussolati G, Lucante T, Khan A, et al. Application of an immunodiagnostic method for improving preoperative diagnosis of nodular thyroid lesions. Lancet 2001;357:1644–50.
17 De Micco C, Kopp F, Vassko V, Grino M. In situ hybridization and immunohistochemistry study of thyroid peroxidase expression in thyroid tumors. Thyroid 2000;10:109–15.