Diffusionstensor-Bildgebung der ischämischen Penumbra

K. O. Lövblad[a, b], A. Federspiel[c], H. Oswald[d], C. Kiefer[e], G. Schroth[a], H. Mattle[e]

Einführung

Der Schlaganfall wird heute als akuter Notfall betrachtet. Mehr und mehr Daten zeigen, dass eine frühe Intervention mittels Thrombolyse zu einer deutlichen Besserung der Prognose führen kann [1–4]. Die intravenöse, aber vor allem die intraarterielle Thrombolyse haben hervorragende Resultate gezeigt, wie in der Berner Serie. Deswegen ist es absolut notwendig geworden, diagnostische Mittel zu haben, die eine sichere frühe Diagnose ermöglichen.
Die ischämische Penumbra wird definiert als eine Zone verminderten zerebralen Blutflusses, wo keine vollständige Infarzierung eingetreten und die potentiell heilbar ist [5, 6]. Die Durchblutungsverbesserung in der Penumbra ist das Ziel der neuen interventionellen Massnahmen.
Die traditionelle Computertomographie (CT) wird heute verwendet, um eine akute Blutung auszuschliessen [7]. Obwohl das CT frühe Zeichen der akuten Ischämie zeigen kann, braucht man eine Methode, welche Ischämie und Nekrose verlässlich unterscheiden kann. Eine relativ neu entwickelte Methode ist die Diffusions- und Perfusions-Magnetresonanztomographie [8], die uns erlaubt, nicht nur mit grosser Sicherheit eine frühe Ischämie zu erkennen, sondern auch therapierbares Gewebe zu identifizieren, bevor man eine Lyse startet. Die Diffusionsbildgebung erkennt die Brown-Molekularbewegung im Gewebe: im frischen Infarkt kommt es wahrscheinlich zu einer Dysfunktion der Na-K-ATPase und Umverteilung des Wassers im Gewebe. Dies wird als Hyperintensität auf dem diffusionsgewichteten Bild (genannt DWI-Bild für «diffusion-weighted image») mit maximalem b-Wert (b-Wert = Diffsionsgewichtung des Bildes – ein Bild mit maximalem b-Wert ist das diffusionsgewichtete Bild und ein Bild mit minimalem b-Wert ist ein T_2-gewichtetes Bild) und als Abstieg im apparenten Diffusions-Koeffizient (ADC – gibt Bilder, die die Diffusibilität im Gewebe zu quantifizieren erlauben) erkannt. So erlaubt die Diffusionsbildgebung eine frühe Erkennung der Ischämie auf den diffusionsgewichteten Bildern und eine Quantifizierung der Tiefe der Ischämie mittels den ADC-Maps (parametrische Bilder, die Werte enthalten). Die Diffusionsbildgebung ist aber sehr empfindlich auf sogenannte Anisotropie-Effekte: Das Vorhandensein von natürlichen Barrieren vermindert die Bewegung der Protonen (z.B. durch die Axonenfasern, Abb. 1).
Mittels Perfusionsbildgebung kann man noch zusätzlich die zerebrovaskulären Veränderungen im Gewebe erfassen: Die Diffusionsbildgebung hat einen (z.T. endgültigen) Schaden erkannt, aber es ist wichtig zu wissen, ob noch gefährdetes Gewebe vorhanden ist, d.h. wo die Perfusion erniedrigt ist, aber keine endgültige Nekrose eingetreten ist. Aus diesem Grund hat Steven Warach das Konzept des Diffusions-Perfusions-Mismatches entwickelt und verfeinert. Das Gebiet ausserhalb der Diffusionsstörung, das hypoperfundiert ist, sollte dieser Penumbra entsprechen (Abb. 2).

Schilderung der aktuellen Forschung

Bei Patienten mit akutem Schlaganfall wird die Diffusions- und Perfusionsbildgebung in Bern seit etwa 6 Jahren verwendet. Die intraarterielle Thrombolyse wird ebenfalls erfolgreich durchgeführt.
In früheren Studien haben wir gezeigt, dass die Diffusionsbildgebung eine sensitive Methode für die frühe Erkennung der zerebralen Ischämie ist. Dies ist vor allem der Fall, wenn sie innerhalb von 6 Stunden nach Beginn der Symptome durchgeführt wird. Die Läsionsvolumina, die man auf den Diffusionsbildern mit maximalem b-Wert erkennt, entsprechen zum Teil den späten T_2-gewichteten Läsionen, aber korrelieren auch sehr gut mit dem klinischen Status des Patienten [9]. Falls frühzeitig ebenfalls eine Perfusionsbildgebung durchgeführt wird, ist es möglich, ein Gebiet von sogenanntem Diffusions-Perfusions-Mismatch abzugrenzen [10, 11]. Im frühen Stadium ist dieses Areal häufig gross, und die akute Diffusionsläsion tendiert dazu, mit der Zeit und ohne Behandlung in diesem Areal nach aussen zu wachsen. Dieses Mismatch scheint der Penumbra mindestens zum Teil zu korrespondieren [12].
Die Diffusionsbildgebung könnte auch hilfreich sein, multiple akute kleine Läsionen als embolisch zu definieren, was die Behandlung ändert (Embolus vs. Verschluss) [13]. Die Diffusionsbildgebung kann auch bei nicht arteriellen

[a] Abteilung für Neuroradiologie, Inselspital, Universität Bern
[b] Unité de Neuroradiologie, HUG, Genève
[c] Psychiatrische Uniklinik, UPD Waldau, Bern
[d] T-Systems, Bern
[e] Neurologische Klinik und Poliklinik, Inselspital, Universität Bern

Korrespondenz:
PD Dr. med. Karl-Olof Lövblad
Unité de Neuroradiologie
Radiologie
Hôpital Cantonal Universitaire
HUG
24, rue Micheli-du-Crest
CH-1211 Genève 14

Karl-Olof.Lovblad@hcuge.ch

Diese Forschung wird vom Schweizerischen Nationalfonds unterstützt («Mapping the cerebral perfusion tissue at risk with diffusion and perfusion MR imaging»: 3100-66348.01)

Abbildung 1.
Konzept der Anisotropie im diffusionsgewichteten Bild. Eine Reihe von diffusionsgewichteten Bildern mit maximalem b-Wert auf der gleichen Höhe bei einem Probanden: Die oberen Bilder sowie das untere Bild links entsprechen Diffusionsbildern mit den Gradienten in der Richtung der Phase, des Reads und der Slice-Position; in diesen Bildern kommen sogenannte Anisotropie-Effekte vor: Man sieht in der Phasenrichtung Hyperintensitäten im Hinterschenkel der Capsula interna, und in der Slice-Richtung kommt es zu Hyperintensitäten im Corpus callosum. Das Bild unten rechts entspricht einem «trace»-Bild, auf dem keine Anisotropie-Effekte vorhanden sind.

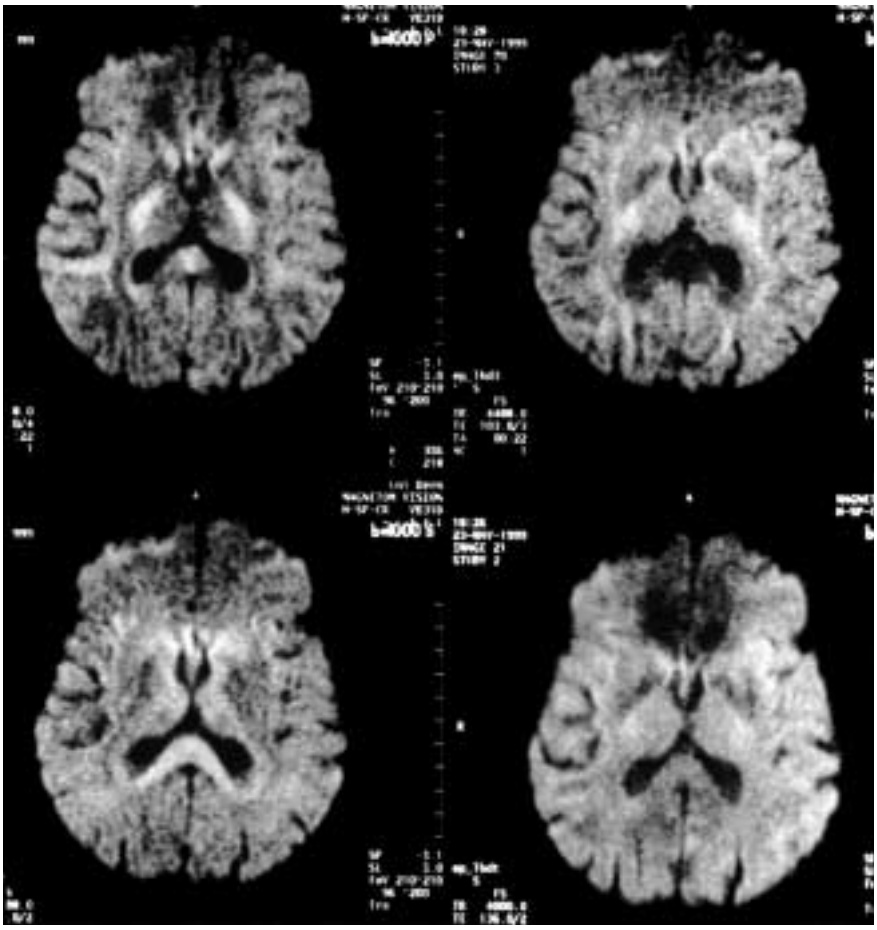

zerebralen Gefässkrankheiten, z.B. bei der Venenthrombose, verwendet werden, wo z.T. reversible Diffusionsveränderungen vorhanden sind, die einer Mischung von zytotoxischen und vasogenen Ödemen entsprechen [14, 15]. Bei extremen Situationen wie beim Hirntod ergibt die Diffusionsbildgebung sehr tiefe ADC-Werte, was Ausdruck eines ausgeprägten zerebralen Schadens ist [16].

Die interessanteste klinische Applikation der Diffusionsbildgebung liegt bei der Evaluation der therapeutischen Massnahmen. Wir haben festgestellt, dass die Diffusionsbildgebung eingesetzt werden kann, um allfällige Komplikationen von Eingriffen darzustellen: Diffusionsläsionen, die z.T. klinisch «taub» sind, können nach Karotisendarterektomie oder Stenteinlage nachgewiesen werden [17, 18].

Wenn man die Diffusionsbildgebung extrem früh nach Infarkt veranlasst, ist es möglich, dass die Diffusionsläsionen nach Thrombolyse noch zumindest partiell reversibel sind [19]. Das wurde ebenfalls von unserer Gruppe beobachtet in einer Serie von Patienten, die intraarteriell thrombolysiert worden sind: Die Patienten, die eine bessere Rekanalisation hatten, wiesen ebenfalls höhere ADC-Werte auf. Nichts desto weniger liefert der ADC-Wert ebenfalls dynamische Informationen über die zerebrovaskuläre Hämodynamik und ist nicht gleichbedeutend mit Zellnekrose [20, 21]. Deswegen ist es wichtig, bei der Evaluation der akuten Datensätze die Informationen der ADC-Werte mit einzubeziehen, da das einfache Diffusionsbild nur einen Teil der Informationen enthält [22].

Eine zusätzliche neue technologische Entwicklung ist die sogenannte Diffusionstensor-Bildgebung [23], die mittels mehr Diffusionsmessungen als bei einer normalen diagnostischen

Abbildung 2.
Mismatch-Konzept: Patientin mit akutem Schlaganfall: Das diffusionsgewichtete Bild (2a) zeigt eine beginnende Hyperintensität im Mediaversorgungsgebiet rechts (links auf dem Bild), und das gleichzeitig erfasste Perfusionsbild zeigt eine Hypoperfusion, die fast die ganze linke Hemisphäre betrifft (2b). Das Areal der Hypoperfusion ausserhalb der Diffusionsstörung (Volumen von 2b–2a) entspricht der Penumbra gemäss dem Mismatch-Konzept.

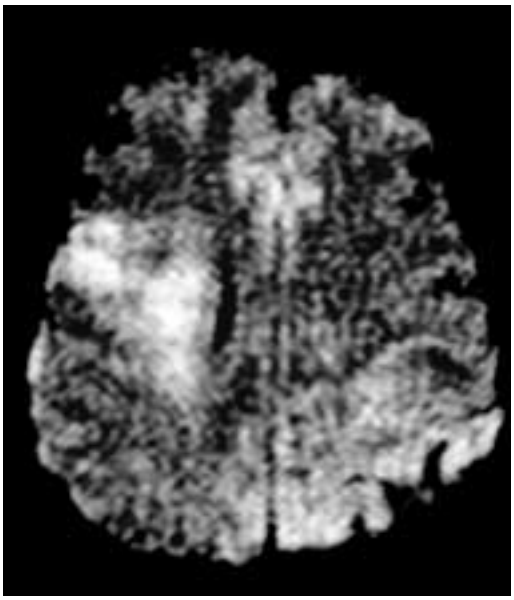

2a

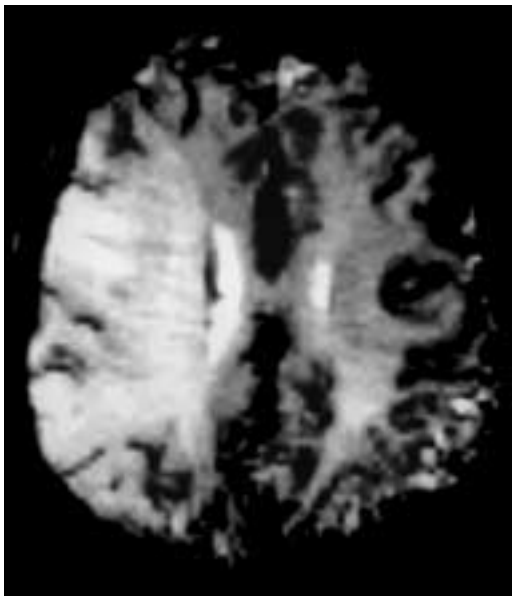

2b

Untersuchung nicht nur eine Messung der Störung der Wasserbeweglichkeit erlaubt, sondern auch eine Quantifizierung der Stärke und der Richtung dieser Beweglichkeit. Die Diffusionstensor-Bildgebung haben wir erfolgreich zur Faserdarstellung bei psychiatrischen Erkrankungen angewendet. Es wird vermutet, dass am Anfang der Ischämie eine Änderung in der Anisotropie vorhanden sei [24]. Deswegen würde sich die Diffusionstensor-Bildgebung sehr gut dazu eignen, die frühen Veränderungen zu erfassen, bevor sie sogar im Diffusionsbild erscheinen.

Es wird zum Teil postuliert, dass Veränderungen im DWI-Bild beobachtet werden können, die zu passageren Phänomenen wie der «spreading depression» von Leao passen [25]. Obwohl diese Phänomene im Rattenmodell gut etabliert sind, sind menschliche Beobachtungen mittels MRI erfolglos gewesen [26]. Ein weiteres Argument dafür ist, dass es bei der Epilepsie DWI- und ADC-Veränderungen gibt, die mit den elektrophysiologischen Phänomenen korrelieren; dies bedeutet, dass es wahrscheinlich eine Information gleichzeitig über neuronale Entladungen gibt [27, 28]. Für solche Veränderungen sind wahrscheinlich konventionelle Auswertungsmethoden insuffizient. Um diese spontanen Veränderungen fassen zu können, sollte ein Auswertungsapproach mit Fuzzy-logic-Algorithmen probiert werden.

Ausblick

Weitere Ziele

Unser primäres Ziel ist es, eine Diffusionstensor-Bildgebung im Mismatch-Areal durchzuführen und dort Messungen zu machen, um zu sehen, ob frühe Faserrichtungs-Veränderungen vorhanden sind, die einer reversiblen oder irreversiblen neuronalen Schädigung entsprechen.

Die Applikation der Tensorbildgebung sollte auch bei anderen Krankheitsbildern angewendet werden, wo sie hilfreich sein könnte, wie z.B. der Multiplen Sklerose oder Hirntumoren. Um diese Daten auswerten zu können, ist es wichtig, neue präzisere Auswertungsmethoden zu entwickeln.

Potentielle klinische Auswirkungen

Wir erwarten, dass frühe strukturelle Veränderungen in der Diffusionstensorbildgebung zeigen, ob eine definitive oder reversible Läsion vorhanden ist. Diese Kenntnisse sollten uns erlauben, früh einerseits die Penumbra besser zu erfassen, aber auch eine genauere Evaluation des definitiv geschädigten Gewebes zu machen. Die Tensoren werden im ganzen Gehirn ausgewertet, aber vor allem im Bereich des Mismatches. Das Ziel ist ebenfalls eine schnell durchführbare echo-planar basierte Diffusions-Sequenz zu entwickeln und auch neue Auswertungsmethoden zu evaluieren. Diese Methoden sollten hoffentlich bei der klinischen Evaluation der akuten Schlaganfallpatienten helfen.

Literatur

1 The National Institute of Neurological Disorders and Stroke rt-PA Stroke Study Group. Tissue plasminogen activator for acute ischemic stroke. N Engl J Med 1995; 333:1581–7.
2 Gonner F, Remonda L, Mattle H, Sturzenegger M, Ozdoba C, Lovblad KO, et al. Local intra-arterial thrombolysis in acute ischemic stroke. Stroke 1998;29:1894–900.
3 Furlan A, Higashida R, Wechsler L, Gent M, Rowley H, Kase C, et al. Intra-arterial prourokinase for acute ischemic stroke. The PROACT II study: a randomized controlled trial. Prolyse in Acute Cerebral Thromboembolism. JAMA 1999; 282:2003–11.
4 Arnold M, Nedeltchev K, Loher T, Stepper F, Sturzenegger M, Mattle H. Intra-arterial thrombolysis in a series of 130 patients with acute ischemic stroke. Cerebrovasc Dis 2001;11(suppl 4):120.
5 Astrup J, Siesjo BK, Symon L. Thresholds in cerebral ischemia – the ischemic penumbra. Stroke 1981;12:723–5.
6 Heiss WD. Ischemic penumbra: evidence from functional imaging in man. J Cereb Blood Flow Metab 2000;20:1276–93.
7 von Kummer R, Bourquain H, Bastianello S, Bozzao L, Manelfe C, Meier D, Hacke W for the ECASS II Group. Early Prediction of Irreversible Brain Damage After Ischemic Stroke by Computed Tomography. Radiology 2001;219:95–100.
8 Lövblad KO, Laubach HJ, Baird AE, Curtin F, Schlaug G, Edelman RR, et al. Clinical experience with diffusion weighted MR in patients with acute stroke. AJNR 1998;19: 1061–6.
9 Lovblad KO, Baird AE, Schlaug G, Benfield A, Siewert B, Voetsch B, et al. Ischemic lesion volumes in acute stroke by diffusion-weighted magnetic resonance imaging correlate with clinical outcome. Ann Neurol 1997;42:164–70.
10 Baird AE, Benfield A, Schlaug G, Siewert B, Lövblad KO, Edelman RR, et al. Enlargement of human cerebral ischemic lesions measured by diffusion weighted magnetic resonance imaging. Annals of Neurology 1997;41:581–9.
11 Baird AE, Lovblad KO, Dashe JF, Connor A, Burzynski C, Schlaug G, et al. Clinical correlations of diffusion and perfusion lesion volumes in acute ischemic stroke. Cerebrovasc Dis 2000;10:441–8.
12 Schlaug G, Benfield A, Baird AE, Siewert B, Lovblad KO, Parker RA, et al. The ischemic penumbra: operationally defined by diffusion and perfusion MRI. Neurology 1999; 53:1528–37.
13 Baird AE, Lövblad KO, Schlaug G, Edelman R, Warach S. The multiple acute stroke syndrome – A marker of embolic disease? Neurology 2000;54:674–9.
14 Lovblad KO, Bassetti C, Schneider J, Guzman R, El-Koussy M, Remonda L, et al. Diffusion-weighted MR in cerebral venous thrombosis. Cerebrovasc Dis 2001;11:169–76.
15 Lovblad KO, Bassetti C, Schneider J, Ozdoba C, Remonda L, Schroth G. Diffusion-weighted MRI suggests the coexistence of cytotoxic and vasogenic oedema in a case of deep

cerebral venous thrombosis. Neuroradiology 2000;42:728–31.
16 Lövblad KO, Bassetti C. Diffusion-weighted MRI in brain death. Stroke 2000;31:539–42.
17 Barth A, Remonda L, Lovblad KO, Schroth G, Seiler RW. Silent cerebral ischemia detected by diffusion-weighted MRI after carotid endarterectomy. Stroke 2000;31:1824–8.
18 Lovblad KO, Pluschke W, Remonda L, Gruber-Wiest D, Do DD, Barth A, et al. Diffusion-weighted MRI for monitoring neurovascular interventions. Neuroradiology 2000;42: 134–8.
19 Kidwell CS, Saver JL, Mattiello J, Starkman S, Vinuela F, Duckwiler G, et al. Thrombolytic reversal of acute human cerebral ischemic injury shown by diffusion/perfusion magnetic resonance imaging. Ann Neurol 2000;47:462–9.
20 Lövblad K, Taleb M, El-Koussy M, Stepper F, Bassetti C, Remonda L, et al. Diffusion-weighted MRI in the follow-up of intra-arterial thrombolysis in human arterial stroke. Book of abstracts, ISMRM 2000.
21 Taleb M, Lövblad KO, El-Koussy M, Guzman R, Bassetti C, Arnold M, et al. Reperfusion demonstrated by ADC mapping after local intra-arterial thrombolysis for human ischemic stroke. Neuroradiology 2001;43:591–4.
22 El Koussy M, Kiefer C, Guzman R, Remonda L, Lövblad KO, Schroth G. DWI in acute ischemic stroke: Improving the evaluation of the penumbral diffusion effect. Neuroradiology 2000;42:S42.
23 Basser PJ, Mattiello J, Le Bihan D. Estimation of the effective self-diffusion tensor from the NMR spin echo. J Magn Reson B 1994;103: 247–54.
24 Sorensen AG, Wu O, Copen WA, Davis TL, Gonzalez RG, Koroshetz WJ, et al. Human acute cerebral ischemia: detection of changes in water diffusion. Radiology 1999; 212:785–92.
25 Rother J, de Crespigny AJ, D'Arceuil H, Mosley ME. MR detection of cortical spreading depression immediately after focal ischemia in the rat. J Cereb Blood Flow Metab 1996;16:214–20.
26 Back T, Hirsch JG, Szabo K, Gass A. Failure to demonstrate peri-infarct depolarizations by repetitive MR diffusion imaging in acute human stroke. Stroke 2000;31:2901–6.
27 Heiniger P, El-Koussy M, Schindler K, Lovblad KO, Kiefer C, Oswald H, et al. Diffusion and perfusion MRI for the localisation of epileptogenic foci in drug-resistant epilepsy. Neuroradiology 2002;44:475–80.
28 El-Koussy M, Mathis J, Lovblad KO, Stepper F, Kiefer C, Schroth G. Focal status epilepticus: follow-up by perfusion- and diffusion MRI. Eur Radiol 2002;12:568–74.
29 Golay X, Kollias S, Stoll G, Meier D, Valavanis A, Boesiger P. A new correlation-based fuzzy logic clustering algorithm for fMRI. Magn Reson Med 1998;40:249–60.