# Kalziumpyrophosphat-Kristallarthropathie

U. Weber

## Einleitung

Die Kalziumpyrophosphat-Kristallablagerungskrankheit kann viele rheumatologische Krankheitsbilder nachahmen. Sie ist auch Teil der Differentialdiagnose von Systemerkrankungen im Alter mit Fieber und Verwirrtheit, einer Meningitis oder von fokal-neurologischen Symptomen.
Auch 40 Jahre nach der Erstbeschreibung intraartikulärer Kalziumpyrophosphat-Kristalle 1962 wird eine Kalziumpyrophosphat-Arthropathie wegen der vielfältigen klinischen Manifestationsformen oft erst spät erkannt. Die Bedeutung dieser überwiegend im fortgeschrittenen Alter auftretenden Erkrankung dürfte aufgrund der demographischen Entwicklung zunehmen.

## Nomenklatur

Als **morphologischer** Begriff bezeichnet eine **Chondrokalzinose** röntgendichte kalziumhaltige Kristallablagerungen in hyalinem Knorpel oder Faserknorpel, selten in periartikulären Strukturen. Diese Kristallablagerungen bestehen vorwiegend aus Kalziumpyrophosphat-Dihydrat-Kristallen (**c**alcium **p**yro**p**hosphate **d**ihydrate, CPPD) ($Ca_2\ P_2\ O_7 \times 2\ H_2O$), selten aus anderen Kristallen wie z.B. Dikalziumphosphat-Dihydrat. Überwiegend periartikuläre Verkalkungen setzen sich dagegen meist aus Kalziumhydroxyapatit-Kristallen zusammen.

Als **klinischer** Begriff umfasst die **CPPD-Kristall-Arthropathie** (oder CPPD-Kristall-Ablagerungskrankheit) ein breites Spektrum von Erkrankungsbildern als Folge einer Ablagerung von CPPD-Kristallen; die **Pseudogicht** stellt dabei die bekannteste Manifestation dar.

## Kalziumpyrophosphat-Kristalle

1962 wurden intraartikuläre CPPD-Kristalle erstmals durch McCarty beschrieben. Am häufigsten präsentieren sich die pleomorphen Kristalle in Rhomboid- oder Stäbchen-Form, im Vergleich zu Urat-Kristallen sind sie meist kleiner. Wegen der nur schwach positiven Doppelbrechung werden sie unter dem Polarisationsmikroskop oft verpasst. Zur Suche besser geeignet ist das normale Lichtmikroskop mit hoher Vergrösserung. Wird die Kristall-Längsachse parallel zur Orientierungslinie des Kompensators ausgerichtet, leuchten die Kristalle im Polarisationsmikroskop blau auf («ABC: **a**lignement **b**lue = calcium»).
Die Kristall-Identifikation ist der einzige schlüssige Nachweis einer Kristall-Arthropathie. Empfohlen wird der Nachweis von mindestens zwei Kristallen (Suche während 10–20 Minuten in mindestens zwei Frischpräparaten).
Im Gegensatz zu Urat-Kristallen liegen intrazelluläre CPPD-Kristalle oft in grossen Phagozytose-Vakuolen, eine intra- oder extrazelluläre Kristall-Lokalisation besitzt jedoch keine klinische Bedeutung. Auch bei ausgeprägtem

Korrespondenz:
Dr. Ulrich Weber
Klinik für Rheumatologie
und Rehabilitation
Stadtspital Triemli
Birmensdorferstrasse 497
CH-8063 Zürich

ulrich.weber@triemli.stzh.ch

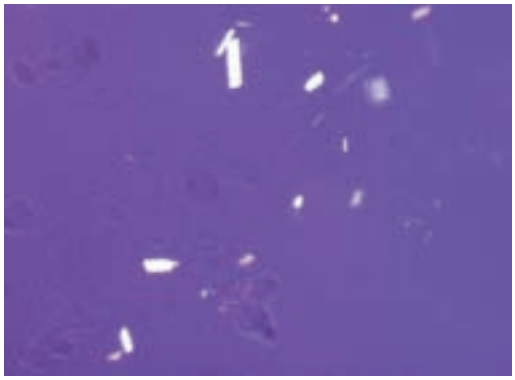


a

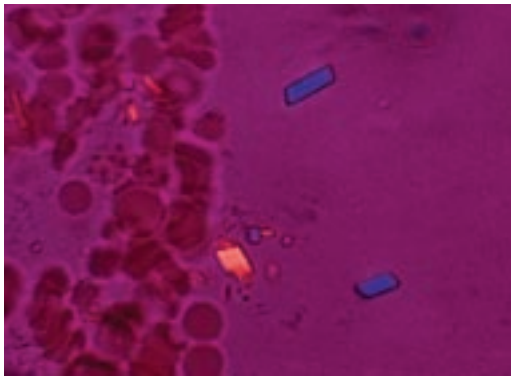

b

**Abbildungen 1a und b.**
Rhomboide CPPD-Kristalle im Gelenkpunktat: links im Polarisationsmikroskop ohne Kompensator, rechts mit schwach positiver Doppelbrechung mit Kompensator. Der Nachweis einer Doppelbrechung gelingt nur bei etwa einem Fünftel aller CPPD-Kristalle [18].

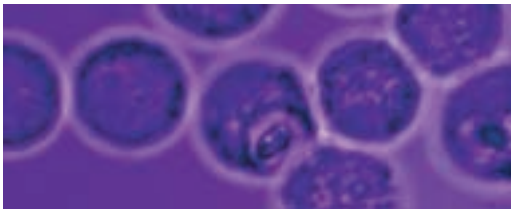

**Abbildung 2.**
Gelenkpunktat: rhomboides CPPD-Kristall in einer grossen Phagozytose-Vakuole eines neutrophilen Granulozyten. Im Gegensatz zu Artefakten erscheint die Kristall-Begrenzung wie mit Bleistift nachgezogen.

Gelenkerguss finden sich häufig nur wenige Kristalle, oft konzentriert um Fibrin-Gerinnsel, Synovialzotten oder Zellgruppen.
Das Ergusspunktat ist oft trüb durch den hohen Zellgehalt oder die Kristall-Konzentration. Die Leukozytenzahl bewegt sich zwischen 2000 und 100 000/mm$^3$ mit 90–100% Neutrophilen, charakteristisch ist ein hämorrhagischer Erguss [1–3].
Gelegentlich findet sich eine gemischte Kristall-Arthropathie mit gleichzeitigem Nachweis von Urat-Kristallen. Eine hohe CPPD-Kristalldichte im Punktat ist oft Ausdruck einer gleichzeitigen septischen Arthritis.

**Tabelle 1. Klassifikation.**

| |
|---|
| **Idiopathische (sporadische) Form** |
| weitaus am häufigsten |
| **Hereditäre (familiäre) Form** |
| eher selten; Manifestation auch in **jüngerem** Lebensalter |
| genetisch heterogen (meist autosomal dominant) |
| keine geographische / ethnische Beschränkung |
| zwei klinische Formen |
| frühe Manifestation (20.–40. Lebensjahr): polyartikulär |
| späte Manifestation (50.–70. Lebensjahr): oligoartikulär (vorwiegend Kniegelenke), Verlauf wie idiopathische Form |
| **Sekundäre Form (metabolische Grunderkrankung)** |
| selten |
| wahrscheinlichste Assoziationen (*keine* kontrollierten Studien) |
| Hämochromatose |
| Hyperparathyreoidismus |
| Hypomagnesiämie (Gitelman-Syndrom) |
| Hypophosphatasie |
| Hypothyreose (kontrovers) |
| Gicht (kontrovers) |
| *Indikationen Labor-Screening* (nicht routinemässig) |
| frühe Erstmanifestation (vor 55. Lebensjahr) |
| Polysynovitis unklarer Zuordnung |
| rezidivierende Synovitiden mit sekundärer Osteoarthrose |
| klinisch vermutete Grunderkrankung |
| *Option Labor-Screening* |
| Kalzium, Phosphat, Albumin; Magnesium; evtl. intaktes Parathormon |
| alkalische Phosphatase, Transaminasen; Ferritin, Transferrin-Sättigung |
| evtl. TSH basal; evtl. Harnsäure |

## Klassifikation (Tab. 1)

Die idiopathische Form gilt als weitaus häufigste, möglicherweise finden sich darunter jedoch viele nicht als familiär erkannte hereditäre Erkrankungen mit später Erstmanifestation.
Als wahrscheinlichste assoziierte metabolische Erkrankungen der sekundären Form gelten Hämochromatose und Hyperparathyreoidismus sowie die seltene Hypomagnesiämie (Gitelman-Syndrom) und Hypophosphatasie. Die Assoziation mit anderen Stoffwechselkrankheiten wie Hypothyreose oder Gicht wird kontrovers diskutiert [4, 5]. Die Indikation zu einem Labor-Screening ist restriktiv zu handhaben.

## Klinik

Das klinische Spektrum ist breitgefächert, die Manifestationen betreffen sowohl das Extremitäten- als auch das Achsenskelett. Die Erkrankung tritt vorwiegend im fortgeschrittenen Lebensalter auf und zeigt keine Geschlechtspräferenz.
In einer prospektiven Kohortenstudie über 4,6 Jahre fand sich lediglich in 27% eine Zunahme der klinischen Symptomatik, die radiologischen Arthropathie-Zeichen blieben bei 50% der Erkrankten unverändert [6].

### Asymptomatische Chondrokalzinose

Autoptisch findet sich bei 4% der Erwachsenen eine Chondrokalzinose der Kniegelenke. Konventionell-radiologisch nimmt die Prävalenz altersabhängig zu (selten vor dem 50. Lebensjahr ausser bei familiären Formen, hingegen bei über 85jährigen bis zu 44%). Dabei ist zu berücksichtigen, dass die Sensitivität der konventionellen Radiologie hinsichtlich Chondrokalzinose gering ist [7].

### Pseudogicht: akute CPPD-kristallinduzierte Synovitis

Der Begriff «pseudogout» stammt aus der Einteilung der Verlaufsformen der CPPD-Arthropathie 1961 durch McCarty.
Die Klinik ist gekennzeichnet durch ein meist abruptes Auftreten (innert 6–24 Stunden), eine mit einem Gichtanfall vergleichbare Schmerzintensität und einen selbstlimitierenden Verlauf von wenigen Tagen bis zu drei Wochen. Meist ist ein einziges Gelenk betroffen. Es findet sich keine saisonale Häufung.
Die Pseudogicht manifestiert sich beim älteren Menschen oft als Systemerkrankung mit rascher Verschlechterung des Allgemeinzustandes, Fieber, Verwirrtheit, Leukozytose mit Linksverschiebung und Erhöhung von BSR und CRP [8]. Immer muss eine septische Arthritis als Auslöser einer Pseudogicht ausgeschlossen

**Abbildung 3.**
Pseudogicht des rechten Handgelenkes mit Ausdehnung der Kristall-induzierten Entzündungsreaktion auf den gesamten Handrücken ähnlich einer Phlegmone. (Die Aufnahme wurde von Dr. H. Gerber, Chefarzt Rheumatologie, Stadtspital Triemli, Zürich, zur Verfügung gestellt.)

werden, insbesondere bei hoher CPPD-Kristalldichte im Gelenkpunktat und bei begleitendem Diabetes mellitus.
Häufigste Lokalisation ist das Kniegelenk, typischerweise auch das Handgelenk, jedoch können alle Gelenke einschliesslich des Grosszehengrundgelenkes betroffen sein.
Pseudogicht-Anfälle entwickeln sich meist spontan ohne eruierbaren Auslöser; sie können jedoch auch nach Gelenktraumen, postoperativ (insbesondere nach Parathyreoidektomie), nach internistischen Grunderkrankungen wie Myokardinfarkt, zerebrovaskulärem Insult, Pneumonie oder nach Bluttransfusionen auftreten. Als gemeinsames auslösendes Moment dieser unterschiedlichen Erkrankungen wird eine Verminderung der Kalzium-Konzentration im Serum diskutiert. Auch Medikamente sind als Auslöser beschrieben.

**Tabelle 2. Medikamente als Auslöser einer Pseudogicht.**

| |
|---|
| Beginn Thyroxin-Substitution |
| Eisen-Substitution (oral oder parenteral) |
| intraartikuläre Hyaluronsäure-Präparate [9] |
| Pamidronat intravenös |
| G-CSF während Chemotherapie |

### Sekundäre Osteoarthrose: chronische CPPD-Kristall-Arthropathie

Diese häufig ausgeprägte und oft von periartikulären Kontrakturen begleitete sekundäre Arthrose tritt meist polyartikulär-symmetrisch auf. Oft ist der Verlauf durch wiederholte kristallbedingte Synovitiden geprägt. Zwei epidemiologische Studien fanden eine Assoziation zwischen Chondrokalzinose und Gonarthrose.
Meist sind die Kniegelenke betroffen, charakteristisch ist eine isolierte oder prominente Femoropatellar-Arthrose, oft mit Arrosion des suprakondylären Femur-Kortex. Im Gegensatz zur idiopathischen Osteoarthrose ist die chronische CPPD-Arthropathie gekennzeichnet durch eine atypische Lokalisation, eine sogenannte «metabolische Arthropathie» symmetrisch der Metacarpophalangeal-Gelenke II und III sowie die Scapho-Trapezio-Trapezoideal-Arthrose (Tab. 5).

### Rasch progrediente destruktive Arthropathie (pseudo-neuropathische Form)

Diese invalidisierende schmerzhafte Arthrodestruktion entwickelt sich innert weniger Monate mit wiederholten kristallbedingten Synovitiden. Durch mehrmalige intraartikuläre Kristallabschilferung ist meist keine Chondrokalzinose mehr nachweisbar.
Diese Verlaufsform betrifft hauptsächlich ältere Frauen und manifestiert sich an Schulter- oder Kniegelenken, gelegentlich auch an Hüft- oder Handgelenken.

### Symmetrische Polysynovitis (ähnlich rheumatoide Arthritis); symmetrische proximale Myopathie (ähnlich Polymyalgia rheumatica)

Charakteristisch sind Polysynovitiden mit Morgensteifigkeit. Begleitend können Fieber und Verwirrtheit mit Erhöhung der Akutphasenproteine oder eine schmerzhafte Schwäche der Schulter- und Beckengürtel-Muskulatur auftreten.
Die Abgrenzung einer rheumatoiden Arthritis mit Erstmanifestation im Alter oder einer Polymyalgia rheumatica mit peripheren Synovitiden ist häufig schwierig und oft erst im Verlauf möglich. Dabei ist zu berücksichtigen, dass in der betroffenen Altersgruppe die Prävalenz niedrigtitrig positiver Rheumafaktoren ohne Krankheitswert etwa 10% beträgt.

### Extraartikuläre Manifestationen

Beschrieben wurden Tendosynovitiden (auch mit Entrapment-Syndromen), Bursitiden sowie tophöse («tumoröse») CPPD-Kristall-Ablagerungen.

### Beteiligung des Achsenskeletts

**Pseudo-Meningitis im Alter: «crowned dens syndrome».** Diese akute Entzündungsreaktion entsteht nach Abschilferung von CPPD-Kristall-Ablagerungen in den Weichteilen um den Dens axis (Lig. transversum), der Apophysealgelenke oder des Lig. flavum der HWS. Die Kristall-Depots können mit einer Computertomographie des kraniozervikalen Überganges nachgewiesen werden. In zwei kleinen Patientenserien mit Chondrokalzinose der peripheren Gelenke wurde eine Verkalkung des Lig. transversum atlantis in 44% bzw. 66% gefunden [10].
Klinische Merkmale sind akute Nackenschmerzen, oft mit Nackensteife, Fieber und erhöhter Blutsenkungsreaktion [11]; im Gegensatz zur infektiösen Meningitis ist auch die HWS-**Rota-**

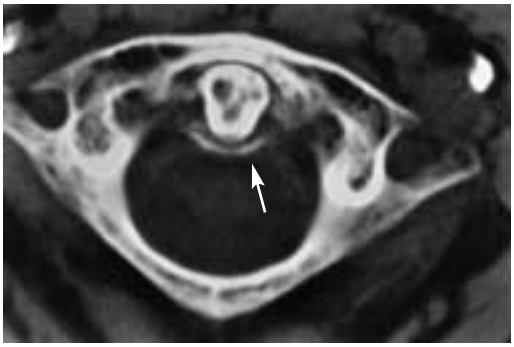

**Abbildung 4.**
Verkalkung des Ligamentum transversum atlantis (→) (klinische Manifestation als sog. «crowned dens»-Syndrom)

**tion** aufgehoben. Unter Medikation mit nichtsteroidalen Antirheumatika klingt das Beschwerdebild nach wenigen Tagen ab.

**Paraspinale tophöse CPPD-Kristall-Ablagerungen mit Raumforderung.** Diese teilweise riesigen Tophi entwickeln sich in paraspinalen Ligamenten, die feingranuläre Kalzifikationsstruktur erlaubt bildgebend oft eine Unterscheidung gegenüber Bindegewebs-Neoplasien.

Mögliche Folgen sind eine kompressive zervikale Myelopathie, eine lumbale Spinalkanalstenose oder eine zervikale oder lumbale kompressive Radikulopathie.

**Verkalkung des Anulus fibrosus.** Verkalkungen der Bandscheibe (bevorzugt Höhe L2/L3), welche von einer Ochronose abzugrenzen sind, finden sich besonders bei familiären Formen der CPPD-Arthropathie. Oft besteht eine erhebliche polysegmentale sekundäre Osteochondrose. Bei monosegmentalem Befall kann die Abgrenzung einer infektiösen Spondylodiszitis schwierig sein.

## Bildgebung

Merkmale der Kalzifikation und der sekundären CPPD-kristallassoziierten Osteoarthrose sind in Tabelle 3–6 zusammengefasst [12, 13].

## Pathogenese

### Hypothesen zur Ablagerung von Kalziumpyrophosphat-Kristallen im Knorpel

Der Pyrophosphat-Metabolismus unterliegt zwei Ektoenzymen der Chondrozyten: die NTP (Nukleosid-Triphosphat)-Pyrophosphohydrolase ist für die Pyrophosphat-Synthese verantwortlich, die alkalische Phosphatase für den Pyrophosphat-Abbau [14].

Die **NTP-Pyrophosphohydrolase** katalysiert die Umwandlung von ATP zu AMP und Pyrophosphat. Extrazelluläres Pyrophosphat spielt eine zentrale Rolle in der Mineralisationshemmung (z.B. in der Wachstumsfuge oder in nicht knöchernen Gelenkanteilen) durch Inhibition der Hydroxyapatit-Nukleation. Möglicherweise ist eine Pyrophosphat-Akkumulation im Rahmen der Mineralisationshemmung Ausgangspunkt einer CPPD-Kristallisation.

Die **alkalische Phosphatase** (Pyrophosphatase mit Co-Faktor Magnesium) wandelt Pyro- in Orthophosphate um, welche rasch intrazellulär rücktransportiert werden. Neben verminderter Aktivität der alkalischen Phosphatase (Hypophosphatasie) erfolgt eine Enzym-Inhibition (mit Anstieg der extrazellulären Pyrophosphat-Konzentration) durch Komplexbildung mit Kalzium (Hyperparathyreoidismus), Eisen- (Hä-

**Tabelle 3. Bildgebung: Merkmale der Kalzifikation.**

| |
|---|
| Lineäre oder feingranuläre Ablagerung in |
| *hyalinem Knorpel* (oberflächennahe parallel zum subchondralen Knochen) |
| *Faserknorpel* («Blätterteig»-Aspekt) wie Meniscus, Discus intraarticularis / intervertebralis, Labrum, Synchondrose |
| Gelenkkapsel, Enthesis, Bursa (selten) |
| im Langzeitverlauf Zu- oder Abnahme Kalzifikation möglich (*Ab*nahme durch Abschilferung mit Pseudogicht-Schüben oder Entwicklung einer sekundären Osteoarthrose) |
| *geringe* Sensitivität konventionelle Radiologie |
| *Sehnenverkalkungen* |
| wichtiges indirektes radiologisches Zeichen CPPD-Kristall-Arthropathie (bei fehlenden intraartikulären Ablagerungen) |
| lineäre Kalzifikationen parallel zum Sehnenverlauf |
| typische Lokalisation: Triceps-, Quadriceps-, Gastrocnemius-, Achillessehne |
| *Magnetresonanztomographie* |
| hyaliner Knorpel: Kalzifikation als fleckförmig verminderte Signalintensität im signalintensiven Knorpel |
| Faserknorpel: CPPD-Kristallablagerungen in einem Kniegelenk-Meniscus können einen Meniscus-Riss vortäuschen [16] |

mochromatose) oder Kupfer-Ionen (M. Wilson) oder durch eine verminderte Konzentration des Co-Faktors Magnesium (Hypomagnesiämie). Diese zentrale Stellung von Magnesium ist Grundlage der therapeutischen Hypothese einer Magnesium-Supplementation.

### Hypothesen zur Entstehung der akuten kristallinduzierten Synovitis (Pseudogicht)

Im Gegensatz zur Urat-Arthropathie entwickelt sich wahrscheinlich keine CPPD-Kristall-Nukleation in der Gelenkflüssigkeit selbst. Durch verschiedene Auslöser werden präformierte CPPD-Kristalle aus dem Knorpel in die Gelenkhöhle freigesetzt (**Abschilferungs-Theorie**). Damit lässt sich das gelegentliche Verschwinden radiologisch dokumentierter Ablagerungen nach einer Pseudogicht-Attacke erklären. Mögliche Auslöser sind Traumen (Mikroläsion der obersten Knorpelschicht) oder Infekte (enzymatisch-proteolytische Kristall-Freisetzung). Die Entzündungskaskade wird durch Phagozytose der Kristalle durch Neutrophile und Synoviozyten unterhalten mit Freisetzung von Zytokinen und Proteasen. Die im Vergleich zur Gicht oft protrahierte Synovitis bei Pseudogicht wird auf eine in vitro nachgewiesene mitogene Potenz phagozytierter CPPD-Kristalle mit Proliferation der Synovialis zurückgeführt.

**Tabelle 4.**
**Option radiologisches Screening.**

| |
|---|
| Handplatte beidseits |
| Beckenübersicht |
| Kniegelenke beidseits anteroposterior |

**Tabelle 5.**
**Bildgebung:**
**Merkmale der sekundären CPPD-kristallassoziierten Osteoarthrose.**

| |
|---|
| **atypische Lokalisation Osteoarthrose** |
| Glenohumeral-, Ellbogen-, Radiocarpal-, oberes Sprung-, Talo-Calcaneo-Navicular-Gelenk |
| **isolierte oder prominente Femoropatellar-Arthrose** |
| oft Arrosion suprakondylärer Femur-Cortex durch Patella-Oberpol («patella wrapped around the femur») |
| **«metabolische Arthropathie»: symmetrische Arthrose MCP-Gelenk II und III** |
| oft hakenförmige Osteophyten radialseitig am Metacarpale-Köpfchen<br>Vorkommen: idiopathische CPPD-Arthropathie; Hämochromatose |
| **STT-Arthrose** [17] |
| Arthrose Scapho-Trapezio-Trapezoideal-Gelenk |

**Tabelle 6. Radiologie der Hand:**
**vier charakteristische Merkmale der CPPD-Kristall-Arthropathie.**

| |
|---|
| Kalzifikation triangulärer fibrokartilaginärer Komplex (TFCC) und Ligamente proximale Carpal-Reihe (scapholunäre Dissoziation; Kalzifikation lunotriquetrales Ligament) |
| STT-Arthrose (Scapho-Trapezio-Trapezoideal-Gelenk) |
| «metabolische Arthropathie» MCP-Gelenk II / III symmetrisch |
| isolierte / frühzeitige Radiocarpal-Arthrose |

## Therapie

### Pseudogicht

Eine Gelenkpunktion (allenfalls wiederholt) kann bei möglichst vollständiger Ergussaspiration als alleinige Massnahme zu einer anhaltenden Schmerzlinderung führen. Bei Verdacht auf eine begleitende septische Arthritis ist eine Kultur des Punktates zu veranlassen, insbesondere bei auffallend vielen CPPD-Kristallen im Direktpräparat.

Da sich die CPPD-Arthropathie überwiegend im fortgeschrittenen Alter manifestiert, ist der Einsatz der an sich sehr wirksamen nichtsteroidalen Antirheumatika (NSAR) gelegentlich durch ihr Nebenwirkungspotential limitiert. In dieser Situation sind nach Aspiration und mit lokaler Kälte-Applikation Paracetamol oder Opiate oft ausreichend analgetisch wirksam.

Bei internistischer Risikokonstellation hinsichtlich einer NSAR-Gabe sind systemische Steroide eine gute Alternative. Nach intraartikulärer Steroid-Infiltration klingt eine Pseudogicht-Attacke oft innert einem Tag ab; wegen einer initial möglichen Intensivierung der Synovitis durch eine rein kristalline Steroid-Suspension ist die Beimischung eines geringen Steroid-Anteils in Lösung empfehlenswert.

Das ebenfalls gut wirksame Colchicin wird hierzulande selten eingesetzt (auch wegen des Risikos einer Intoxikation durch eigenmächtige Dosiserhöhung). Bei der Pseudogicht ist die intravenöse Gabe besser dokumentiert als die perorale, die Dosierung ist von der Nierenfunktion abhängig.

Bei protrahiertem Verlauf mit wiederholter Ergussbildung kann eine arthroskopische Lavage diskutiert werden, zusätzlich muss nochmals nach einer septischen Arthritis gesucht werden.

### Sekundäre Osteoarthrose

Im Gegensatz zur Urat-Arthropathie gibt es keine therapeutische Option zur Beeinflussung der Kristall-Ablagerungen, auch nicht durch Behandlung einer allenfalls assoziierten metabolischen Erkrankung.

Die Therapie-Prinzipien unterscheiden sich nicht von der idiopathischen Osteoarthrose mit Gelenkschutz-Instruktion, physikalisch-analge-

tischen Massnahmen, Kräftigung der gelenknahen Muskulatur, Propriozeptionstraining und Orthesen. Intraartikuläre Hyaluronsäure-Präparate können protrahierte Kristall-Synovitiden auslösen.
In einem kleinen Patientenkollektiv einer älteren Arbeit zeigte eine Radiosynoviorthese der Kniegelenke eine gute Wirksamkeit. Nach einer Arthroplastik wird keine vermehrte Prothesen-insuffizienz beobachtet im Gegensatz zur neuropathischen Arthrodestruktion.

## Quintessenz

- Die Kalziumpyrophosphat-Kristallarthropathie ist eine häufige Erkrankung im fortgeschrittenen Alter. Eine akute Systemerkrankung mit Fieber und Verwirrtheit gehört ebenso zum breitgefächerten klinischen Spektrum wie eine Pseudo-Meningitis.
- Wesentliche diagnostische Elemente sind der Nachweis der pleomorphen Kristalle und die Bildgebung. Bei Erstmanifestation in jüngerem Alter muss eine familiäre Form oder eine metabolische Assoziation gesucht werden.
- Wichtige Auslöser einer Pseudogicht sind eine septische Arthritis oder eine intraartikuläre Visco-Supplementation.
- Der Einsatz von NSAR oder Colchicin bei Pseudogicht kann durch Begleiterkrankungen im höheren Alter limitiert sein. Häufig sind intraartikuläre oder systemische Steroide eine gute Behandlungsalternative.
- Derzeit verfügen wir über keine aussagekräftigen Daten zu einer medikamentösen Prophylaxe rezidivierender Pseudogicht-Attacken.

### Rezidivierende Pseudogicht-Attacken: medikamentöse Prophylaxe?

**Colchicin-Prophylaxe? Magnesium-Supplementation?** In der rheumatologischen Referenzliteratur wird die Möglichkeit einer niedrig dosierten oralen Colchicin-Prophylaxe (0,6–1,2 mg/d bei normaler Nierenfunktion) oder einer Magnesium-Supplementation (30 mval/d über 6 Monate) erwähnt. Die Empfehlung beruht auf drei Arbeiten (teilweise in Abstract-Form) aus den Jahren 1983 bzw. 1986, neuere Studiendaten aus grösseren Patientenkollektiven fehlen. Bei der seltenen nephrogenen Hypomagnesiämie (Gitelman-Syndrom) ist eine Magnesium-Supplementation die Therapie der Wahl: mehrere Fallbeschreibungen dokumentierten eine Rückbildung der Chondrokalzinose nach mehrjähriger Behandlungsdauer sowie eine Abnahme der Pseudogicht-Attacken.
**NSAR-Prophylaxe?** Studiendaten hinsichtlich der gelegentlichen Empfehlung einer niedrig dosierten täglichen NSAR-Gabe existieren nicht.
**Basistherapien?** Vereinzelt wurden sogenannte Basistherapien bei ursprünglich als rheumatoide Arthritis interpretierten polysynovitischen CPPD-Arthropathien eingesetzt. Eine Arbeit mit Hydroxychloroquin ist methodisch bedingt schwierig interpretierbar [15].

### Verdankung
Für die kritische Durchsicht des Manuskripts und wertvolle Anregungen danke ich Herrn Dr. Ch. Merlo, FMH Innere Medizin, Luzern, herzlich.

**Abbildungen 5a und b.**
Manifestationen der CPPD-Kristall-Arthropathie an der Hand
links: symmetrische Kapselverdickung / Arthrose MCP-Gelenke II und III (sog. metabolische Arthropathie)
rechts: Handskelett, Radiocarpal-Arthrose (→), STT-Arthrose (⇨) und symmetrischer Arthrose MCP-Gelenke II und III (▶) (siehe Tab. 6).

a

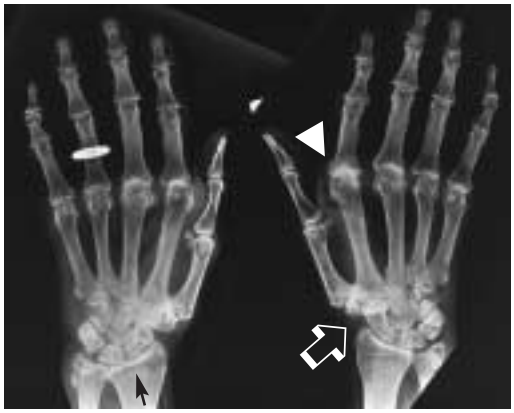

b

**Abbildung 6.**
Carpus: Verkalkung TFCC und Lig. lunotriquetrale (→), Radiocarpal- und STT-Arthrose (▶) (zusätzlich Rhizarthrose).

a

b

**Abbildung 7.**
Ellbogen bds. Atypisch lokalisierte CPPD-kristallassoziierte Osteoarthrose: symmetrische fortgeschrittene Kubitalarthrose (klinisch erhebliches Streckdefizit, rezidivierende Kristall-Synovitiden).

**Abbildung 8.**
Kniegelenk ap. Die Chondrokalzinose des Kniegelenkes beschränkt sich nicht auf eine streifige Verkalkung der Menisci, pathognomonisch ist eine Verkalkung auch des hyalinen Knorpels parallel zum subchondralen Knochen vorhanden.

**Abbildung 9.**
Kniegelenk seitlich. Charakteristisch für eine CPPD-Kristall-Arthropathie des Knies ist eine prominente oder isolierte Femoropatellararthrose, gelegentlich mit Arrosion des suprakondylären Femur-Cortex durch den Patella-Oberpol.

**Abbildung 10.**
Beckenring: links CT Hüfte (10a), rechts Symphyse (10b). Verkalkung des Faserknorpels von Labrum acetabulare (→) und Symphyse und der Gelenkkapsel (▶).

a

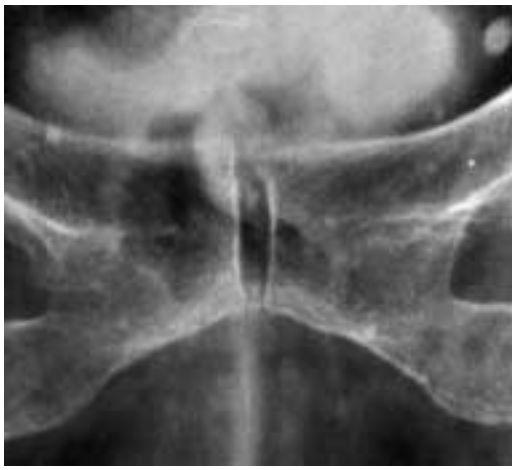

b

## Literatur


1 Schumacher HR Jr, Reginato AJ. Atlas of synovial fluid analysis and crystal identification. Malvern (Pennsylvania): Lea & Febiger; 1991.
2 Dieppe PA, Swan AJ.The identification of crystals in synovial fluid. The EULAR quality control initiative.Yatton (North Somerset): Triangle Design Print PR.
3 Swan A, Heywood B, Chapman B, Seward H, Dieppe P. Evidence for a causal relationship between the structure, size, and load of calcium pyrophosphate dihydrate crystals, and attacks of pseudogout. Ann Rheum Dis 1995;54:825–30.
4 Jones AC, Chuck AJ, Arie EA, Green DJ, Doherty M. Diseases associated with calcium pyrophosphate deposition disease. Semin Arthritis Rheum 1992;22:188–202.
5 Chaisson CE, McAlindon TE, Felson DT, Naimark A, Wilson PWF, Sawin CT. Lack of association between thyroid status and chondrocalcinosis or osteoarthritis: the Framingham Osteoarthritis Study. J Rheumatol 1996;23:711–5.
6 Doherty M, Dieppe P, Watt I. Pyrophosphate arthropathy: a prospective study. Br J Rheumatol 1993;32: 189–96.
7 Derfus BA, Kurian JB, Butler JJ, Daft LJ, Carrera GF, Ryan LM, Rosenthal AK. The high prevalence of pathologic calcium crystals in pre-operative knees. J Rheumatol 2002;29:570–4.
8 Kelley III JT, Agudelo CA, Sharma V, Holland NW. Fever with acute arthritis in calcium pyrophosphate dihydrate deposition disease: a missed explanation for altered mental status in elderly patients? J Clin Rheumatol 2001;7:322–5.
9 Halverson PB, Derfus BA. Calcium crystal-induced inflammation. Curr Opin Rheumatol 2001;13:221–4.
10 Constantin A, Marin F, Bon E, Fedele M, Lagarrigue B, Bouteiller G. Calcification of the transverse ligament of the atlas in chondrocalcinosis: computed tomography study. Ann Rheum Dis 1996;55: 137–9.
11 Constantin A, Bouteiller G. Cervicalgies aigues fébriles révélant une chondrocalcinose avec calcification du ligament transverse de l'atlas. Rev Rhum (ed fr) 1998;65:645–7.
12 Steinbach LS, Resnick D. Calcium pyrophosphate dihydrate crystal deposition disease revisited. Radiology 1996;200:1–9.
13 Steinbach LS, Resnick D. Calcium pyrophosphate dihydrate crystal deposition disease: imaging perspectives. Curr Probl Diagn Radiol 2000;29:209–29.
14 Ryan LM, McCarty DJ. Understanding inorganic pyrophosphate metabolism: toward prevention of calcium pyrophosphate dihydrate crystal deposition. Ann Rheum Dis 1995;54:939–41.
15 Rothschild B, Yakubov LE. Prospective 6-month, double-blind trial of hydroxychloroquine treatment of CPPD. Compr Ther 1997;23:327–31.
16 Kaushik S, Erickson JK, Palmer WE, Winalski CS, Kilpatrick J, Weissman BN. Effect of chondrocalcinosis on the MR imaging of knee menisci. AJR 2001;177: 905–9.
17 Donich AS, Lektrakul N, Liu CC, Theodorou DJ, Kakitsubata Y, Resnick D. Calcium pyrophosphate dihydrate crystal deposition disease of the wrist: trapezioscaphoid joint abnormality. J Rheumatol 2000;27:2628–34.
18 Ivorra J, Rosas J, Pascual E. Most calcium pyrophosphate crystals appear as non-birefringent. Ann Rheum Dis 1999;58:582–4.