Der enge Spinalkanal der LWS

B. Jeanneret[a], C. Jeanneret[b]

Einleitung

Der enge Spinalkanal der Lendenwirbelsäule (LWS) wurde bereits 1949 von Verbiest als Ursache der Claudicatio spinalis erkannt und 1954 von ihm erstmals publiziert [1]. Heute wird dieses Leiden immer häufiger als Ursache invalidisierender Beinschmerzen und eingeschränkter Gehfähigkeit nachgewiesen. Ziel dieser Arbeit ist es, das klinische Bild, die Differentialdiagnose sowie die Behandlung des engen Spinalkanales zu besprechen.

Symptome

Die lumbale Spinalkanalstenose manifestiert sich mit ein- oder beidseitigen radikulären Beinschmerzen [2]. Typischerweise treten die Schmerzen beim Gehen auf und strahlen, je nach betroffener Nervenwurzel, ins Gesäss und weiter abwärts bis zur Wade oder zum Schienbein aus. Wenn eine kraniale lumbale Nervenwurzel komprimiert wird, können die Schmerzen auch zum Knie oder in den Oberschenkel ventral ausstrahlen. Selten klagen die Patienten lediglich über Kreuzschmerzen. Beim Gehen nehmen die Schmerzen zu, bis sie nach einer gewissen Zeit so stark und unerträglich sind, dass die Patienten sich nach vorne beugen, kauern oder absitzen müssen. Auch über Kribbel-Parästhesien oder Unsicherheit der betroffenen Extremität wird berichtet. Alle Symptome verschwinden innerhalb von Sekunden bis Minuten, wenn die Patienten die Lendenwirbelsäule kyphosieren, sich also nach vorne beugen oder absitzen.

Die Schmerzen entstehen nicht nur beim Gehen, sie können auch in anderen Situationen auftreten, bei denen die LWS lordosiert wird, wie etwa beim Stehen oder beim Liegen auf dem Rücken. Die Nachtruhe kann deshalb gestört sein: die Patienten können nicht mehr auf dem Rücken einschlafen, erwachen in der Nacht wegen Beinschmerzen und müssen aufstehen, sich bewegen oder absitzen.

Bei sehr fortgeschrittener Spinalstenose kann es zu Blasenlähmungen und zu zunehmenden und persistierenden sensiblen und auch motorischen Ausfällen kommen, welche auch nach maximaler Kyphosierung der LWS nicht mehr verschwinden.

Weitere typische Aussagen der Patienten sind z.B.:

- Im Garten kann ich lange Zeit ohne jegliche Probleme jäten, aber Rasen mähen oder den Boden kehren kann ich fast nicht mehr.
- Velo fahren kann ich ohne Probleme, nur das Velo stossen kann ich nicht mehr.
- An Steh-Parties kann ich nicht mehr teilnehmen, weil ich nach fünf Minuten so heftige Schmerzen habe, dass ich absitzen muss. Auch Museen besuchen kann ich nicht mehr.
- Ich gehe immer mehr nach vorne geneigt.

Entstehung der Beinschmerzen

Die Beinschmerzen sind radikulär bedingt und entstehen durch Ischämie einer oder mehrerer Nervenwurzeln infolge Einengung des Spinalkanales und/oder der Foramina intervertebralia. Da die Weite des Spinalkanales sowie diejenige der Foramina intervertebralia in Inklination zunimmt (Abb. 1), verschwinden in dieser Stellung die Beschwerden. Die Patienten kyphosieren deshalb spontan ihre LWS und gehen zunehmend mit nach vorne geneigtem Oberkörper. Aus demselben Grund sitzen sie immer häufiger ab oder kauern nieder.

Ursachen des engen Spinalkanals

Die Ursache der Spinalkanaleinengung ist in den allermeisten Fällen *degenerativ bedingt* (Abb. 1–5). Der physiologische Alterungsprozess der Bandscheibe führt zu einer Verschmälerung des Intervertebralraumes und zu einer Protrusion der Bandscheibe. Dadurch entsteht eine Einengung der Foramina intervertebralia und des Spinalkanales. Arthrosen der Intervertebralgelenke mit Osteophytenbildung können auftreten (Abb. 2) und den Spinalkanal, den Recessus lateralis sowie das Foramen intervertebrale zusätzlich einengen. Die arthrotischen Veränderungen der kleinen Wirbelgelenke können auch zu Gelenkergüssen und somit zu extra- und intraspinalen Synovialzysten führen (Abb. 3). Schliesslich wird im Alter das Ligamentum flavum dicker, was ebenfalls zur Einengung des Spinalkanales beiträgt. Die degenerative Spondylolisthesis wird häufig im Zusammenhang mit dem engen Spinalkanal

[a] Orthopädische Universitätsklinik Basel, Felix Platter-Spital
[b] Angiologische Abteilung, Medizinische Universitätsklinik, Kantonsspital Bruderholz, BL

Korrespondenz:
Prof. Dr. med. B. Jeanneret
Orthopädische Universitätsklinik Basel
Felix Platter-Spital
Burgfelderstrasse 101
CH-4012 Basel

jeanneretbernard@yahoo.de

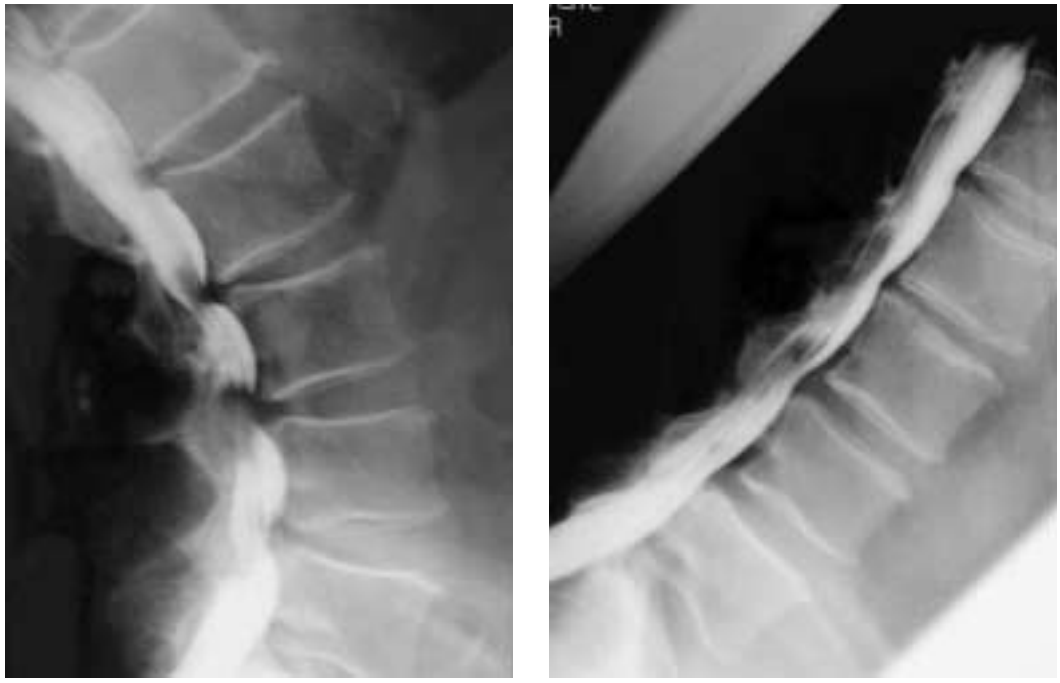

a b

Abbildung 1.
Die lumbale Myelographie mit Funktionsaufnahmen zeigt den Einfluss der Lordosierung (a) und der Kyphosierung (b) der LWS auf die Weite des Spinalkanales. In Reklination (a) nimmt die Weite des Spinalkanales ab, in Inklination (b) nimmt sie zu. In Inklination werden der Anulus fibrosus, die Gelenkkapsel und das Ligamentum flavum gedehnt, das Volumen dieser Strukturen wird kleiner und erweitert so den Spinalkanal und die Foramina intervertebralia.

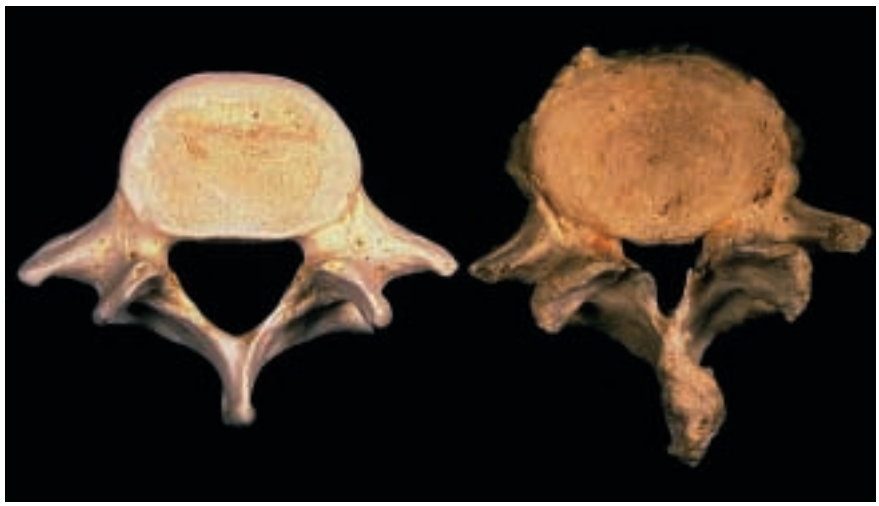

Abbildung 2.
Die degenerativen Veränderungen der Lendenwirbelsäule führen hauptsächlich durch Protrusion des Anulus fibrosus und durch arthrotische Vergrösserung der Gelenkfortsätze zur Einengung des Spinalkanales.
Links im Bild ein Wirbel L5 ohne und rechts ein Wirbel L5 mit arthrotischen Veränderungen.

gesehen. Diese entsteht infolge allmählicher arthrotischer Destruktion der Gelenkfortsätze. Der kranial gelegene Wirbel kann daher nach ventral gleiten, was zum Bild der degenerativen Spondylolisthesis führt (Abb. 5).
Raumfordernde Prozesse wie Diskushernien, Wirbelfrakturen, Tumoren, kleine epidurale Blutungen können den Spinalkanal ebenfalls einengen. Wenn sie die Nervenwurzel nur intermittierend komprimieren, entstehen die gleichen Symptome wie bei degenerativ bedingten Einengungen. Bekannt ist die Spinalkanalstenose auch bei ***Entwicklungsstörungen des Spinalkanales***, z.B. beim kongenital engen Spinalkanal oder bei der Achondroplasie. Bei dieser Krankheit wachsen der Schädel sowie die Wirbelkörper normal, die Pedikel bleiben aber wie die langen Röhrenknochen im Wachstum zurück. Im Wirbelsäulenbereich wird dadurch der Spinalkanal eingeengt.

Untersuchungsbefunde

Klinische Untersuchung

Typischerweise haben die Patienten eine eingeschränkte Beweglichkeit der LWS in Reklination. Manchmal löst die Reklination und/oder die Seitwärtsneigung der LWS die typischen Gesäss- oder Beinschmerzen aus. Die Beweglichkeit der LWS in Flexion ist dagegen auffallend frei. Häufig beträgt der Finger-Boden-Abstand bei diesen älteren Patienten null Zentimeter! Klinisch fassbare radikuläre, motorische oder

Abbildung 3.
Grosse intraspinale Synovialzyste, welche für einseitige intermittierende Beinschmerzen verantwortlich war. Beide Gelenke sind stark arthrotisch verändert, weisen einen Erguss auf und haben zur Entwicklung einer degenerativen Spondylolisthesis geführt.

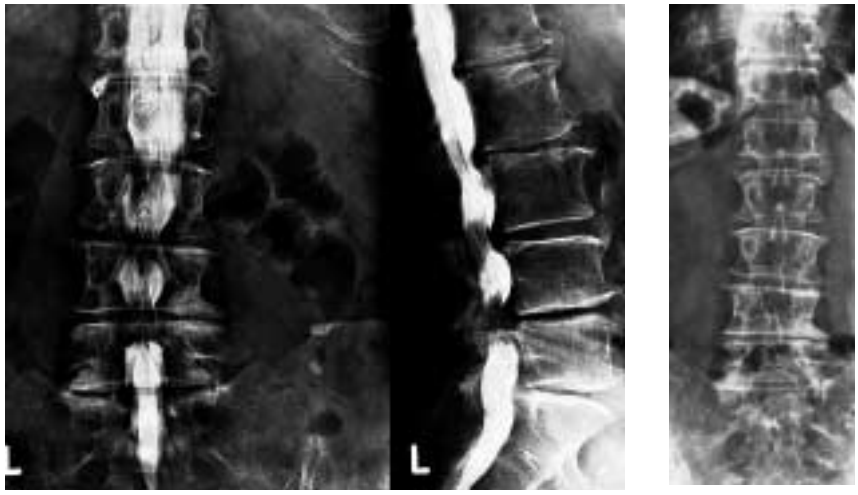

a b

Abbildung 4.
69jähriger Mann mit Claudicatio spinalis. Die Gehstrecke beträgt 300 m.
a. Die lumbale Myelographie zeigt Einengungen des Spinalkanales zwischen L2 und L5, am meisten ausgeprägt auf Höhe L4/5.
b. Die operative Behandlung bestand in einer Dekompression der neuralen Strukturen mittels Laminotomie, ohne Laminektomie! Die gestrichelten Linien zeigen das geringe Ausmass der Knochenresektion. Die Laminae und Dornfortsätze sind intakt geblieben.

sensible Ausfälle fehlen typischerweise. Sie treten in der Regel erst nach lange bestehender Claudicatio spinalis auf.

Bildgebende Abklärung

Die Magnet-Resonanz-Tomographie (MRT): Sie alleine ist in der Praxis geeignet, die gesamte lumbale Wirbelsäule suffizient abzuklären. Sie erlaubt sowohl eine Beurteilung der Weite des Spinalkanales als auch der Foramina intervertebralia. Bei klaustrophoben Patienten kann die MRT im offenen Gerät vorgenommen werden.
Die Computer-Tomographie ist zwar billiger als die MRT, stellt aber die neuralen Strukturen nicht optimal dar. Wenn alle Bewegungssegmente der LWS untersucht werden, entsteht zudem eine erhebliche Strahlenbelastung. Eine CT-Untersuchung sollte zur Abklärung des engen Spinalkanals deshalb nicht mehr verordnet werden.

Die lumbale Myelographie: Sie wird häufig als präoperative Untersuchung vorgenommen. Im Vergleich zur MRT hat sie den Vorteil, die direkte Wirkung einer Einengung auf den Duralsack und auf die Nervenwurzel zu zeigen, sie ist daher sicherer interpretierbar und ist auch bei Skoliosen aussagekräftig. Funktionsaufnahmen in Inklination und Reklination können zudem Einengungen aufdecken, welche in Neutralstellung nicht sichtbar sind. Auch kann gelegentlich die Schmerzreproduktion beim Injizieren des Kontrastmittels diagnostische Hinweise geben. Der Nachteil der Myelographie

Abbildung 5a.
78jährige Patientin mit degenerativer Spondylolisthesis L4/5 und Claudicatio spinalis. Die Gehstrecke beträgt noch 150 Meter. Die lumbale Myelographie zeigt eine massive Einengung des Spinalkanales auf Höhe der degenerativen Spondylolisthesis L4/5 in Streckstellung der LWS.

liegt einerseits in ihrer invasiven Natur mit gelegentlichem Auftreten eines Hypoliquorrhoe-Syndromes mit Kopfschmerzen. Zudem wird der intraforaminale und extraforaminale Verlauf der Nervenwurzel nicht dargestellt.

Diagnostische Nervenwurzelinfiltration: Die Korrelation der radiologischen mit den klinischen Befunden ist die Hauptschwierigkeit bei der Beurteilung der lumbalen Spinalstenose. Radiologisch ausgedehnte, klinisch aber irrelevante Befunde sind keine Seltenheit (z.B. multiple Bandscheiben-Protrusionen oder Wurzeleinengungen auf der asymptomatischen Seite). Der radiologische Befund muss deshalb die Lokalisation der radikulären Schmerzen anatomisch genau erklären, um als Ursache der aktuellen Symptome in Frage zu kommen. In unklaren Situationen können einzelne Nervenwurzeln diagnostisch anästhesiert werden. Verschwinden die typischen Schmerzen für die Dauer der Anästhesie-Wirkung, ist die untersuchte Nervenwurzel wahrscheinlich für die Beschwerden des Patienten verantwortlich.

Diagnosestellung

Die Diagnose gründet hauptsächlich auf der typischen Anamnese und dem Nachweis einer Kompression neuraler Strukturen in der Magnet-Resonanz-Tomographie oder Myelographie.
Bei atypischer Anamnese müssen weitere Krankheitsbilder in Betracht gezogen und ausgeschlossen werden (siehe Differentialdiagnose).

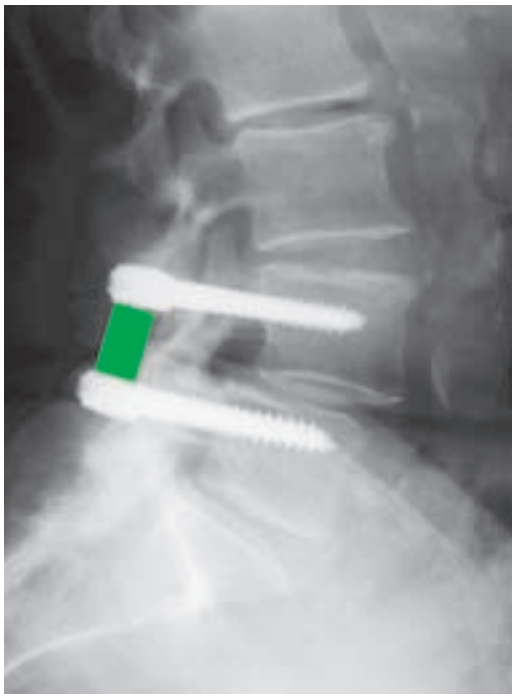

Abbildung 5b.
In Anbetracht der therapieresistenten und invalidisierenden Beschwerden wurde bei dieser Patientin der Spinalkanal operativ dekomprimiert. Wegen der Gelenkdestruktion L4/5 und der dadurch bedingten Instabilität mit degenerativer Spondylolisthesis wurde eine zusätzliche Stabilisation mit einem Pedikelschraubensystem (Dynesys) vorgenommen. Der radiologisch nicht sichtbare Polyurethan-Zylinder ist farbig dargestellt.

Abbildung 5c.
Unmittelbar postoperativ waren die Beinschmerzen verschwunden. Trotz höherem Alter geht es der Patientin 2 Jahre nach dem Eingriff sehr gut. Sie macht längere Spaziergänge und hat keinerlei Schmerzen.

Differentialdiagnose

Arterielle Verschlusskrankheit der unteren Extremitäten: Bei der arteriellen Verschlusskrankheit mit Befall der Becken- und/oder Beinarterien klagen die Patienten über Beinschmerzen, welche auch nach distal ausstrahlen können. Die Lokalisation der Beschwerden ist abhängig vom betroffenen Segment. Bei Befall der Beckenarterien werden die Schmerzen im Gesäss und im Oberschenkel angegeben, bei Okklusionen oder Stenosen der proximalen Beinarterien hingegen klagt der Patient über belastungsabhängige Wadenschmerzen. Anders als bei der Claudicatio spinalis klagen die Patienten auch beim Velofahren und vor allem beim Bergaufgehen mit kyphosierter LWS über Beinschmerzen. Zur weiteren Abklärung sind eine klinische angiologische Untersuchung (Pulsstatus, Auskultation der Beinarterien in Ruhe und nach Belastung, Ratschow-Test), die segmentale und akrale Pulsoszillographie und die Messung der Knöchelarteriendrucke indiziert. Ein Beinschmerz vaskulären Ursprungs muss dann angenommen werden, wenn bei der klinischen Untersuchung fehlende Pulse und/oder Gefässgeräusche bei vermindertem Ruheverschlussdruck vorliegen (siehe Tab. 1). Der systolische Arteriendruck im Knöchelbereich (KD) wird in Beziehung zum Oberarmdruck (OA) gesetzt. Die Norm der Differenz OA–KD beträgt +5 bis –40 mm Hg. Bei normalem Knöchelarteriendruck in Ruhe muss zum sicheren Ausschluss einer arteriellen Verschlusskrankheit ein Belastungstest entweder mit 30 Zehenständen oder besser auf dem Laufband (200 m, 3,2 km/h, 12,5 Grad Steigung) durchgeführt werden. Ist die Druckdifferenz Oberarmdruck–Knöchelarteriendruck nach Belastung >0, muss mittels apparativer Diagnostik (Duplex-Sonographie, Magnet-Resonanz-Angiographie) weiter abgeklärt werden. Zeigen diese Untersuchungen eine Stenose oder einen

Tabelle 1. Bewertungskriterien für die Diagnose einer arteriellen Durchblutungsstörung der unteren Extremität.

Messparameter	normal		pathologisch	
	Ruhe	Belastung	Ruhe	Belastung
Druckdifferenz Arm–Knöchel (mm Hg)	+5 bis –40	normal nach 1 Min.	normal oder >+5	>+5 Erholungszeit >1 Min.
Oszillographie	normal	Ampl. kleiner, rasche Erholung	normal oder pathologisch	pathologisch

Verschluss der arteriellen Strombahn, ist der Beinschmerz mit grösster Wahrscheinlichkeit vaskulär bedingt.

Coxarthrose: Diese kann beim Gehen bis zum Knie ausstrahlende Schmerzen auslösen und so eine Claudicatio spinalis imitieren. Der Schmerz kann in der Regel durch Manipulation des Hüftgelenkes, insbesondere durch schnelle Rotationsbewegungen, ausgelöst werden. In unklaren Situationen muss ausser einer Beckenübersichtsaufnahme auch eine diagnostische Infiltration des entsprechenden Hüftgelenkes vorgenommen werden. Verschwindet der Schmerz für die Dauer der Anästhesie-Wirkung, ist der Beinschmerz auf Veränderungen des Hüftgelenkes zurückzuführen.

Bursitis trochanterica: Diese kann heftige Beinschmerzen verursachen, die bis zum Malleolus lateralis ausstrahlen können. Lokaler Druck auf die prätrochantere Region löst den Schmerz aus. Die diagnostische Anästhesie loco dolenti lässt den Schmerz für die Dauer der Anästhesiewirkung verschwinden.

Insertionstendinosen im Bereich des hinteren Beckenkammes und Myogelosen: Auch diese können ins Bein ausstrahlende Schmerzen verursachen. Der Druck auf den hinteren Beckenkamm oder auf Myogelosen löst den typischen Schmerz aus. Die diagnostische Infiltration der schmerzhaften Region lässt den Schmerz für die Dauer der Anästhesie-Wirkung verschwinden.

Quintessenz

- Die lumbale Spinalstenose ist eine Erkrankung des älteren Menschen. Sie ist eine häufige Ursache invalidisierender Beinschmerzen und eingeschränkter Gehstrecke.
- Die Diagnose gründet auf der typischen Anamnese und dem Nachweis einer Kompression neuraler Strukturen in der Magnet-Resonanz-Tomographie oder Myelographie.
- Die konservative Behandlung beinhaltet physiotherapeutische Massnahmen, medikamentöse Schmerzbekämpfung sowie peridurale Steroid-Infiltrationen.
- Wenn die konservative Behandlung keine genügende Schmerzlinderung mehr bringt oder wenn neurologische Ausfälle auftreten, stellt die operative Dekompression der neuralen Strukturen, in ausgewählten Fällen kombiniert mit einer Stabilisation, die Behandlung der Wahl dar.
- Die operative Therapie führt bei 60–90% der Patienten zur sofortigen Linderung der Beinschmerzen und zur Verlängerung der Gehstrecke.
- Hohes Alter per se stellt keine Kontraindikation für diese Behandlung dar, wichtiger für die Beurteilung der Operabilität ist der Allgemeinzustand des Patienten.

Piriformis-Syndrom: Eine Kompression des N. ischiadicus im Bereich des Foramen ischiadicum ist möglich. Die Innenrotation der gestreckten Hüfte spannt den M. piriformis an und kann den N. ischiadicus zusätzlich einengen und somit den typischen Schmerz auslösen.

Behandlung

Konservative Behandlung: Die konservativen Behandlungsmethoden sind schlecht untersucht. Aufgrund einer Literaturübersicht scheinen aber doch bis zu 25% der Patienten während Monaten von einer solchen Behandlung zu profitieren [3]. Zur Anwendung kommen die medikamentöse Schmerzlinderung (meist mit nichtsteroidalen Antirheumatika), peridurale Steroid-Injektionen und physiotherapeutische Massnahmen. Auch kyphosierende Korsette können versucht werden.
Die Schmerzen sind zudem durch entsprechendes Verhalten des Patienten selbst angehbar (z.B. kürzere Gehstrecke, häufiges Absitzen).
Epidurale Steroid-Injektionen können vorübergehend helfen. Sie können mehrmals wiederholt werden. Das Medikament wird entweder interlaminär oder im Foramen-Bereich in den Epiduralraum eingebracht.
Die physiotherapeutischen Massnahmen [4] beinhalten hauptsächlich Übungen, welche zu einer verminderten Lordosierung der LWS führen. Dies sind Dehnungsübungen der Hüftflexoren, der Kniestrecker sowie der paravertebralen Muskulatur, kyphosierende Haltungsübungen der LWS und Stärkung der Abdominalmuskulatur. Die Patienten werden angewiesen, wann immer möglich während des Gehens und des Stehens, das Becken nach hinten gekippt zu halten, damit die Lendenlordose möglichst aufgehoben wird.

Operative Behandlung: Wenn die konservativen Massnahmen keine Schmerzlinderung bringen, die radikulären Symptome die Lebensqualität erheblich vermindern oder gar neurologische Ausfälle auftreten, stellt die operative Dekompression die Behandlung der Wahl dar. Dieser Eingriff bringt dem Patienten oft schlagartige Schmerzlinderung und ermöglicht wieder ein normales Gehen. Hohes Alter des Patienten stellt per se keine Kontraindikation für eine operative Behandlung dar, wichtiger ist der Allgemeinzustand bzw. die Operabilität des Patienten. Der Eingriff besteht in einer Dekompression der komprimierten neuralen Strukturen, eventuell verbunden mit einer Stabilisation durch Implantate. Die früher standardmässig durchgeführte Laminektomie sollte heute nur noch in Ausnahmefällen ange-

wendet werden, da durch die Entfernung der ganzen Lamina eine vermehrte Instabilität und auch schmerzhafte Frakturen der Interartikularportion auftreten können. Anstelle der Laminektomie wird deshalb besser nur eine Laminotomie vorgenommen (Abb. 4). Es werden also nur das Ligamentum flavum sowie die angrenzenden Teile der benachbarten Laminae entfernt. Von hier aus werden der Spinalkanal und die Foramina dekomprimiert. Die Entfernung einer ganzen Lamina ist nur dann notwendig, wenn das Einführen von Instrumenten unterhalb der Lamina eine gefährliche zusätzliche Kompression und somit eine mögliche Schädigung der Cauda equina zufolge hätte. So hochgradig eingeengt ist der Spinalkanal z.B. bei der Achondroplasie. Eine gleichzeitige Stabilisation wird bei Instabilität, bei der degenerativen Spondylolisthesis (Abb. 5), bei ausgeprägter Skoliose und nach wiederholten Dekompressionen empfohlen. Die in der Literatur angegebenen Resultate der operativen Dekompression sind gut, der Beinschmerz verschwindet in 60–90% der Patienten, die Gehstrecke normalisiert sich [5–7]. Eine eigene Untersuchung bestätigt diese Zahlen, 80% der befragten operierten Patienten würden sich dem Eingriff wieder unterziehen [8].

Literatur

1 Verbiest H. A radicular syndrome from developmental narrowing of the lumbar vertebral canal. J Bone Joint Surg 1954;36B:230–3.
2 Amundsen T, Weber H, Lilleas F, Nordal HJ, Abdelnoor M, Magnaes B. Lumbar spinal stenosis: clinical and radiologic features. Spine 1995;20: 1178–86.
3 Simotas AC. Nonoperative treatment for lumbar spinal stenosis. Clin Orthop 2001;384:153–61.
4 Bodack MP, Monteiro M. Therapeutic exercise in the treatment of patients with lumbar spinal stenosis. Clin Orthop 2001;384:144–52.
5 Benz RJ, Garfin SR. Current techniques of decompression of the lumbar spine. Clin Orthop 2001;384: 75–81.
6 Niggemeyer O, Strauss JM, Schulitz KP. Comparison of surgical procedures for degenerative lumbar spinal stenosis: a meta-analysis from 1975–1995. Eur Spine J 1997;6:423–9.
7 Turner JA, Ersek M, Herron L, Deyo R. Surgery for lumbar spinal stenosis: attempted meta-analysis of the literature. Spine 1992;17:1–8.
8 Jeanneret B. Die degenerative lumbale Spinalkanalstenose. Eine invalidisierende, aber behandelbare Erkrankung. Therapie Woche 1998; 261–5.