Ungewöhnliche Ösophagus-perforation

F. Auf der Maur, K. Heer

Eine 85jährige Patientin wurde apnoisch und pulslos eingeliefert. Sie sei nach plötzlichem Schwindel gestürzt und blutete aus dem Mund. Im CT war 2 Wochen vorher ein Aneurysma verum des Aortenbogens diagnostiziert worden. Zudem waren eine hypertensive und koronare Herzkrankheit bei Hypertonie und Hypercholesterinämie bekannt.

Autopisch finden wir 1500 ml Frischblut in Ösophagus und Magen sowie ein Aneurysma mit Durchmesser 9 cm im Aortenbogen mit einer Perforation von 1,5 cm in den Ösophagus (Abb. 1).

Aortenterale Fisteln sind selten und entstehen meist infolge einer Drucknekrose. Ursachen sind oft Aneurysmen oder Graftimplantate der Aorta, zudem können auch entzündliche oder tumoröse Prozesse zur Fistel führen. Ohne Behandlung führen sie fast immer zum Tod. Die Blutungen können auch intermittierend verlaufen, wenn ein Koagel die Fistel zeitweise verschliesst [1].

Die aortoösophageale Fistel kann endoskopisch oder mit Aortographie erkannt werden. Eine rasche Operation oder ein Fistelverschluss mit einem Wallstent kann retten [2].

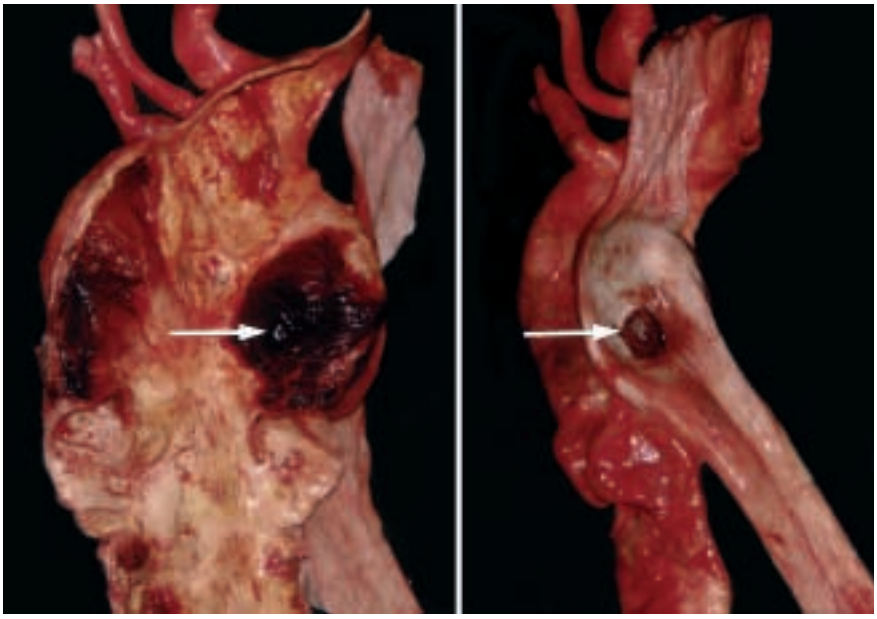

Abbildung 1.
Aortoösophageale Fistel (Pfeile) von Aortenaneurysma (links) und vom Ösophagus aus (rechts) gesehen.

Literatur

1 Hollander JE, Quick G. Aortoesophageal fistula: a comprehensive review of the literature. Am J Med 1991;91: 279–87.

2 Shiraishi S, Watarida S, Satsu T, Motoishi M, Satsu T. Successful management of an aortoesophageal fistula resulting from an aneurysm of the thoracic aorta with a covered stent. J Cardiovasc Surg 2002;43: 95–8.

Pathologisches Institut und Medizinische Klinik, Kantonsspital Luzern

Korrespondenz:
Prof. Dr. Jan-Olaf Gebbers
Pathologisches Institut
Kantonsspital
CH-6000 Luzern 16

janolaf.gebbers@ksl.ch