

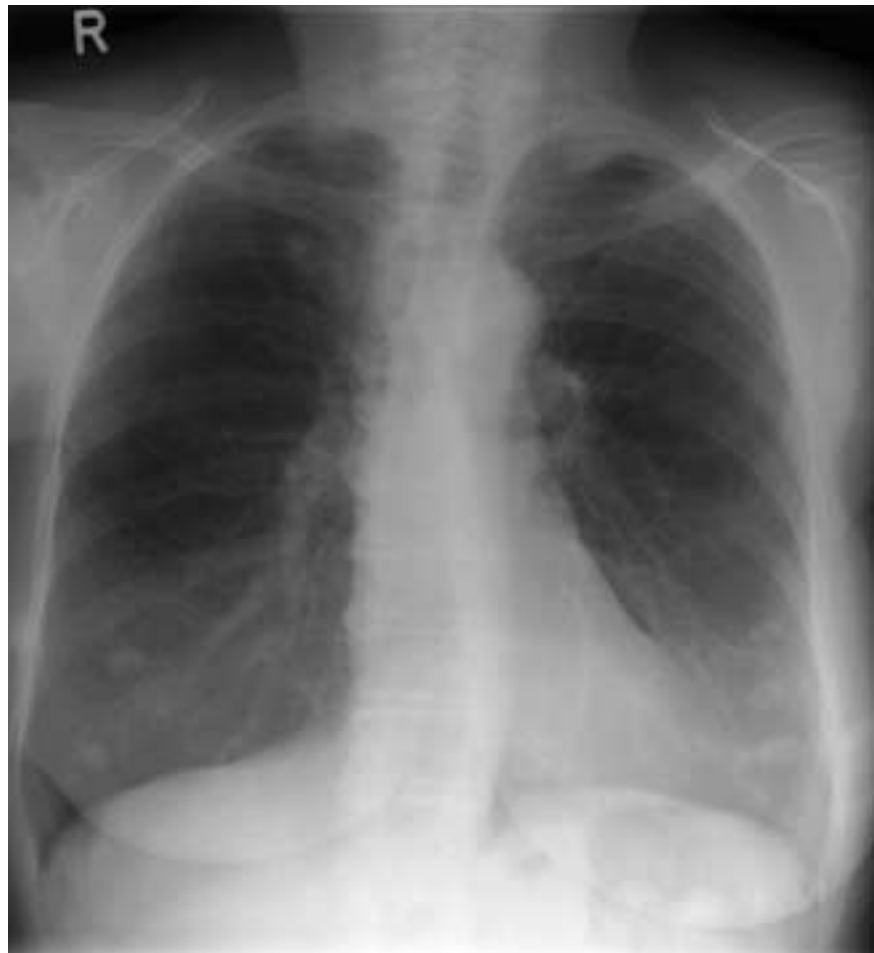
Lungenrundherde

P. Bützberger, M. J. Bargetzi

Dieses Thoraxröntgenbild einer 72jährigen Patientin wurde wegen Reizhusten veranlasst. Aus der Vorgeschichte ist eine Ablatio mammae rechts mit Axilla-Ausräumung wegen Mammakarzinom vor 6 Jahren bekannt. 10 von 23 axillären Lymphknoten waren befallen. Die Patientin hat eine adjuvante Chemo- und Radiotherapie und anschliessend Tamoxifen während etwa einem Jahr erhalten.

Ein Jahr nach der Ablatio mammae rechts wurde eine axilläre Lymphknotenmetastase auf der Gegenseite bei fehlendem Nachweis eines Primärtumors in der linken Mamma entdeckt und exzidiert. Postoperativ erfolgte eine Bestrahlung.

Die Patientin wurde uns nun zur Abklärung der multiplen Lungenrundherde zugewiesen.



Zentrum für Onkologie/
Hämatologie und Transfusions-
medizin, Kantonsspital Aarau

Korrespondenz:
Dr. med. M. J. Bargetzi
Leitender Arzt
Zentrum für Onkologie/
Hämatologie und Transfusions-
medizin
Kantonsspital
CH-5001 Aarau

mario.bargetzi@ksa.ch

**Ihre Diagnose?
Siehe «letzte Seite».**