Rezidivierende Synkopen und rhythmogener Schock

A. Buser[a], B. Khanlari[b], F. Faeh[c], S. Osswald[d], U. Eriksson[a]

Eine 59jährige, bis anhin gesunde Frau litt seit über einem Jahr an plötzlich und ohne Bezug zu Lageänderung auftretenden, nicht orthostatisch-bedingten Synkopen. Dabei kam es nach Angaben der Angehörigen wiederholt zu bis drei Minuten andauernder Bewusstlosigkeit, von der sich die Patientin jeweils nur langsam erholte. Die Systemanamnese ergab eine Anstrengungsdyspnoe und klemmende Thoraxschmerzen bei nur leichter körperlicher Belastung (CCS 3). Das Ruhe-EKG zeigte einen AV-Block II. Grades Typ Mobitz 1; eine Ergometrie blieb bei verzögertem Pulsanstieg ohne ischämiespezifische Zeichen. Echokardiographisch wurde ein systolisch normal funktionierender linker Ventrikel und eine leichte bis mittelschwere Mitralinsuffizienz beschrieben. Wegen rezidivierenden Synkopen und Verdacht auf bradykardiebedingte Belastungsinsuffizienz wurde ein DDD-Schrittmacher eingelegt. Zwei Tage nach dem Eingriff entwickelte die Patientin trotz Normalisation der Herzfrequenz eine rasch progrediente Linksherzinsuffizienz mit kardiogenem Schock und musste deshalb intubiert werden. Eine notfallmässige Koronarangiographie zeigte normale Koronarien, der Füllungsdruck im linken Ventrikel war hingegen mit 41 mm Hg stark erhöht. Innert 24 Stunden stabilisierte sich die Patientin, so dass die intravenös verabreichten Vasoaktiva wieder ausgeschlichen werden konnten. Die bei qualitativ eingeschränkter Beurteilbarkeit durchgeführte Kontrollechokardiographie ergab zu diesem Zeitpunkt eine mittelschwer eingeschränkte linksventrikuläre Funktion mit leichter Mitralinsuffizienz sowie ein restriktives Füllungsmuster. Eine daraufhin veranlasste Endomyokardbiopsie erbrachte die Diagnose einer schweren vaskulären, subendokardialen und perimuskulären AL-Amyloidose (IgA-Kappa) (Abb. 1). In der Knochenmarkspunktion fand sich eine monoklonale Plasmozytose mit einem Infiltrationsgrad von 7%. Das Serum-IgA betrug 4,5 g/L; IgG (3,09 g/L) und IgM (0,22 g/L) waren vermindert, der M-Gradient war 1,6 g/L. Den diagnostischen Kriterien der WHO entsprechend wurde die Diagnose einer Amyloidose gestellt.

Im weiteren Verlauf kam es wiederholt zu reanimationsbedürftigen ventrikulären Rhythmusstörungen unterschiedlicher Morphologie, wobei diese teilweise durch ein asynchrones Pacing bei intermittierendem Undersensing bedingt waren. Die Episoden dauerten jeweils wenige Minuten und liessen sich durch kurze mechanische Reanimationssequenzen überbrücken. Intermittierend kam es bei sonst normal funktionierendem Schrittmacher und unveränderter Elektrodenlage auch zu Exitblocks, was zu Blutdruckabfällen auf mittlere arterielle Blutdruckwerte um 30 mm Hg führte. Zusätzlich traten immer wieder Sequenzen kurzdauernder pulsloser Kammertachykardien (Abb. 2) auf, die meist innert Sekunden spontan konvertierten. Bei erneuter Evaluation einer anhaltenden «Sinustachykardie» von 125 bpm mit technischer Überleitung zeigte sich, dass ein 2:1 Vorhofflattern vorlag, welches vom Schrittmacher trotz aktiviertem «mode-switch» und gutem atrialem Sensing nicht erkannt wurde und damit im 2:1 Modus auf den Ventrikel übergeleitet wurde.

Kommentar

Bei Patienten mit AL-Amyloidose findet sich in etwa 25% eine kardiale Beteiligung, die sich meist erst im Verlauf der Grundkrankheit, primär als Linksherzinsuffizienz, manifestiert [1]. Typische Rhythmusstörungen sind Vorhofflimmern, Vorhofflattern und AV-Blockierungen. Angina pectoris bei normaler Koronaranatomie ist als Folge eines stark erhöhten enddiastolischen Drucks und damit funktionell eingeschränkter Koronarperfusion kein ungewöhnliches Symptom. Ein sekundärer Herzbefall kann deshalb bei entsprechender Symptomatik und bekannter Amyloidose aufgrund der Klinik bereits vermutet werden. Im Gegensatz dazu stellt die primäre kardiale Amyloidose immer eine Ausschlussdiagnose dar und wird häufiger als Zufallsbefund bei einer Endomyokardbiopsie festgestellt. Das pathognomonische Muster des fleckförmigen Myokardbefalls im Echo fehlt leider oft, während die weniger eindeutigen aber häufig vorhandenen echokardiographischen Zeichen der restriktiven Kardiopathie oft unterschätzt oder initial gar verkannt werden [2]. Typisch für die schwere restriktive Kardiomyopathie ist auch eine Tachykardieunverträglichkeit, wie sie unsere Patien-

[a] Abteilung für Intensivmedizin, Kantonsspital Basel
[b] Institut für Pathologie, Kantonsspital Basel
[c] Innere Medizin, Bürgerspital Solothurn
[d] Abteilung für Kardiologie, Kantonsspital Basel

Korrespondenz:
Dr. med. Andreas Buser
Medizinische Universitätsklinik A
Kantonsspital
Petersgraben 4
CH-4031 Basel

busera@uhbs.ch

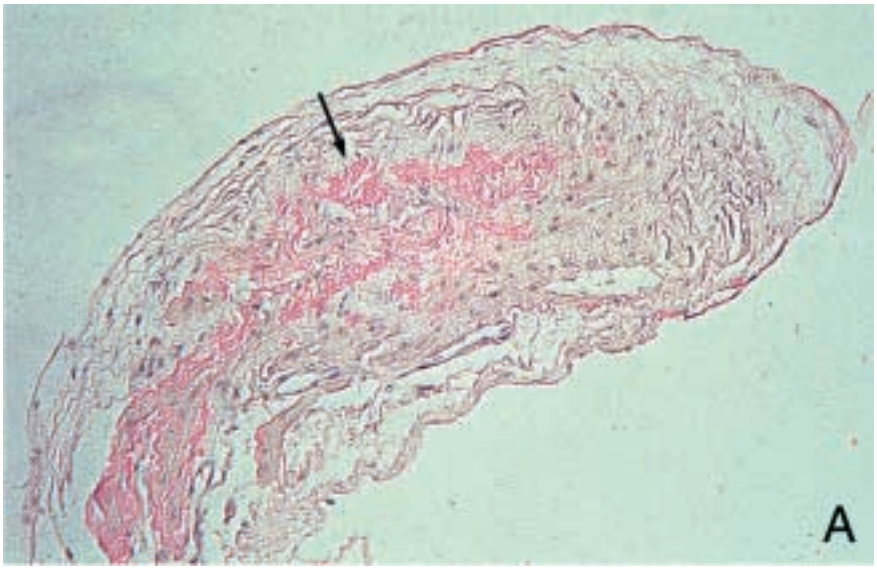

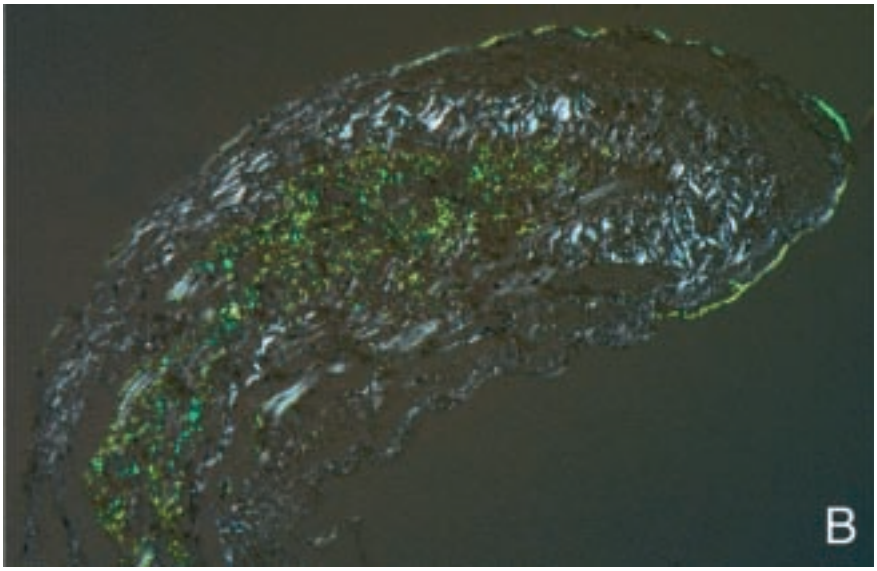

Abbildung 1.
Nachweis von Amyloid in der Endomyokardbiopsie.
A Kongorotfärbung, 40×. Das Amyloid stellt sich als subendokardiale homogene Ablagerung rot dar (Pfeil).
B Kongorotfärbung, 40×–, polarisiertes Licht: typische Flaschen-grüne Farbe des Amyloids.

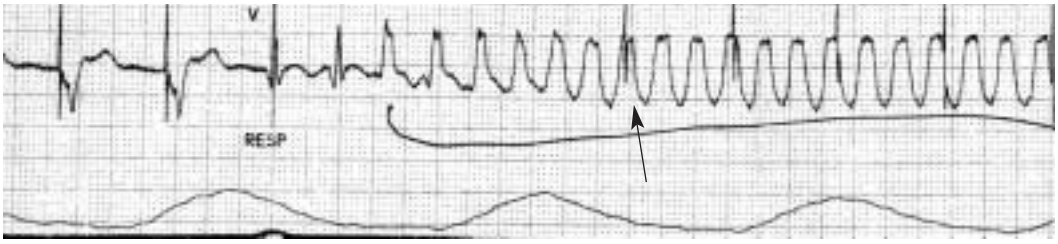

Abbildung 2.
Pulslose Kammertachykardie mit asynchronem Pacing (Pfeil). Rhythmusstreifen MCL1.

tin zeigte. Diese kommt durch die kritische Verkürzung der Diastole zustande, was zu einer weiteren Verschlechterung der ohnehin stark behinderten diastolischen Füllung des linken Ventrikels führt. Die manifeste Herzbeteiligung bei AL-Amyloidose gilt als Signum malum. Das mediane Überleben der Patienten mit symptomatischer Herzinsuffizienz beträgt weniger als 6 Monate, wobei bei rechtsventrikulärer Dilatation eine speziell schlechte Prognose besteht [3]. So verstarb auch unsere Patientin 3 Monate nach Diagnosestellung.

Retrospektiv müssen für die Synkopen zwar die durch Amyloidablagerung bedingten Reizleitungsstörungen verantwortlich gemacht werden. Die Korrektur dieser Pathologie durch eine DDD-Schrittmachereinlage sowie das sekundäre Auftreten von Vorhofflattern mit 2:1 Leitung via Schrittmacher dürften aber über die beschriebene Tachykardieintoleranz bei stark vorgeschädigtem Ventrikel mit schwerster Restriktion und normaler systolischer Funktion doch ursächlich am Zustandekommen des kardiogenen Schocks beteiligt gewesen sein.

Literatur

1 Kyle RA. Amyloidosis. Circulation. 1995;91:962–7.
2 Gertz MA, Grogan M, Kyle RA, Tajik AJ. Endomyocardial biopsy-proven light chain amyloidosis (AL) without echocardiographic features of infiltrative cardiomyopathy. Am J Cardiol 1997;80:93–5.
3 Kyle RA, Gertz MA. Primary systemic amyloidosis: clinical and laboratory features in 474 cases. Semin Hematol 1995;32:45–59.