Infektpräsentation eines intraabdominalen Tumors

F. Wick[a], R. Flury[a], R. Imoberdorf[b], A. Haller[b], R. Biral[a]

[a] Institut für Pathologie;
[b] Medizinische Klinik;
Kantonsspital Winterthur

Korrespondenz:
Dr. med. F. Wick
Institut für Pathologie
Brauerstr. 15
CH-8401 Winterthur

wick.f@bluewin.ch

Fallbeschreibung

Ein 74jähriger Mann wurde wegen rasch progredienter Verschlechterung des Allgemeinzustands, Status febrilis, Inappetenz und Gewichtsverlust von 10 kg innert 3 Monaten vom Hausarzt zur weiteren Abklärung ins Spital eingewiesen.

Aus der persönlichen Anamnese waren ein M. Alzheimer und ein Diabetes mellitus Typ 2 bekannt. Bei Eintritt präsentierte sich der Patient in delirantem Zustandsbild mit Aggressivität und Malcompliance bei dementiellem Syndrom; Blutdruck 120/60 mm Hg, Puls 80/min, initial afebril. In der klinischen Untersuchung fanden sich ausser einer diffusen, abdominalen Druckdolenz ohne Abwehrspannung und regen Darmgeräuschen keine weiteren pathologischen Befunde. Im Labor zeigte sich eine Erhöhung der Entzündungsparameter: Leukozyten: $14{,}4 \times 10^9$/L ($<12 \times 10^9$/L), CRP 85 mg/L (<3 mg/L) bei sonst normalem Blutbild. Ein Harnwegsinfekt wurde ausgeschlossen, die Blutkulturen waren negativ. Klinisch und radiologisch ergaben sich keine Hinweise für einen pulmonalen Infekt. Eine intravenöse Antibiotikatherapie mit Amoxicillin/Clavulansäure (Augmentin®) führte zu keiner Verbesserung der Klinik; der Zustand des Patienten wurde zunehmend schlechter, das Fieber stieg bis 39,8 °C, er wurde komatös und verstarb bei klinischem Verdacht auf einen Infekt mit unklarem Fokus.

In der Autopsie fanden wir abdominal 1 mm bis 10 cm grosse, disseminierte, dem Peritoneum anhaftende Tumorknoten (Abb. 1). Die Gesamtmasse betrug etwa 4,5 kg. Ein Tumorknoten von 8 cm Grösse zeigte eine transmurale Infiltration der Jejunalschleimhaut mit einer Ulzeration. Zudem konnten multiple Knoten in der Leber (bis 5 cm im Durchmesser) nachgewiesen werden. Mikroskopisch handelte es sich dabei um einen spindelzelligen Tumor (Abb. 2) mit storiformem und faszikulärem Wachstumsmuster. Immunhistochemisch exprimierte der Tumor CD117 (Abb. 3, vgl. Tabelle), herdförmig CD34, fokal schwach SMA und S100-Protein. Die Mitoserate war tief (<5/50 HPF).

Aufgrund der erhobenen Befunde stellten wir die Diagnose eines malignen, vom Jejunum

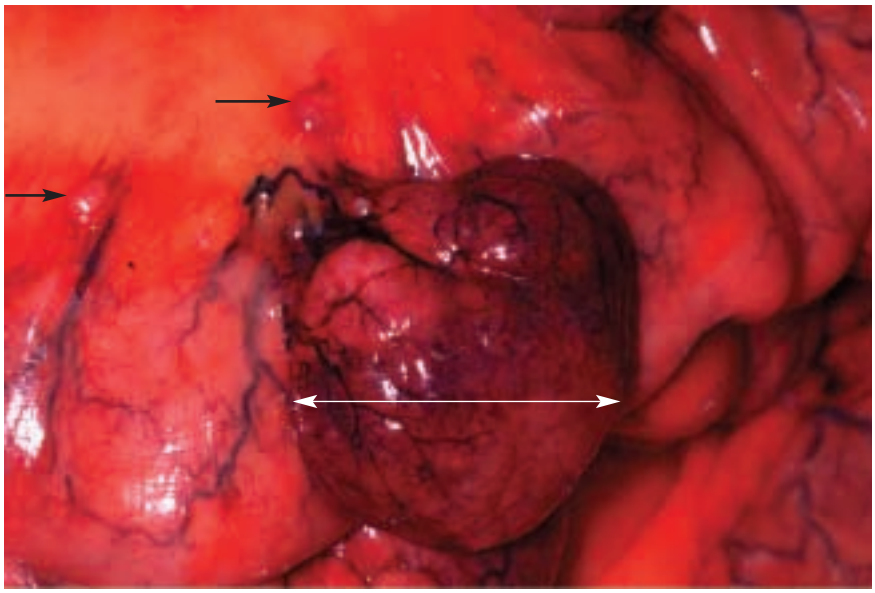

Abbildung 1.
Maligner gastrointestinaler Stromatumor mit disseminierten abdominalen Tumorknoten: Ausschnitt Dünndarm mit 8 cm grossem Tumorknoten (↔) und mehreren kleineren Tumorknötchen (→) dem Mesenterium anhaftend.

CD: cluster of differentiation; Gruppen monoklonaler Antikörper, die ein spezifisches Molekül erkennen.
HPF: high power field.
BCR-ABL: Onkogen bzw. Fusionsprotein mit Tyrosinkinaseaktivität, das durch die Translokation zwischen den Chromosomen 9 und 22 entsteht (Philadelphia-Chromosom) und zur chronisch myeloischen Leukämie führen kann.

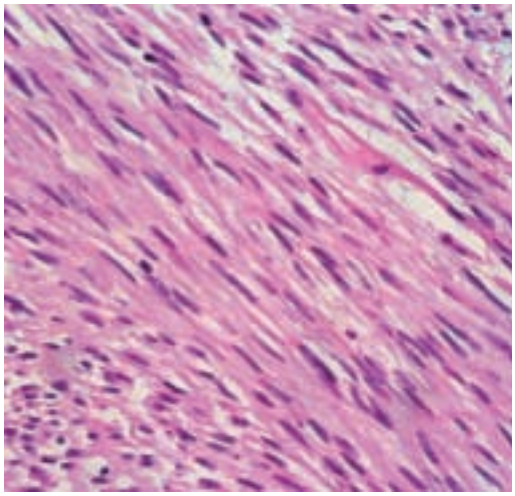

Abbildung 2.
Maligner gastrointestinaler Stromatumor: spindelzelliger Tumor mit faszikulärem Wachstumsmuster (Haematoxylin-Eosin, Vergrösserung 400×).

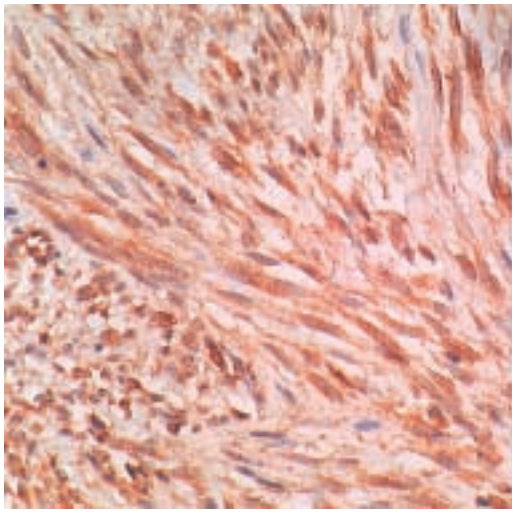

Abbildung 3.
Maligner gastrointestinaler Stromatumor: Immunhistochemie mit starker, zytoplasmatischer Positivität der Zellen für CD117 (Vergrösserung 400×).

Bedeutung der immunhistochemischen Marker.

CD 117:	Marker für Tyrosin-Kinase-Rezeptor
CD34:	Marker für Zellen hämatopoetischer sowie vaskulärer Herkunft
SMA:	Marker für glatte Muskulatur
S100-Protein:	neuraler Marker
Vimentin:	mesenchymaler Marker

ausgehenden gastrointestinalen Stromatumors mit Peritoneal- und Lebermetastasen.
Der klinisch vermutete M. Alzheimer konnte autoptisch bestätigt werden. Es zeigte sich makroskopisch eine Hirnatrophie und histologisch die charakteristischen senilen Plaques sowie Neurofibrillen. Ein Infektfokus konnte nicht nachgewiesen werden.

Diskussion

Gastrointestinale Stromatumoren sind eine Gruppe mesenchymaler, benigner oder maligner Neoplasien des Gastrointestinaltraktes [1]. Sie kommen bei älteren Erwachsenen vor, gehäuft zwischen der 5. und 7. Dekade, selten bei unter 40jährigen [2–4]. 70% der Tumoren sind im Magen, 20 bis 30% im Dünndarm und weniger als 10% im restlichen Magendarmtrakt lokalisiert [3, 4]. Benigne gastrointestinale Tumoren bleiben klinisch meist stumm [2, 4], maligne führen oft zu gastrointestinalen Blutungen, Abdominalschmerzen und Gewichtsverlust [5, 6]. Die Mortalität ist hoch. Bei 26 Patienten mit einem gastrointestinalen Stromatumor wurde ein 5-Jahres-Überleben von 13% beschrieben [7].
Histologisch bestehen die gastrointestinalen Stromatumoren aus spindelförmigen (Abb. 2) und/oder seltener aus epitheloiden Zellen [2]. Erst seit der genaueren Charakterisierung von Zellen mittels Elektronenmikroskopie und Immunhistochemie können sie von Leiomyomen, Leiomyosarkomen und Schwannomen abgegrenzt werden. So sind die meisten gastrointestinalen Stromatumoren immunhistochemisch Vimentin und CD34 positiv aber negativ oder nur fokal positiv für SMA und S100-Protein [2, 6].
Neuere Studien zeigen, dass neben hämatopoetischen Zellen, Mastzellen, Melanozyten und Keimzellen auch Zellen gastrointestinaler Stromatumoren einen Wachstumsfaktorrezeptor mit Tyrosinkinase-Aktivität exprimieren, c-kit genannt [8]. Der Tyrosin-Kinase-Rezeptor, das Produkt des Proto-Onkogens *c-kit*, kann immunhistochemisch mittels CD117 nachgewiesen werden. Eine Expression von CD117, wie dies bei unserem Patienten der Fall war (Abb. 3), gilt heute als das wichtigste diagnostische Kriterium gastrointestinaler Stromatumoren [2, 4, 9]. Als mögliche Ursprungszelle gastrointestinaler Stromatumoren wird in diesem Zusammenhang die interstitielle Zelle vom Cajal-Phänotyp genannt; sie besitzt gastrointestinale Pacemakerfunktion und scheint als einzige Zelle des Magendarmtraktes CD117 und CD34 positiv zu sein [10]. Mutationen des Proto-Onkogens *c-kit*, die eine Aktivierung der Tyrosinkinase bewirken, sind in fast allen gastrointestinalen Stromatumoren, Mastzell- und Keimzelltumoren, bei der Myelofibrose sowie bei der BCR-ABL positiven chronisch myeloischen Leukämie nachzuweisen [2, 4, 8].
Die Dignitätsbeurteilung gastrointestinaler Stromatumoren ist schwierig; die gebräuchlichsten Malignitätskriterien sind die Tumorgrösse (>5 cm), die Mitoserate (>5 Mitosen/50 HPF) und der Proliferationsindex (>10%) [2, 5, 6]. Zusätzlich sind eine hohe Zellularität, Nekrosen, ein fehlendes organoides Wachstumsmuster oder ein Mukosaeinbruch Anhaltspunkt für einen eher maligneren Verlauf des Tumors. Ein eindeutiges Kriterium zur Beurteilung der Dignität gibt es aber nicht. So können gastro-

intestinale Stromatumoren auch trotz sehr niedriger Mitoserate ein malignes Verhalten zeigen, wie dies unser Fallbeispiel zeigt. Übereinstimmend mit unserem Fall ist die häufigste Lokalisation von Metastasen die Leber und das Peritoneum [4, 7], gefolgt von Lunge [2]. Vergleichbar mit anderen Weichteilsarkomen kommen Lymphknotenmetastasen selten vor [4].

Nicht metastasierte, gastrointestinale Tumoren lassen sich durch eine vollständige Exstirpation chirurgisch kurativ behandeln [4]. Bereits metastasierte gastrointestinale Stromatumoren sprechen schlecht auf eine Chemo- oder Radio-Therapie an [4, 7] und es gab bis anhin keine effektive Therapie bei fortgeschrittener Erkrankung. Neuste klinische Studien mit dem Tyrosin-Kinase-Rezeptor-Inhibitor, Imatinib (Glivec®), bei metastasierten gastrointestinalen Stromatumoren zeigen vielversprechende Resultate [2–4]. Imatinib kann die Aktivität der Tyrosin-Kinase sehr effektiv reduzieren und hat seine Wirksamkeit in der Therapie der BCR-ABL positiven Leukämien bereits gezeigt [4]. Allerdings sind die unerwünschten Wirkungen beträchtlich, fast alle Patienten leiden darunter [11]. Am häufigsten sind Übelkeit, Erbrechen, Ödeme, Durchfall, Kopfschmerzen, Muskelkrämpfe und -schmerzen, Arthralgien sowie Hautausschläge. Auch Zytopenien kommen vor, namentlich eine Neutropenie und Thrombozytopenie. Langzeitergebnisse fehlen noch. Wir hoffen, dass die laufenden klinischen Studien die Wirksamkeit und Mortalitätsreduktion bestätigen können, so dass für Patienten mit metastasierten, gastrointestinalen Stromatumoren bald eine Therapie zur Verfügung steht.

Literatur

1 Miettinen M, Virolainen MD, Sarlomo-Rikala M. Gastrointestinal Stromal Tumors – Value of CD34 Antigen in their Identification and Separation form True Leiomyomas and Schwannomas. Am J Surg Pathol 1995;19:207–16.

2 Miettinen M, Furlong M, Sarlomo-Rikala M, Burke A, Sobin LH, Lasota J. Gastrointestinal Stromal Tumors, Intramural Leiomyomas, and Leiomyosarcomas in the Rectum and Anus. Am J Surg Pathol 2001; 25:1121–33.

3 Joensuu H, Roberts PJ, Sarlomo-Rikala, Andersson LC, Tervahartiala P, Tuveson D, et al. Effect of the Tyrosine Kinase Inhibitor STI571 in a patient with a metastatic gastrointestinal stromal tumor. NEJM 2001;14:1052–6.

4 Bermann J, O'Leary TJ. Gastrointestinal Stromal Tumor Workshop. Hum Pathol 2001;32:578–82.

5 Brainard JA, Goldblum JR. Stromal Tumors of the Jejunum and Ileum: A Clinicopathologic Study of 39 cases. Am J Surg Pathol 1997;21: 407–16.

6 Goldblum JR, Appelman HD. Stromal Tumors of the Duodenum; A Histologic and Immunohistochemical Study of 20 cases. Am J Surg Pathol 1995;19:71–80.

7 Plaat BE, Hollema H, Molenaar WM, Torn Broers GH, Pijpe J, Mastik MF, et al. Soft tissue leiomyosarcomas and malignant gastrointestinal stromal tumors: differences in clinical outcome and expression of multidrug resistance proteins. J Clin Oncol 2000;18:3211–20.

8 Lux ML, Rubin BP, Biase TL, Chen C, Maclure T, Demetri G, et al. KIT extracellular and kinase domain mutations in gastrointestinal stromal tumors. Am J Pathol 2000; 156:791–5.

9 Sarlomo-Rikala M, Kovatich AJ, Barusevicius A, Miettinen M. CD117: a sensitive marker for gastrointestinal stromal tumors that is more specific than CD34. Mod Pathol 1998;11:728–34.

10 Robinson T, Sircar K, Hewlett BR, Chorneyko K, Riddell RH, Huizinga JD. Gastronintestinal Stromal Tumors May Originate from a Subset of CD34-Positive Interstitial Cells of Cajal. Am J Pathol 2000;156: 1157–63.

11 Masche UP, Passweg J. Imatinib. Pharma-kritik 2001;8:29–30.