Therapeutische Optionen für maligne Gliome WHO-Grad III und IV

S. Hofer[a,b], A. Merlo[b]

Neben der lokalen Tumorkontrolle (Chirurgie und Radiotherapie) stellt die Beeinflussung der infiltrativen Tumorkomponente die grösste therapeutische Herausforderung dar (Abb. 1a, 1b). Ein ideales Therapeutikum stellt man sich vor als prädiktiv in Hinblick auf das Tumoransprechen und als nicht-toxisch für das gesunde Gehirn. Ein erster Schritt in diese Richtung ist der prädiktive Wert eines spezifischen genetischen Defektes bei den Oligodendrogliomen, der eine recht zuverlässige Aussage über das Ansprechen auf eine Chemotherapie erlaubt. Cairncross hat 1998 gezeigt [1], dass der Allelverlust auf Chromosom 1p und 19q bei oligodendroglialen Tumoren signifikant eine Chemosensitivität und ein längeres rezidivfreies Überleben voraussagt. Des weiteren vermuten Esteller et al. [2], dass das Ansprechen maligner Gliome auf alkylierende Substanzen vom Methylierungsstatus des DNA-Reparatur-Gens MGMT (O^6-Methylguanin-DNA-Methyltransferase) abhängt. Diese beiden Studien sind als erste Schritte in Richtung einer rationaleren Tumortherapie zu werten. Das genetische Tumorprofil wird wahrscheinlich in Zukunft die Wahl von spezifischen Therapeutika bestimmen.

Prognostische Faktoren

Basierend auf einer Datenbank der RTOG (Radiation Therapy Oncology Group) wurden 1993 prognostische Faktoren publiziert, die heute noch zur Subgruppenstratifizierung akzeptiert sind [3, 4]. Anhand von über 1500 Patienten (Gliome WHO-Grad III und IV) wurden die für das Überleben prognostischen Faktoren evaluiert. Dabei zeigte sich, dass eine Erkrankung jenseits des 50. Lebensjahres mit einer deutlich schlechteren Prognose behaftet ist, verglichen mit einem jüngeren Erkrankungsalter. Für die Altersgruppe der über 50jährigen war der Karnofsky-Index die wichtigste prognostische Variable (Karnofsky-Index: 100% = guter Allgemeinzustand ohne Einschränkungen, abnehmend bis zu 0% mit zunehmenden Ausfällen und schlussendlich Tod). Für die jüngere Altersgruppe war die Histologie entscheidend (anaplastisches Astrozytom vs Glioblastoma multiforme). Das mediane Überleben schwankte zwischen 4,7 bis 58,6 Monaten unabhängig vom therapeutischen Vorgehen, ein klarer Hinweis für die biologische Heterogenität der malignen Gliome (WHO-Grad III und IV). Diese prognostischen Faktoren erlauben jedoch keine Aussage darüber, ob eine Therapie erfolgreich sein wird.

Chirurgie

Im Anschluss an die neuroradiologische Verdachtsdiagnose erfolgt die histologische Diagnosesicherung durch Gewinnung einer Gewebeprobe, entweder mittels einer stereotaktischen Biopsie oder durch eine offene Kraniotomie mit Tumorresektion. Es ist umstritten, ob die chirurgische Tumorreduktion tatsächlich zu einem Überlebensvorteil führt. Obwohl keine prospektiven randomisierten Daten existieren, scheint das Ausmass der Resektion mit der Prognose zu korrelieren. Lokalisation des Tumors und unterschiedliche Patientenselektion sind wahrscheinlich für die widersprüchlichen Studienresultate verantwortlich. Am häufigsten treten maligne Gliome im Frontal- oder Temporallappen auf, wo sie bei Lage in der nichtdominanten Hemisphäre einer Operation relativ gut zugänglich sind. Langsam wachsende Gliome in funktionell stummen Arealen können eine erhebliche Ausdehnung erreichen, bis sie sich bemerkbar machen. Je unregelmässiger die Tumorkonfiguration ist, desto schwieriger wird die weitgehende Resektion, selbst mit Hilfe des offenen MRTs als intraoperative Resektionskontrolle. Als chirurgisch nur schwer angehbar gelten Schmetterlingsgliome (mit infiltrativem Durchwachsen des Balkens bis auf die Gegenseite), Hirnstamm- und Stammgangliengliome sowie multifokale Gliome. Eine eindeutige Unterscheidung von Tumor- und Hirngewebe ist intraoperativ schwierig, weil die ödematös veränderte Infiltrationszone kaum von der stärker vaskularisierten Wachstumszone unterschieden werden kann. Die Nachbarschaft zu funktionell hochwertigen Hirnarealen lässt eine grosszügige Tumorresektion in der Regel nicht zu, es sei denn, es gelingt bei einem kooperativen Patienten, den Prozess in Lokalanästhesie unter kontinuierlichem Neuromonitoring anzugehen (Wachkraniotomie). In keinem Fall ist die operative Therapie in der Lage, ein malignes Gliom ku-

[a] Onkologie, Claraspital, Basel
[b] Neurochirurgie, Universitätsspital Basel

Korrespondenz:
Dr. med. S. Hofer
St. Claraspital
Kleinriehenstrasse 30
CH-4016 Basel

silviahofer@hotmail.com

Abbildung 1a.
Prä- und postoperative Darstellung der in situ verbleibenden Tumorzellen bei Gliomen.
Eine grosse Tumorzell-Dichte verbleibt postoperativ (Abb.1b) in der infiltrativen Randzone (blau) und nimmt mit zunehmender Entfernung zum Primärtumor ab (gelb). Es sind jedoch Tumorzellen bis auf die Gegenseite (grün) an anatomischen Schnitten nachgewiesen worden (in Anlehnung an P. Burger et al, J Neurosurg 1983;159–69).

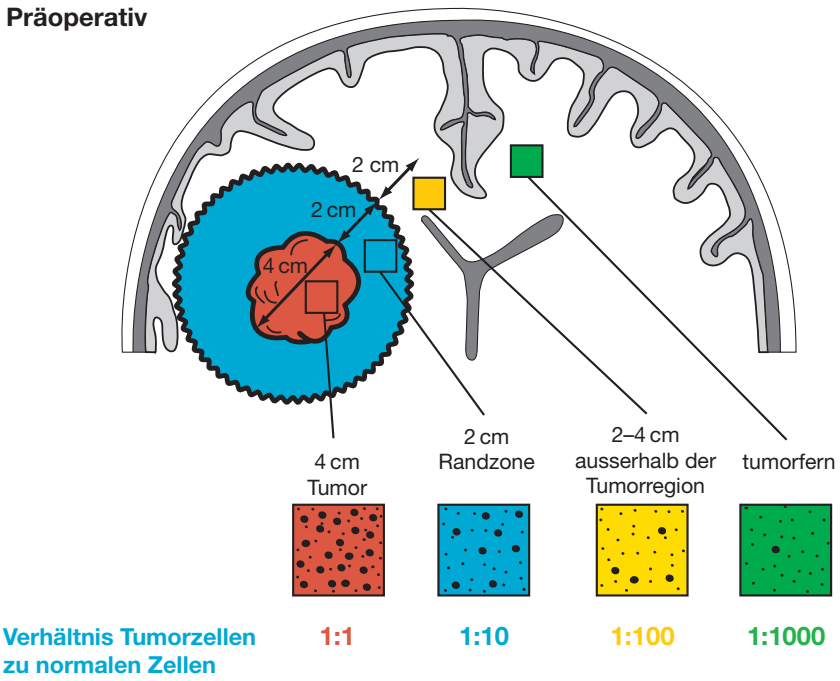

Abbildung 1b.

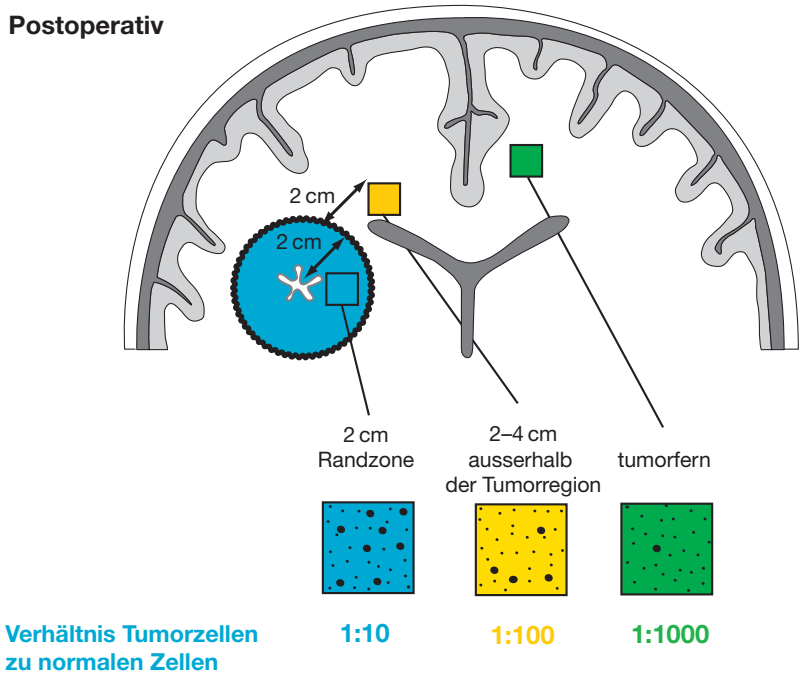

rativ zu behandeln aufgrund der unsichtbaren Tumorzellinfiltration, die gegenwärtig weder im MRT noch im PET sichtbar gemacht werden kann. Tumorrezidive treten in über 90% der Fälle innerhalb eines 2 cm messenden Resektionsrandsaumes auf (Abb. 1a, 1b). Ob man bei einem Tumorrezidiv eine Reoperation durchführen soll, kann nur individuell beantwortet werden. Bei langsam wachsenden Prozessen kann eine Tumorreduktion die Lebensqualität nochmals verbessern, bei explosiv proliferierenden Tumoren ist der zeitliche Gewinn einer abermaligen Nachresektion sehr begrenzt. Allgemein wird mit einer Operationsmortalität von unter 2% und einer operationsbedingten Langzeitmorbidität bis zu 5% gerechnet.

Radiotherapie

Die Radiotherapie ist derzeit die effektivste nicht chirurgische palliative Therapie für maligne Gliome. Bei ihrer Einführung 1940 wurde eine Ganzhirnbestrahlung durchgeführt mit ungefähr 30 Gy. Die Erfolge waren weder dramatisch noch lange anhaltend. Bald wurde

erkannt, dass die therapeutische Breite für das Gehirn sehr eng ist, d.h. tumorwirksame Strahlendosen sind rasch toxisch. In den darauffolgenden Jahren wurde die Toleranzgrenze für normales Hirngewebe auf einen empirischen Wert von 60 Gy festgelegt. 1978 wurde eine signifikante Lebensverlängerung mit einer postoperativen Radiotherapie bei malignen Gliomen beschrieben [5]. Das mittlere Überleben konnte von 14 auf 42 Wochen verlängert werden. Von der externen Nachbestrahlung profitierten vor allem jüngere Patienten (<45 Jahre). 55–60 Gy ergaben bessere Ergebnisse als <55 Gy [6]. Bei höheren Dosen, v.a. bei höheren Einzeldosen, traten vermehrt Strahlenschäden auf. Die grundlegenden Erkenntnisse der alten randomisierten Studien gelten heute noch, inzwischen haben sich die Qualität der Radiotherapie und das Bestrahlungsvolumen verändert. Heute werden die primäre Tumorregion und der infiltrative Randsaum bestrahlt. Um die Gliom-inhärente Radioresistenz zu überwinden, wurden diverse Radiosensitizer getestet. Hier sind v.a. die halogenierten Pyrimidine (BUdR, IUdR) zu erwähnen. Die Datenlage über deren Effekt ist bislang kontrovers geblieben. Die interstitielle Bestrahlung mit radioaktiven Nukliden (sogenannte Brachytherapie z.B. mit «Seeds») oder die hochdosierte stereotaktische Bestrahlung sind in der klinischen Anwendung limitiert durch die Tumorgrösse, die Gefahr von symptomatischen Nekrosen sowie die infiltrative Tumorkomponente, die damit nicht beeinflusst werden kann.

Strahlentherapie beim Rezidiv

Aufgrund der strahlentherapeutischen Vorbelastung ist eine erneute konventionelle externe Radiotherapie meist nicht mehr möglich. Eine fokussierte stereotaktische Radiotherapie ist jedoch in ausgewählten Fällen bei kleinen Tumorvolumina (3–4 cm) durchführbar und erreicht nochmals ein verlängertes Überleben bei guter Lebensqualität [7].

Techniken

Brachytherapie und stereotaktische Radiotherapie

Sie erlauben eine lokale Strahlendosiserhöhung (Boost). Unter Brachytherapie versteht man die stereotaktische Plazierung eines Radioisotopes entweder in Form von sogenannten «Seeds» (Strahlenquelle meist Jod^{125}) oder flüssig an einen Träger gebunden und via Katheter direkt in das Behandlungsvolumen injiziert (Radioimmun- oder Radiopeptid-Brachytherapie) [8]. Die Tumorzellen erhalten so die höchste Strahlenbelastung, entsprechend dem physikalischen Dosisabfall wird das umgebende Gewebe besser geschont. Die stereotaktische Radiotherapie (Radiosurgery) wird mit dem Gamma-Knife oder mit einem dafür umgebauten Linearbeschleuniger verabreicht. Das Ziel der nicht invasiven stereotaktischen Radiotherapie besteht darin, computergestützt eine hohe Strahlendosis im Tumor zu deponieren. Der klinische Einsatz konzentriert sich auf sphärisch konfigurierte Tumoren mit einem kleinen Volumen (3–4 cm). Das Risiko der Entwicklung einer Radionekrose ist mit diesen beiden Techniken höher, v.a. bei Patienten, die länger als 6 Monate leben, bei grösseren Tumorvolumina und bei Dosen >40 Gy. Die Notwendigkeit einer Reoperation wegen symptomatischer Nekrose liegt heute bei etwa 10%. Eine hypofraktionierte Radiotherapie (höhere Einzeldosen) kann zu palliativen Zwecken bei älteren Patienten und schlechter Prognose eingesetzt werden.

Strahlenreaktionen

Die Leukoenzephalopathie ist eine strukturelle Schädigung der weissen Substanz, bei der das Myelin am meisten betroffen ist. Sie wird durch verschiedene Toxine hervorgerufen. Die Bestrahlung und verschiedene Chemotherapeutika (Methotrexat, BCNU) sind in diesem Zusammenhang erwähnenswert (Abb. 2) [9].

Eine **strahlenbedingte Frühreaktion** tritt bereits während der Radiotherapie (und bis 4–6 Wochen danach) auf. Sie beschränkt sich im allgemeinen auf eine Zunahme des perifokalen Ödems, welches sich in Kopfschmerzen, Übelkeit bis Erbrechen, selten in Krampfanfällen äussert. Eine Erhöhung der Steroiddosis ist meist rasch hilfreich. Kernspintomografisch findet man eine fleckförmige Ödembildung in der weissen Substanz. Wenige Wochen bis Monate nach Abschluss der Strahlentherapie können Übelkeit, Erbrechen, Lethargie und neurologische Ausfälle auftreten, die mit einer meist transienten **subakuten Enzephalopathie** vereinbar sind. Pathomorphologisch besteht eine ausgeprägte Ödembildung und eine Demyelinisierung. Die Symptome bessern sich auf Steroide (meist über Monate). Differentialdiagnostisch muss ein Tumorrezidiv abgegrenzt werden.

Als irreversible **Spätfolge** können nach einer Latenzzeit von 6 Monaten bis Jahren umschriebene Nekrosen entstehen, die klinisch und konventionell-radiologisch kaum von einem Rezidiv unterschieden werden können. Hier kann die PET-Untersuchung weiterhelfen. Pathomorphologisch findet sich ein Myelin- und Axonverlust aufgrund kapillärer Endothelschäden und Schädigung der Oligodendrozyten. Hypofraktionierung

Abbildung 2.
Das Bild einer Leukoenzel phalopathie im T_2-gewichteten MRT bei einem Patienten mit einem rechts frontal gelegenen Glioblastoma multiforme nach Radiotherapie und Chemotherapie (Nitrosoharnstoff) [Filley CM, Kleinschmidt-DeMasters BK. Toxic Leukoencephalopathy. NEJM 2001;345: 425–32, Fig. 1a].

d.h. die Höhe der Einzeldosis, die Gesamtdosis sowie eine Ganzhirnbestrahlung erhöhen das Risiko. Ältere Patienten und solche, die länger als ein Jahr überleben (niedriggradige Gliome) sind häufiger betroffen. Neuropsychologische Störungen zeigen sich in bis zu einem Drittel der Patienten, die eine Bestrahlung länger überleben. Klinisch fallen zuerst mnestische und kognitive Defizite auf, im Extremfall entsteht eine progrediente Demenz. Die Sprache ist oft erst spät betroffen, wodurch das Ausmass der Schädigung oft lange maskiert wird. Motorisch kann es zu Gang- und Koordinationsstörungen kommen. Pathologische neuropsychologische Testresultate können selten auch ohne radiologisches Korrelat erhoben werden.

Chemotherapie

Vorbemerkungen

Der Stellenwert einer Chemotherapie im Rahmen der Standardtherapie wird für die malignen Gliome (mit Ausnahme der oligodendroglialen Tumoren) kontrovers beurteilt.

Ein Grossteil der malignen Gliome ist aus verschiedenen Gründen wenig sensitiv auf eine Chemotherapie: ein erstes Hindernis für eine systemische Therapie ist die **Bluthirnschranke** (BHS). Obwohl sie im Bereich der Haupttumormasse nicht mehr voll intakt ist, wirkt sie sich v.a. in der infiltrativen Randzone aus. Sie schränkt die Wahl der Chemotherapeutika stark ein. Bluthirnschranken-Modulatoren wie z.B. das selektive vasoaktive Bradykinin-Analogon RMP-7 können temporär die BHS öffnen und dadurch hydrophile Substanzen wie z.B. Carboplatin passieren lassen. Kortikosteroide wiederum vermindern die Permeabilität der BHS und schränken damit die Wirksamkeit von Chemotherapeutika ein. Ein «ideales» Chemotherapeutikum zeigt folgendes Profil: es ist klein, lipophil, nicht ionisiert und zeigt wenig Plasmabindung. Vorteilhaft ist zudem, wenn keine Interaktion mit dem hepatischen Zytochrom P 450 vorliegt, da dies zu Wechselwirkungen mit gewissen Antiepileptika und Steroiden führen kann.

Ein weiteres Hindernis für die systemische Therapie sind **Resistenzmechanismen** in den Tumorzellen selber. Sie werden durch mehrere unabhängige, zum Teil noch schlecht verstandene Mechanismen vermittelt. Das DNS-Reparatur-Enzym, die Alkyltransferase und die DNA-Mismatch-Reparaturproteine spielen eine Rolle. Nach Gabe von Nitrosoharnstoffen oder alkylierenden Substanzen kann die defekte DNA durch die Alkyltransferase wieder repariert werden. Hohe Konzentrationen dieses Enzyms in der Tumorzelle führen somit zu einer Chemoresistenz. Die meisten genetischen Veränderungen bei Gliomen tragen ebenfalls zur Resistenzentwicklung bei als sogenannte Apoptose-hemmende oder «survival»-Faktoren (z.B. Bcl-2, EGFR, PTEN, p53).

Neben der grundsätzlichen Frage nach dem Nutzen einer Chemotherapie bei malignen Gliomen, werden auch der zu wählende optimale **Zeitpunkt** und das **Behandlungsschema** kontrovers beurteilt. Prädiktive Marker im Hinblick auf ein Therapieansprechen kennen wir bislang nur bei den Oligodendrogliomen Grad II und III. Bei reinen anaplastischen Oligodendrogliomen, die einen chromosomalen Verlust auf 1p und 19q aufweisen, sprechen bis zu 70% auf eine Chemotherapie an (38% sogar mit einer kompletten Remission). Die Dauer des Ansprechens korreliert positiv mit dem Ausmass der erreichten Tumorremission: Patienten mit einer kompletten Remission lebten über 3 Jahre bis zu einer weiteren Tumorprogression [1, 10].

Es fehlt die Evidenz, primär allen Patienten im Anschluss an die Radiotherapie eine Chemotherapie anzubieten. Aufgrund der bisher grössten prospektiven, randomisierten Studie mit über 600 Patienten ist es gerechtfertigt, eine alleinige Radiotherapie durchzuführen, v.a. bei Grad-IV-Tumoren [11]. Eine Metaanalyse mit über 3000 Patienten aus 12 randomisierten Studien zeigte einen geringen Benefit für die primäre Chemotherapie, nämlich ein um 6% (absolut) verbessertes Überleben nach einem Jahr bei Grad-III- und -IV-Gliomen [12]. Eine Re-Analyse älterer Studien weist zudem nach, dass eine Kombinationschemotherapie (PCV) einer Monotherapie (BCNU) bei malignen Gliomen nicht überlegen ist [13].

Zytostatika, die bei malignen Gliomen eingesetzt werden (Auswahl)

Nitrosoharnstoffe*:* Nitrosoharnstoffe wirken alkylierend an verschiedenen Lokalisationen der DNA (v.a. Guanin, Adenin, Cytosin), was zu sogenannten Cross-links und zu Einzel- und Doppelstrangbrüchen führt. Am besten studiert sind das lipophile, intravenös zu verabreichende BCNU und das orale CCNU. Keine Substanz ist dem BCNU bisher nachgewiesenermassen überlegen. Nitrosoharnstoffe sind gut verträglich, zeigen aber kumulative Toxizitäten (Myelosuppression, Lungenfibrose, Leukoenzephalopathie).

Temozolomide*:* Temodal® ist eine neue orale alkylierende Substanz mit einem vorteilhaften Nebenwirkungsprofil. Sie passiert die Bluthirnschranke gut. Bisher ist keine kumulative Myelotoxizität beobachtet worden, auch besteht kein veränderter Metabolismus bei Komedikation mit Substanzen, die das hepatische Zytochrom P 450 beeinflussen. Phase-II-Studien bei Rezidiven von anaplastischen Astrozytomen und Oligodendrogliomen sowie bei Glioblastomen wurden publiziert [15, 16]. Für die anaplastischen Tumoren betrug die Remissionsrate 35% und das mediane Überleben nach dem Rezidiv 13 Monate. Für das GBM beobachtete man eine Remissionsrate von 5,4% (und eine Tumorstabilisierung von zusätzlich 40%) sowie ein medianes Überleben von 7,3 Monaten. Die Lebensqualität war unter dieser Therapie gut. Weitere kontrollierte Studien werden die Rolle dieser Substanz vor, während und im Anschluss an die Radiotherapie prüfen und auch in Kombination mit anderen Chemotherapeutika. Die optimale Dauer einer Temodaltherapie muss noch ermittelt werden.

PCV: Bereits Mitte der 80er Jahre wurde die Kombinationstherapie Procarbazine, CCNU und Vincristin bei malignen Gliomen eingesetzt. Für Vincristin, welches die BHS kaum passieren kann, ist wenig bezüglich seiner Wirkung im ZNS bekannt. Die alkylierende Substanz Procarbazine durchdringt die BHS, hat aber auch eine eigene Neurotoxizität (kognitive Funktionsstörungen). Das PCV-Regime ist in der Regel gut verträglich, die Hauptnebenwirkungen sind Infekte als Folge der kumulativen Myelosuppression. Sowohl PCV als auch BCNU werden als Standardregime im Vergleich zu neuen Substanzen empfohlen [13].

Experimentelle Ansätze

Intraarterielle- und Hochdosis-Chemotherapie

Beide Therapieansätze wurden in den letzten Jahren untersucht, ohne dass sie einen bemerkenswerten Vorteil bei malignen Gliomen zeigen konnten, die Toxizitäten waren erheblich.

Zeitpunkte für den Einsatz einer CT bei malignen Gliomen Grad III und IV:

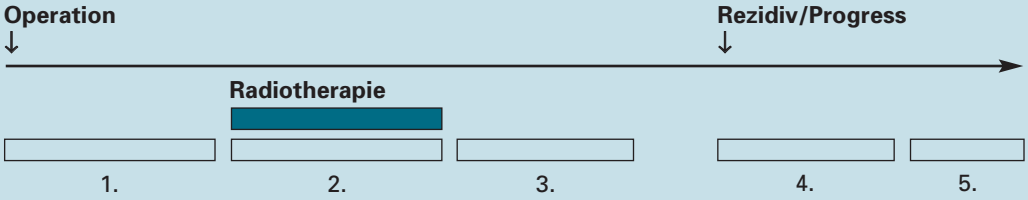

1. **neoadjuvant** (vor Radiotherapie): mögliche Vorteile: weniger resistente Zellen, Bluthirnschranke durchlässiger, oligodendrogliale Tumoren profitieren eventuell davon, Verschieben der Radiotherapie und damit der Spättoxizität. Bisher keine randomisierten Studien, Differenzierung zwischen Chemotherapie- und Radiotherapie-Effekt nicht möglich.
2. **konkomittierend** (gleichzeitige Chemotherapie und Radiotherapie): möglicher Vorteil: radiosensibilisierende Wirkung der Chemotherapie. Möglicher Nachteil: Toxizität (Resultate einer randomisierten EORTC-Studie etwa 2004 zu erwarten).
3. **primär oder «adjuvant»** (anschliessend an Radiotherapie): Vorteil: ein kleiner Prozentsatz von Patienten, die damit länger als 18 Monate leben [12, 14]. Chemosensitive oligodendrogliale Tumore profitieren wahrscheinlich davon (Studienresultate noch ausstehend).
4. **bei Tumorprogression oder Rezidiv:** Vorteil: Therapieeffekt beurteilbar, Überlebensvorteil im Vergleich zu historischen Kontrollen, besonders bei chemosensitiven Oligodendrogliomen.
5. **Zweitlinientherapie** (bei Rezidiven, nach einer ersten Chemotherapie): Mehrere Phase-II-Studien bei anaplastischen Oligodendrogliomen und astrozytären Tumoren zeigen Wirksamkeit.

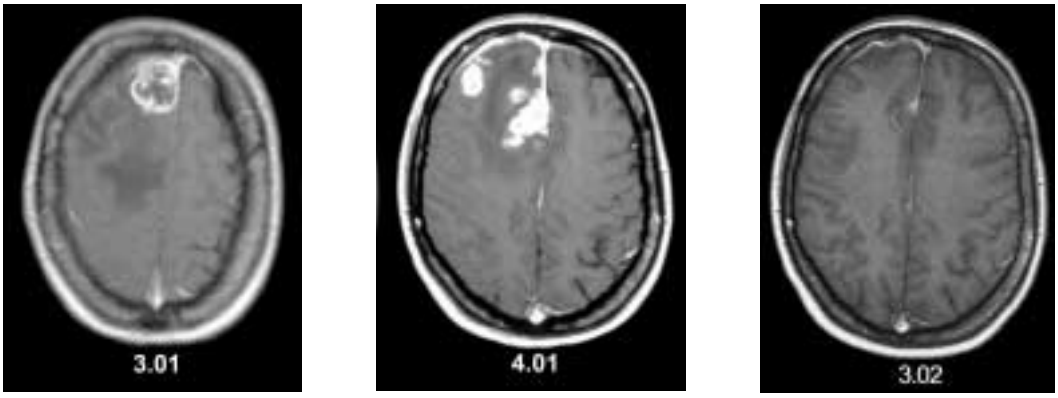

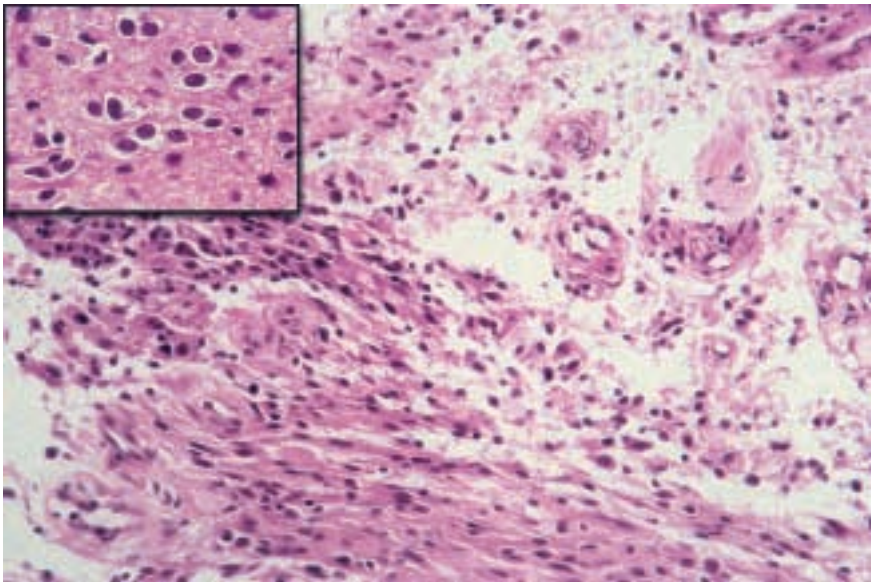

Abbildung 3.
Präoperative MRT mit rechts frontal gelegenem Glioblastoma multiforme. Ein Monat nach subtotaler Resektion ausgedehntes, multifokales Rezidiv. Sechs Wochen nach Beginn einer Chemotherapie Regredienz des Befundes. Weitere drei, sechs und zwölf Monate später vollständige Remission des Glioblastoma multiforme. Histologisch lassen sich im Randbereich dieses Glioblastoma multiforme Zellen oligodendroglialen Ursprungs (<5%) nachweisen, was die Chemosensitivität dieses hochmalignen Tumors erklären kann.

Antiangiogenese

Maligne Gliome (WHO IV) sind stark vaskularisiert, was die klinische Prüfung von Angiogenesehemmern rechtfertigt. Die Unabhängigkeit einer solchen Therapie von der BHS wäre ein Vorteil. Die Datenlage ist noch ungenügend.

Gentherapie

Grundsätzlich bietet das GBM als rasch proliferierender Tumor im mitotisch inaktiven neuronalen Kompartiment eine günstige Voraussetzung für eine Therapie mit genmanipulierten Viren. Therapieziel sind nur die sich teilenden Tumorpopulationen, das normale Gewebe wird geschont. Eine der ersten Gentherapiestudien beim Menschen stellt die intratumorale Applikation von Vektor-produzierenden Zellen dar. Dabei werden menschliche Tumorzellen mit einem retroviralen Vektor infiziert, welcher das Herpes-simplex-Thymidinkinase-Gen (HSV-tk-Gen) exprimiert. Als Vektor-produzierende Zellen werden murine Fibroblasten verwendet. Der retrovirale Vektor wird *in vivo* nur von sich teilenden Zellen (= Tumorzellen) aufgenommen. Nach intravenöser Infusion von Ganciclovir bildet sich über die HSV-tk ein toxisches Triphosphat, das zum Zelltod führt [17]. Die Transfektionsrate in vivo war in einer internationalen Multizenterstudie zu gering (<1%), so dass ein therapeutischer Erfolg ausblieb. Andere Vektoren (z.B. Lentiviren oder neuronale Progenitorzellen) und verschiedene therapeutische Gene (z.B. Tumorsuppressor-Gene) werden zurzeit erforscht.

Intraläsionale Chemotherapie

Das Konzept der intratumoralen bzw. intraläsionalen Einlage von mit Chemotherapie beschichteten Polymeren ist attraktiv. Die abbaubaren Polymere, welche ein Chemotherapeutikum über Diffusion abgeben, werden während des neurochirurgischen Erst- bzw. Rezidiveingriffs implantiert. Die therapeutischen Substanzen haben praktisch keine systemische Toxizität. Das Problem dieser Applikationsform ist, dass die Diffusionstiefe bzw. Reichweite bisher zu beschränkt ist und ein Grossteil des Medikaments über die lädierte Bluthirn-

Quintessenz

- Bei einer neuroradiologisch objektivierten tumorverdächtigen Läsion muss eine Gewebeuntersuchung angestrebt werden, entweder durch eine stereotaktische Biopsie (vor allem bei funktionell kritischen Arealen) und/oder durch eine offene Tumorresektion.
- Bei enger topischer Beziehung zu wichtigen Hirnzentren kann die Hirnoperation in Lokalanästhesie durchgeführt werden mit kontinuierlichem Neuromonitoring bei wachen kooperativen Patienten (Wachkraniotomie).
- Als Standard gilt die frühe postoperative, externe Feldbestrahlung (Tumor, Ödem und 2–3 cm Randsaum) mit 1,8–2 Gy bis zu einer Gesamtdosis von 60 Gy über 6 Wochen unter Steroidschutz.
- Kleinere Rezidive (3–4 cm) eignen sich für eine stereotaktische Nachbestrahlung.
- Eine Chemotherapie bei malignen Gliomen ist nicht Standard. Ausnahme: bei anaplastischen oligodendroglialen Tumoren, die in einem hohen Prozentsatz chemosensitiv sind, soll eine Chemotherapie als Therapiemodalität eingesetzt werden.
- Ausserhalb von Studien kann Patienten mit einem malignen Gliom und guten prognostischen Faktoren auf individueller Basis eine der gut verträglichen Chemotherapien angeboten werden.
- Die Teilnahme an laufenden Studienprotokollen sollte unterstützt werden, um die vielen offenen Fragen schrittweise zu klären (aktuelle Informationen erhältlich bei den Autoren).
- Supportive Massnahmen sind bei Gliom-Patienten von besonderer Bedeutung und können entscheidend zur Verbesserung der Lebensqualität beitragen

schranke gewissermassen in umgekehrter Richtung in den systemischen Kreislauf verloren geht. Gleichwohl ist in den USA diese Methode aufgrund einer 1995 publizierten Arbeit [18] von der FDA zugelassen (Gliadel®).

Biologisches Tumor-Targeting

Bei diesen Versuchen geht es darum, die Verweildauer des therapeutischen Agens an der Tumorzelle zu verlängern. Damit soll ein nachhaltiger zytotoxischer Effekt bewirkt werden, unter Umgehung der bekannten Resistenzmechanismen und unter Schonung des gesunden Gewebes. Die für diesen Zweck hergestellten Biomoleküle weisen eine Bindungskomponente auf, die an Tumorantigene oder an Matrixantigene andocken. Auch Peptidhormonrezeptoren sind ein geeignetes Ziel an der Tumorzelloberfläche. Sie werden von einem radioaktiv markierten Liganden angesteuert, gebunden und internalisiert, ein Vorgang, der zum Zelltod führt [8].

Literatur

1 Cairncross J, Ueki K, Zlatescu M, Lisle D, Finkelstein D, Hammond R, et al. Specific Genetic Predictors of Chemotherapeutic Response and Survival in Patients with Anaplastic Oligodendroglioma. J Natl Cancer Inst 1998;90:1473–79.

2 Esteller M, Garcia-Foncillas J, Andion E, Goodman S,Hidalgo O, Vanaclocha V, et al. Inactivation of the DNA repair gene MGMT and the clinical response of gliomas to alkylating agents. N Engl J Med 2000; 343:1350–4.

3 Curran W, Scott C, Horton J, Nelson J, Weinstein A, Fischbach A, et al. Recursive Partitioning Analysis of Prognostic Factors in Three Radiation Therapy Oncology Group Malignant Glioma Trials. J Natl Cancer Inst 1993;85:704–10.

4 Scott C, Scarantino C, Urtasun R, Movsas B, Jones C, Simpson J, et al. Validation and predictive power of Radiation Therapy Oncology Group (RTOG) recursive partitioning analysis classes for malignant glioma patients: A report using RTOG 90–06. Int J Radiat Oncol Biol Phys 1998;40:51–5.

5 Walker M, Alexander E, Hunt W, MacCarty C, Mahaley M, Mealey J, et al. Evaluation of BCNU and/or radiotherapy in the treatment of anaplastic gliomas. J Neurosurg 1978;49:333–43.

6 Walker M, Strike T, Sheline G. An analysis of dose-effect relationship of malignant gliomas. Int J Radiat Oncol Biol Phys 1979;5:1725–31.

7 Shepherd S, Laing R, Cosgrove V, Warrington A, Hines F, Ashley S, et al: Hypofractionated stereotactic radiotherapy in the management of recurrent glioma. Int J Radiat Oncol Biol Phys 1997;37:393–8.

8 Merlo A, Hausmann O, Wasner M, Steiner Ph, Otte A, Jermann E, et al. Locoregional regulatory peptide receptor targeting with the diffusible somatostatin analogue ^{90}Y-labeled DOTA^{0}-D-Phe^{1}-Tyr^{3}-octreotide (DOTA TOC): a pilot study in human gliomas. Clin Cancer Res 1999;5: 1025–33.

9 Filley C, Kleinschmidt-DeMasters B. Toxic leukoencephalopathy, current concepts. N Engl J Med 2001; 345:425–32.

10 Cairncross J, Macdonald D, Ludwin S, Lee D, Cascino T, Buckner J, et al. Chemotherapy for Anaplastic Oligodendroglioma. J Clin Oncol 1994; 12:2013–21, update: Cairncross J. Response and Control: lessons from oligodendroglioma, Letter. J Clin Oncol 1995;13:2475.

11 Medical Research Council Brain Tumour Working Party. Randomized Trial of Procarbazine, Lomustine and Vincristine in the adjuvant treatment of high grade astrocytoma: a medical research council trial. J Clin Oncol 2001;19:509–18.

12 Glioma Meta-analysis Trialists (GMT) Group. Chemotherapy in adult high-grade glioma: a systematic review and meta-analysis of individual patient data from 12 randomised trials. Lancet 2002;359: 1011–8.

13 Prados M, Scott C, Curran W, Nelson D, Leibel S, Kramer S. Procarbazine, Lomustine, and Vincristine (PCV) chemotherapy for anaplastic astrocytoma: A retrospective review of Radiation Therapy Oncology Group protocols comparing survival with Carmustine or PCV

adjuvant chemotherapy. J Clin Oncol 1999;17:3389–95.
14 DeAngelis L, Burger P, Green S, Cairncross J. Malignant Glioma: Who Benefits from adjuvant Chemotherapy? Ann Neurol 1998;44: 691–5.
15 Yung W, Prados M, Yaya-Tur R, Rosenfeld S, Brada M, Friedman HS, et al. Multicenter Phase II trial of Temozolomide in patients with anaplastic astrocytoma or anaplastic oligoastocytoma at first relapse. J Clin Oncol 1999;17:2762–71.
16 Yung W, Albright R, Olson J, Fredericks R, Fink K, Prados M, et al. A Phase II study of Temozolomide vs Procarbazine in patients with glioblastoma multiforme at first relapse. Br J Cancer 2000;83:588–93.
17 Culver K, Ram Z, Wallbridge S, Ishii H, Oldfield E, Blaese M. In vivo gene transfer with retroviral vector-producer cells for treatment of experimental brain tumors. Science 1992; Vol 256:1550–2.
18 Brem H, Piantadosi S, Burger P, Walker M, Selker R, Vick N, et al. Placebo-controlled trial of safety and efficacy of intraoperative controlled delivery by biodegradable polymers of chemotherapy for recurrent gliomas. Lancet 1995;345: 1008–12.