Karotisverschluss bei einer jungen Frau – alt oder neu?

P. Höllinger, M. Sturzenegger

Eine bis anhin gesunde 18jährige Frau wurde wegen bilateraler Sehstörung und Sensibilitätsstörungen der linken Körperseite notfallmässig zugewiesen. Diese Symptome entwickelten sich im Rahmen eines febrilen Infektes mit Kopfschmerzen und Schwindel, der im Anschluss an einen Papageienbiss aufgetreten war.

Bei Eintritt bestand ein Visus von 0,5 rechts und 0,6 links sowie eine Hyposensibilität der linken Körperseite inklusive Gesicht und Rumpf für Berührung mehr als für Schmerz. Intermittierend zeigten sich sakkadierte horizontale Folgebewegungen mit Angabe von Doppelbildern, die Papillen waren beidseits unauffällig. In der automatischen Perimetrie fanden sich kleine parazentrale Ausfälle, die visuell evozierten Potentiale zeigten eine diskrete Latenzverzögerung (119 ms bds., Normwert <113). Normal waren die motorisch und sensibel evozierten Potentiale, die Liquoruntersuchung inklusive isoelektrische Fokussierung und die Laboruntersuchung inklusive Chlamydienserologie. Das MRI des Kopfes zeigte ein unauffälliges Hirnparenchym ohne fassbare Signalstörungen der Nn. optici.

Unter der Verdachtsdiagnose einer bilateralen Retrobulbärneuritis erfolgte eine hochdosierte Methylprednisolontherapie, welche zur Normalisierung des Visus führte. Nach dem Spitalaustritt persistierten bitemporale stechende Kopfschmerzen, so dass drei Monate nach Entlassung ein Kontroll-MRI durchgeführt wurde.

Neurologische Universitätsklinik, Inselspital, Bern

Korrespondenz:
Prof. M. Sturzenegger
Neurologische Universitätsklinik
Freiburgstrasse 10
CH-3010 Bern

Abbildung 1.
Axiales T_2-gewichtetes MRI mit fehlendem Flow-void-Signal im rechten (Pfeil) Karotissiphon.

Hierbei fiel ein fehlendes Flow-void-Signal im Bereich der A. carotis interna (ACI) rechts im Siphonbereich auf (Abb. 1). Bei Durchsicht des früheren MRI war dieser Befund bereits damals zu erheben. Es erfolgten weitere Untersuchungen, um die Bedeutung dieses Befundes besonders auch im Hinblick auf die Sehstörung und die Kopfschmerzen näher abzuklären. Die neurovaskuläre Ultraschalluntersuchung zeigte eine deutliche Asymmetrie des Durchmessers (links 7,1 mm versus 4,0 mm rechts) und der maximalen systolischen Blutflussgeschwindigkeiten (links 119 cm/s versus 79 rechts; Abb. 2a, 2b) der A. carotis communis (ACC) und des maximalen Durchmessers der ACI (links 5,7 mm versus 2,6 mm rechts).

Die Wandmorphologie im B-Bild war unauffällig, die extrakranielle ACI war aber auch rechts sicher durchgängig (Abb. 2c, d). Intrakraniell fand sich eine klare Flussgeschwindigkeitsasymmetrie der A. cerebri media (maximale systolische Flussgeschwindigkeit links 131 cm/s versus 77 rechts), es erfolgte eine Kollateralisation über die A. communicans posterior rechts. Im MRI des Aortenbogens bestand ein abnormer Abgang der schmächtigen ACC rechts aus dem Truncus brachiocephalicus (Abb. 3). Das Feinschicht-CT der Schädelbasis zeigte eine Hypoplasie des knöchernen Karotiskanals auf der rechten Seite (4 mm rechts versus 9 mm links; Abb. 4). Es konnte somit die Diagnose einer Hypoplasie der ACC und ACI rechts mit abnormem Abgang der ACC aus dem Truncus brachiocephalicus gestellt werden. Da es sich hierbei um eine frühembryonal erworbene Entwicklungsstörung handelt, folgten keine weiteren diagnostischen oder therapeutischen Konsequenzen. An der ursprünglichen Diagnose einer parainfektiösen bilateralen Retrobulbärneuritis ergab sich keine Änderung, die Kopfschmerzen wurden als postinfektiös beurteilt, die Karotishypoplasie als asymptomatisch und somit irrelevant für die Sehstörung (kein Hinweis für ein ischämisches Chiasmasyndrom).

Kommentar

Die Hypoplasie (offenes aber unterentwickeltes Gefäss) der A. carotis gilt ebenso wie die Aplasie (angelegtes, aber nicht durchgängiges Ge-

Abbildungen 2a und 2b.
Dopplerflusskurve der ACC (A. carotis communis) links (2a) und rechts (2b).

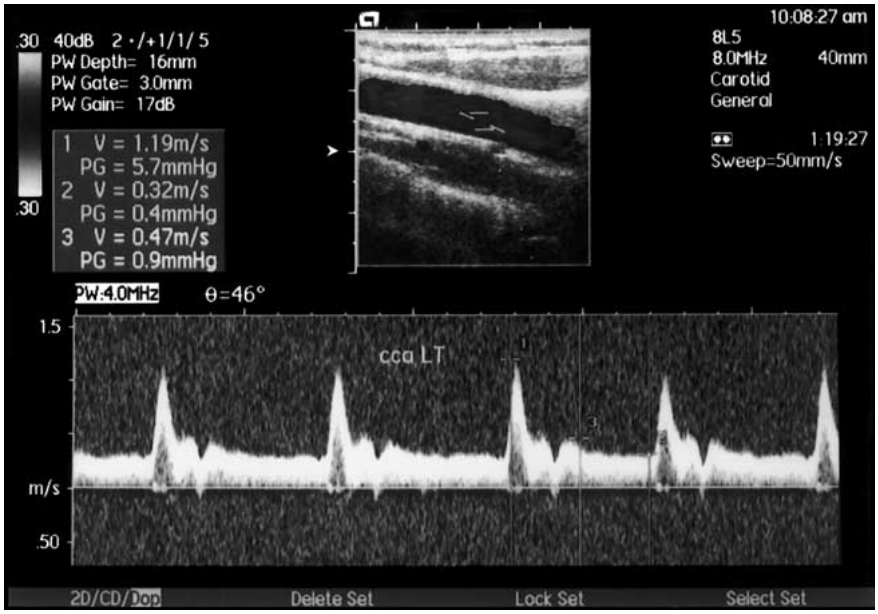

Abb. 2a

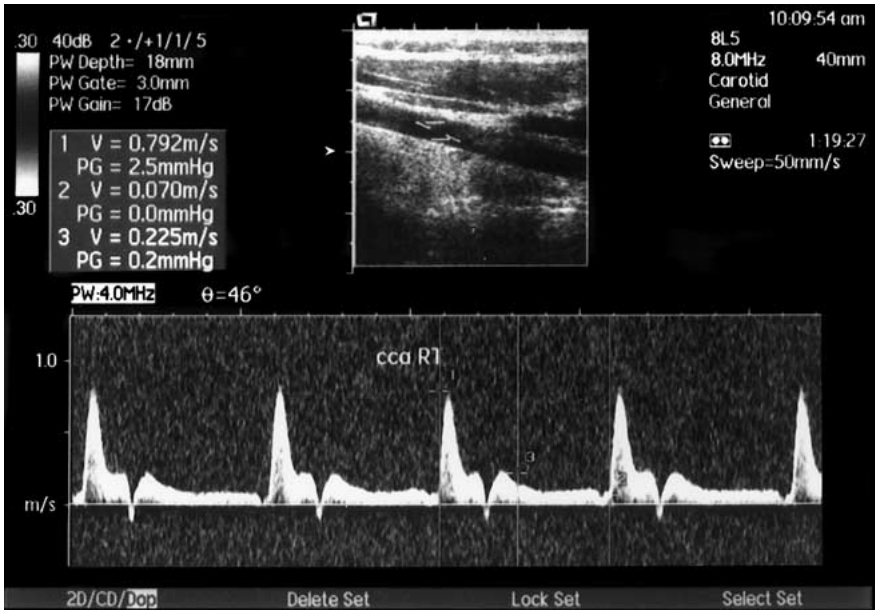

Abb. 2b

fäss) und die Agenesie (fehlende Gefässanlage) als sehr seltene Störung mit einer geschätzten Prävalenz von 0,01% [1]. Da es sich hierbei – wie bei unserer Patientin – meist um asymptomatische Zufallsbefunde handelt, ist die genaue Häufigkeit nicht sicher bekannt. Die diagnostisch beweisende Untersuchung ist das Feinschicht-CT der Schädelbasis, welches die Entwicklungsstörung des knöchernen Karotiskanals nachzuweisen vermag [2]. Als pathologisch gilt hierbei eine Ratio der Durchmesser von >2. Da die ACI als Leitstruktur für die Ausbildung des knöchernen Kanals in der Schädelbasis bereits in der vierten Embryonalwoche angelegt wird, handelt es sich um eine frühembryonal erworbene Entwicklungsstörung, über deren Ätiologie nur spekuliert werden kann. Das zusätzliche Vorliegen einer Aortenbogenanomalie spricht für eine komplexere Störung, als deren Folge sich auch die intrakranielle Kollateralisation entsprechend ausgebildet haben dürfte (A. cerebri media rechts vom posterioren Stromgebiet versorgt, A. cerebri anterior rechts von der linken Seite versorgt). Interessanterweise wies die Patientin bei deutlich reduzierten Flussgeschwindigkeiten in der rechten A. cerebri media keine zerebrale Hemiatrophie rechts auf. Diese Befunde – insbesondere die normale Gefässwandmorphologie im Ultraschall – erlauben somit auch den Ausschluss einer erworbenen Karotispathologie im Sinne einer Dissektion, einer Arteritis oder einer Atherosklerose [1]. Das fehlende Flow-void-Signal im MRI ist hingegen bekanntermassen nicht

Abbildungen 2c und 2d. Farbduplex der Karotisstrombahn links (2c) und rechts (2d) mit erhaltenem orthogradem (rotem) Flusssignal auch in der ACI (A. carotis interna) rechts.

Abb. 2c

Abb. 2d

ganz spezifisch für das Vorliegen eines ACI-Verschlusses, da das Gefäss auch bei unserer Patientin im Ultraschall sicher offen war (ein intrakranieller Verschluss des Gefässes [z.B. distal des Abganges der A. ophthalmica] kann aber ohne zerebrale Angiographie nicht sicher ausgeschlossen werden) [3].

Klinisch bedeutsam ist eine Karotisanlagestörung vor allem durch die deutlich gehäufte Inzidenz von Aneurysmen der Hirnbasisarterien, die in Folge der begleitenden Anomalien des Circulus arteriosus Willisii auftreten [1, 4]. Durch die abnorme Beanspruchung der Kollateralkreisläufe kommt es in ungefähr einem Viertel dieser Patienten zur Ausbildung von Aneurysmen, was somit zehnfach häufiger ist als in der Allgemeinbevölkerung [5]. Speziell bei unserer sehr jungen Patientin stellt sich somit die Frage nach dem weiteren Prozedere, um die Entwicklung und gegebenenfalls rechtzeitige Ausschaltung eines Aneurysmas der Hirnbasisarterien nicht zu verpassen. Bei fehlenden Hinweisen in der Literatur diesbezüglich haben wir uns für eine Verlaufskontrolle mittels MR-Angiographie der Hirnbasisarterien alle 4 Jahre entschlossen.

Konklusion

Die Karotishypoplasie ist eine Anlagestörung des knöchernen Karotiskanals mit unbekannter Häufigkeit, die durch das Feinschicht-CT der Schädelbasis bewiesen werden kann. Die

klinisch-diagnostische Bedeutung dieser Anomalie liegt einerseits in der Abgrenzung von erworbenen Pathologien der Karotis. Andererseits stellt die Karotishypoplasie aufgrund der abnormen Perfusion des Circulus arteriosus Willisii einen Risikofaktor für die Ausbildung von Aneurysmen der Hirnbasisarterien dar.

Abb. 3

Abb. 4

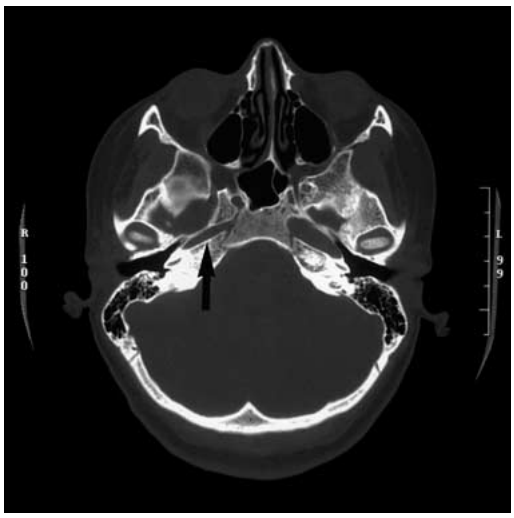

Abbildung 3.
MR-Angiogramm des Aortenbogens mit abnormem Abgang der ACC (A. carotis communis) rechts (Pfeil) aus dem Truncus brachiocephalicus statt wie normalerweise direkt aus dem Aortenbogen.

Abbildung 4.
Feinschicht-CT durch die Schädelbasis mit deutlicher Asymmetrie des Durchmessers des knöchernen Karotiskanals zu Ungunsten von rechts (Pfeil).

Literatur

1 Ide C, De Coene B, Mailleux P, Baudrez V, Ossemann M, Trigaux JP. Hypoplasia of the internal carotid artery: a noninvasive diagnosis. Eur Radiol 2000;10:1865–70.
2 Kubis N, Zuber M, Méder JF, Mas JL. CT scan of the skull base in internal carotid artery hypoplasia. Cerebrovasc Dis 1996;6:40–4.
3 Brant-Zawadzki M. Routine MR imaging of the internal carotid artery siphon: angiographic correlation with cervical carotid lesions. Am J Neurorad 1990;11:467–71.
4 Quint DJ, Silbergleit R, Young WC. Absence of the carotid canal at skull base CT. Radiology 1992;182:477–81.
5 Kayembe KNT, Sasahara M, Hazama F. Cerebral aneurysms and variations in the circle of Willis. Stroke 1984;15:846–50.