

# Schmerzlose Fistel im rechten Oberbauch

M. Keller<sup>a</sup>, G. A. Melcher<sup>b</sup>

Ein 88jähriger Altersheiminsasse wurde zur Abklärung und Behandlung einer seit rund 2 Wochen bestehenden, putriden Sekretion im rechten Oberbauch zugewiesen. Eine bisher erfolgte Antibiotikabehandlung war ohne Erfolg geblieben. Die Anamnese ergab keine Besonderheiten. Bei der klinischen Untersuchung fand sich ein afebriler Patient in leicht reduziertem Allgemein- und Ernährungszustand. Unmittelbar unterhalb des rechtsseitigen Rippenbogens im Bereich der vorderen Axillarlinie zeigte sich eine lokale, von Eiter umgebene Hautöffnung mit perifokaler Rötung (Abb. 1), das Abdomen war weich und indolent. Das Labor war bis auf ein CRP von 37,4 unauffällig. Über die Hautöffnung entleerte sich teilweise spontan, teilweise nach Spülung putride Flüssigkeit. Die radiologische Abklärung im Sinne einer Fistelfüllung zeigte einen Kontrastmittelübertritt durch die Bauchdecke nach intraperitoneal und von hier in eine relativ kleine Gallenblase. In der Folge kam es zu einer sehr schönen Darstellung der extrahepatischen Gallenwege mit freiem Übertritt des wasserlöslichen Kontrastmittels in das Duodenum (Abb. 2). Mit der Diagnose einer cholezystokutanen Fistel wurde eine ergänzende Computertomographie durchgeführt. Dabei zeigte sich eine

nur geringgradige Verdickung der Gallenblasenwand (ohne Hinweise auf Malignität) und das Bild einer Aerobilie (Abb. 3 und 4). Auch in dieser Untersuchung ergaben sich keine Hinweise auf eine Gallenwegsobstruktion oder eine intraabdominelle Abszessbildung.

Die erste Beschreibung einer spontanen cholezystokutanen Fistel geht zurück in das 17. Jahrhundert (Thilesius 1670, [1]). Vor der Ära der Cholezystektomie stellte dies ein nicht seltenes Krankheitsbild dar: eine Cholezystitis mit konsekutiver Gallenblasenperforation führte in rund 1/3 der Fälle zu einer cholezystokutanen Fistel [1]. Heute ist dies ein seltenes Krankheitsbild geworden [2–4].

Das Vorliegen einer cholezystokutanen Fistel stellt in der Regel eine Indikation zur Cholezystektomie und Fistelexzision dar. Bei geringer lokaler Sekretion, fehlenden Beschwerden und gesichertem Galleabfluss ins Duodenum kann jedoch auch eine konservative Therapie versucht werden. In unserem Falle wurde dies mit dem Patienten und seinen Angehörigen diskutiert. Nachdem der Patient subjektiv absolut beschwerdefrei war und die lokale Sekretion nur ein geringes pflegerisches Problem darstellte, wurde bei diesem betagten Patienten auf eine Operation verzichtet.

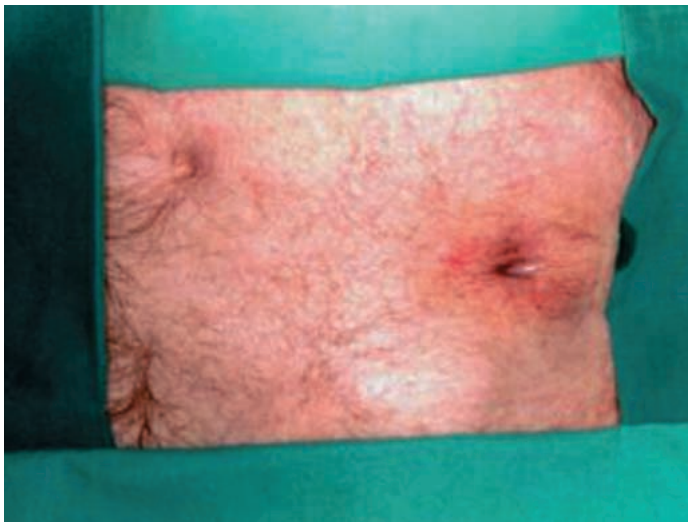
<sup>a</sup> Radiologische Abteilung  
Spital Uster

<sup>b</sup> Chirurgische Klinik Spital Uster

PD Dr. med. G.A. Melcher  
Chirurgische Klinik  
Spital Uster  
Brunnenstrasse 42  
CH-8610 Uster

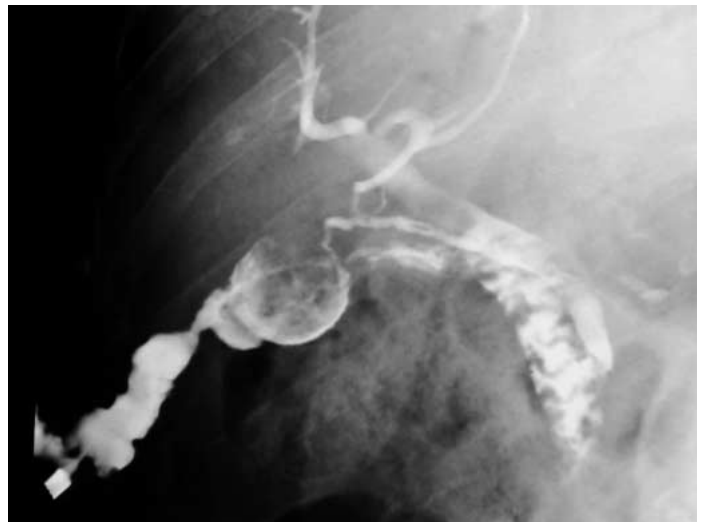## Abbildung 1.

Hautöffnung in der vorderen Axillarlinie rechts unterhalb des Rippenbogens.



## Abbildung 2.

Fistelfüllung mit Übertritt in die Gallenblase.



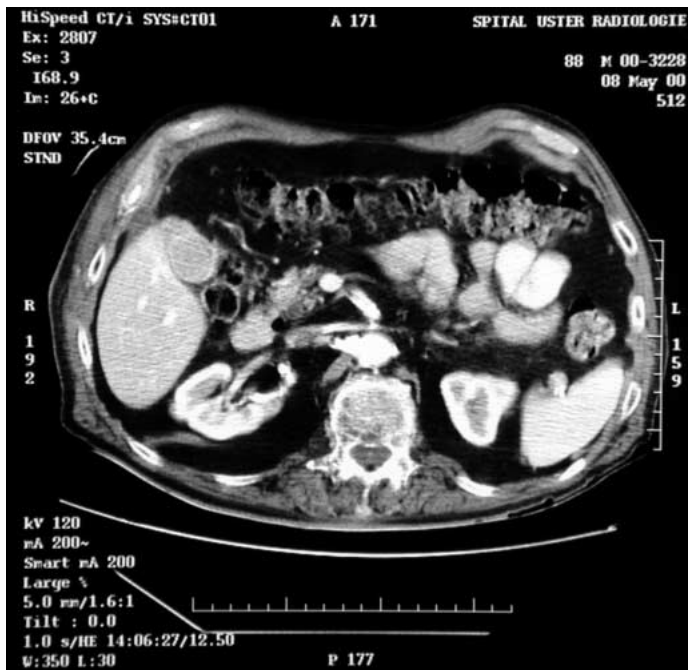
Nach einem Jahr wurde der Patient nocheinmal (aus einem anderen Grund) bei uns hospitalisiert. Die erneute Evaluation bezüglich der bekannten Fistel ergab unveränderte subjek-

tive und objektive Befunde, so dass am ursprünglich gefällten Entscheid einer nicht operativen Behandlung festgehalten werden konnte.

**Abbildung 3.**

CT-Abdomen nach KM-Gabe:

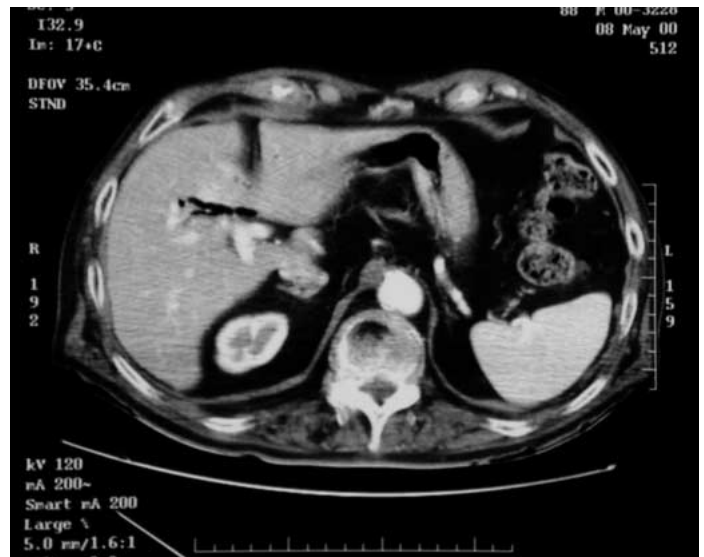Geringgradige Verdickung der Gallenblasenwand.



**Abbildung 4.**

CT-Abdomen nach KM-Gabe:

Aerobillie.



## Literatur

- 1 Hörhammer Cl. Über extraperitoneale Perforation der Gallenblase. Münchener Med Wochenschr 1916; 63:1451-52.
- 2 Zuber M, Vetsch R, Nussbaumer P, Ritz R. Spontane cholezystokutane Fistelbildung - ein vergessenes Krankheitsbild? Schweiz Rundschau Med (PRAXIS) 1988;18:483-4.
- 3 Carragher AM, Jackson PR, Panesar KJS. Case Report: Subcutaneous Herniation of Gall-bladder with Spontaneous Cholecystocutaneous Fistula. Clinical Radiology 1990;42:283-4.
- 4 Andley M, Biswas RS, Ashok S, Somshekar G, Gulati SM. Spontaneous Cholecystocutaneous Fistula secondary to calculous Cholecystitis. AJG 1996;8:1656-7.