Was Warzen ankündigen können ...

R. Einsle, M. Tschopp, C. Henzen

Eine 85jährige rüstige Frau wird hospitalisiert zur Abklärung von B-Symptomen, Leukozytose und Splenomegalie. Die Verdachtsdiagnose einer hämato-onkologischen Erkrankung wird bestätigt und eine chronisch myeloische Leukämie (CML) diagnostiziert (Abb. 1). Bei der klinischen Untersuchung fallen multiple seborrhoische Keratosen und Verrucae auf, vor allem über dem oberen Abdomen und am Rücken (Abb. 2), die an Grösse und Anzahl gemäss der Patientin in den letzten 6 Monaten massiv zugenommen haben.

Die Eruption von seborrhoischen Keratosen kann als sogenanntes Leser-Trélat-Zeichen der Diagnose einer malignen Grunderkrankung vorausgehen [1] und gilt, vor allem in Kombination mit Akanthosis nigricans, als Indikation zur Tumorsuche [2]. Insgesamt sind rund 100 Fallberichte publiziert, wobei das Leser-Trélat-Zeichen vor allem bei gastroenterologischen Karzinomen beschrieben wird [3]. Die Assoziation ist mit verschiedensten Tumoren beschrieben, wie Sézary-Syndrom, Adenokarzinom der Lunge, Nierenzellkarzinom oder Akromegalie [4]. Beim vorliegenden Fallbericht handelt es sich unseres Wissens um die erste Beschreibung eines Leser-Trélat-Zeichen bei CML.

Abbildung 1.
Peripherer Blutausstrich mit Promyelozyten, Myelozyten und Metamyelozyten.

Abbildung 2.
Multiple seborrhoische Keratosen und Verrucae.

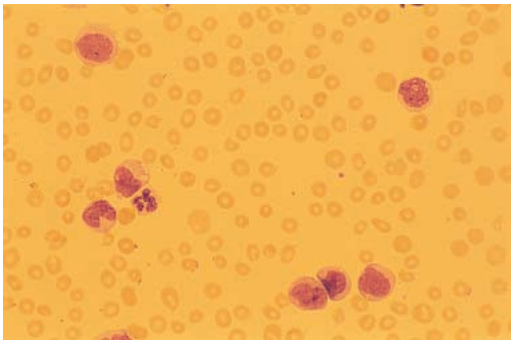

Abbildung 1

Abbildung 2

Literatur

1 Vielhauer V, Herzinger T, Korting HC. The sign of Leser-Trelat: a paraneoplastic cutaneous syndrome that facilitates early diagnosis of occult cancer. Eur J Med Res 2000;5:512–6.
2 Schwartz RA. Sign of Leser-Trelat. J Am Acad Dermatol 1996;35:88–95.
3 Cohn MS, Claasen RF. The sign of Leser-Treiat associated with adenocarcinoma of the rectum. Cutis 1993;51:255–7.
4 Kurzrock R, Cohen PR. Cutaneous paraneoplastic syndromes in solid tumours. Am J Med 1995;99:662–71.

Korrespondenz:
Dr. med. Christoph Henzen
Medizinische Klinik
Kantonsspital
CH-6000 Luzern 16

Christoph.Henzen@ksl.ch