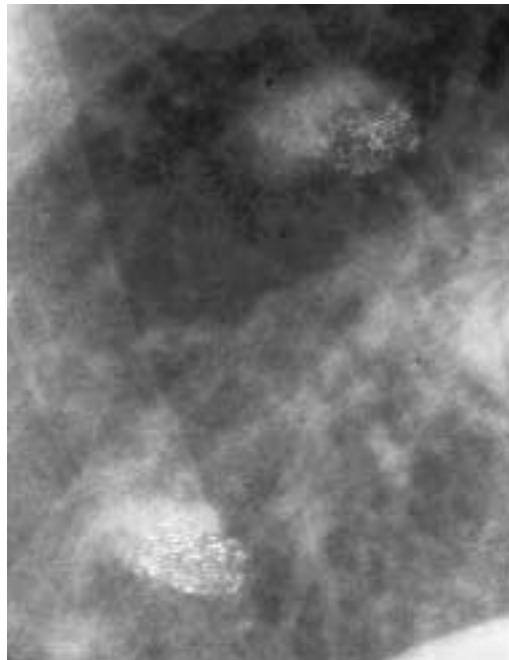


Dernière page



Auflösung von Seite 899

Bei genauerem Hinsehen sind die Rundherde als Fingerabdrücke identifizierbar, die entstehen können, wenn das Röntgenbild berührt wird, bevor es ganz trocken ist.

Der Reizhusten verschwand spontan. Zusätzliche Hinweise für ein Rezidiv des Mammakarzinoms fanden sich nicht.

Rectificatif

Wermelinger F. «Pseudopolyarthrite rhizomélitique» – un diagnostic problématique. *Swiss Med Forum* 2002;2:623–30.

Tableau 4: au lieu de «sensibilité» lire: «sensitivité».