Neuropathologie des tumeurs cérébrales gliales

M. Tolnay

Classification et gradation

Les gliomes sont pathomorphologiquement définis comme des tumeurs faisant preuve d'une différenciation gliale dans leurs caractéristiques histologiques, immuno-histochimiques et ultrastructurelles. La classification actuellement la plus utilisée est celle de l'Organisation mondiale de la santé (OMS) [1], selon laquelle les gliomes sont classés selon leur cellule originelle probable. Il y a donc des astrocytomes, des oligodendrogliomes et des épendymomes (tabl. 1). En se basant sur différents critères histologiques (voir plus loin), ces tumeurs sont classées de I à IV selon leur degré de malignité (tabl. 1). Comme contrairement aux tumeurs solides d'autres organes les gliomes ne font qu'extrêmement rarement des métastases en dehors du système nerveux central, la gradation de ces tumeurs joue un rôle décisif dans leur pronostic. Les tumeurs de degré I sont biologiquement considérées comme bénignes et peuvent, en fonction de leur localisation et de leur abord, être guéries chirurgicalement. Bien que les tumeurs de degré II soient considérées comme faiblement malignes, il faut bien insister sur le fait qu'elles ne peuvent être guéries par la chirurgie, du fait de leur expansion invasive. Les gliomes de degré III et IV enfin sont considérés comme très malins, le degré IV ayant le pronostic le moins bon. Il faut en outre préciser que plus de la moitié des gliomes de degré II, à faible degré de malignité, peuvent dégénérer en tumeurs de degré III ou IV, souvent après plusieurs années seulement, et se comporter cliniquement comme des gliomes à haut degré de malignité d'emblée [2].

Le diagnostic neuropathologique revêt une importance décisive quant au pronostic et au traitement. La gradation histopathologique des gliomes se base essentiellement sur des caractéristiques microscopiques conventionnelles. Les examens complémentaires, dont surtout les anticorps contre les antigènes prolifératifs (par exemple contre l'antigène Ki67), peuvent venir appuyer cette gradation, mais ils ne sont pour l'heure pas utilisables comme seul instrument de gradation. Voici maintenant les caractéristiques histopathologiques de quelques gliomes un peu plus en détail.

Tableau 1. Classification des gliomes selon l'OMS (sélection).

Tumeurs astrocytaires	
Astrocytome pilokystique	Degré I OMS
Xanthoastrocytome pléiomorphe	Degré II OMS
Astrocytomes à croissance diffuse	
Fibrillaire, protoplasmique, gémistokystique	Degré II OMS
Astrocytome anaplasique	Degré III OMS
Glioblastome polymorphe	Degré IV OMS
Tumeurs oligodendrogliales	
Oligodendrogliome	Degré II OMS
Oligoastrocytome	Degré II OMS
Oligodendrogliome anaplasique	Degré III OMS
Oligoastrocytome anaplasique	Degré III OMS
Tumeurs épendymaires	
Ependymome myxopapillaire	Degré I OMS
Ependymome	Degré I OMS
Ependymome anaplasique	Degré III OMS

Correspondance:
PD Dr M. Tolnay
Neuropathologie
Universitätskliniken
Schönbeinstrasse 40
CH-4003 Basel

Figure 1.

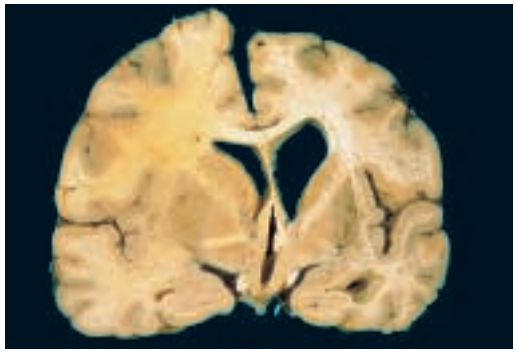

Astrocytome à faible degré de malignité (degré II OMS) dans la moelle pariétale.

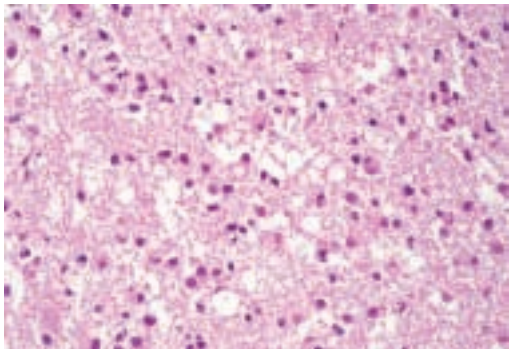

Astrocytome à croissance diffuse peu cellulaire (degré II OMS).

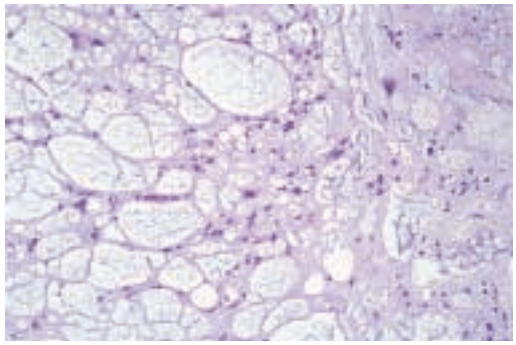

Astrocytome à faible degré de malignité fortement kystique (degré II OMS).

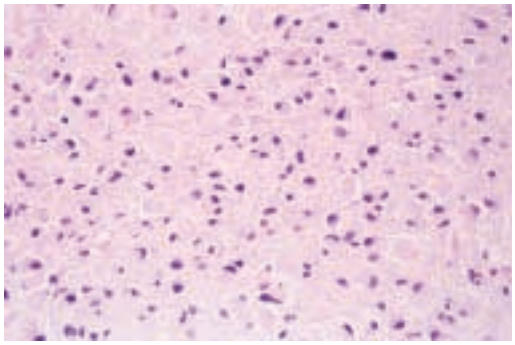

Astrocytome gémistokystique. Le cytoplasme éosinophile «adipeux» des cellules astrocytaires tumorales est frappant (degré II OMS).

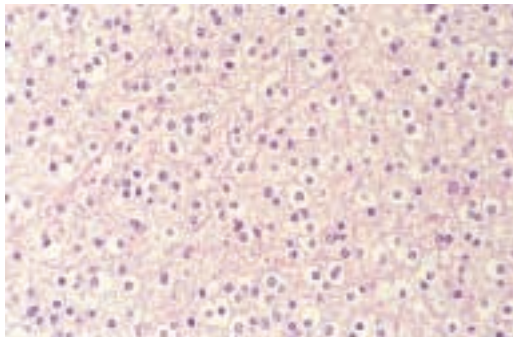

Oligodendrogliome (degré II OMS). Le cytoplasme limpide comme de l'eau des cellules tumorales est typique et bien reconnaissable.

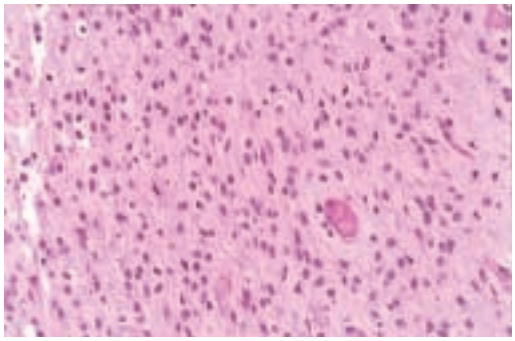

Oligoastrocytome de type diffus (degré II OMS).

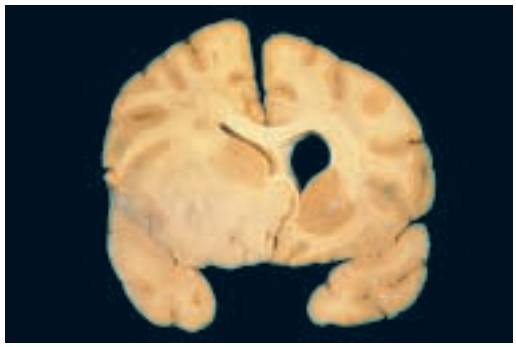

Astrocytome anaplasique (degré III OMS) dans la moelle frontale avec infiltration focale dans les leptoméninges. Compression du ventricule latéral et déplacement net de la ligne médiane témoignant de l'expansion.

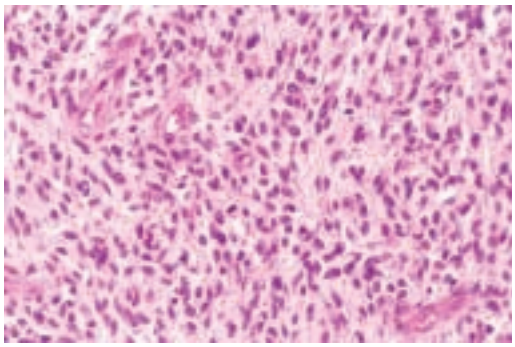

Densité cellulaire élevée, atypies cellulaires et mitoses isolées caractérisent l'astrocytome anaplasique.

Astrocytomes à expansion diffuse (degré II OMS)

L'astrocytome fibrillaire, gémistokystique et protoplasmique fait partie du groupe des astrocytomes à expansion diffuse. L'astrocytome fibrillaire est le représentant de loin le plus fréquent de ces tumeurs à faible degré de malignité (degré II OMS). Les caractéristiques de ces tumeurs sont une densité cellulaire faible, avec des atypies cellulaires et nucléaires, avec en règle générale pas de mitoses, de nécroses ni de prolifération vasculaire. Il y a souvent des foyers microkystiques contenant du mucus. Le degré de prolifération (index Ki67) est normalement en dessous de 4%. Le sous-type d'astrocytome gémistokystique a une importance dans la mesure où ce gliome a une tendance plus marquée à la progression vers un degré tumoral plus élevé [3]. La principale caractéristique histologique est un nombre élevé (au moins 20% de la population totale de cellules tumorales) d'astrocytes adipeux (gémistokystique). L'astrocytome protoplasmique est rare et son pronostic est comparable à celui de l'astrocytome fibrillaire classique.

Astrocytome anaplasique (degré III OMS)

Contrairement aux astrocytomes à faible degré de malignité, l'astrocytome anaplasique se caractérise par une densité cellulaire plus élevée, des atypies cellulaires évidentes et des mitoses plus nombreuses. Ces mitoses vont de pair avec un index de prolifération Ki67 plus élevé que pour les astrocytomes à faible degré de malignité, de l'ordre de 5–10%. L'activité mitotique et proliférative est donc l'un des critères permettant d'en faire la différentiation avec les astrocytomes encore à faible degré de malignité (degré II). L'absence de nécrose (et éventuellement de prolifération vasculaire, voir plus loin) différencie l'astrocytome anaplasique du glioblastome polymorphe (degré IV). Mais l'astrocytome anaplasique a tendance à dégénérer en astrocytome à haut degré de malignité (degré IV).

Glioblastome polymorphe (degré IV OMS)

Le glioblastome polymorphe (GBM) est la tumeur cérébrale la plus fréquente de l'adulte, et totalise 50–60% de tous les astrocytomes. Avec une survie moyenne de quelques mois seulement, le GBM est sans aucun doute la tumeur la plus maligne. Il s'agit histopathologiquement d'une tumeur très cellulaire, anaplasique, avec des cellules astrocytaires indifférenciées, pléiomorphes. Une activité mitotique très élevée est en outre caractéristique. Contrairement à l'astrocytome anaplasique, le GBM se caractérise par des proliférations vasculaires glomérulo‌ïdes et/ou des nécroses en guirlandes. L'index de prolifération Ki67 est habituellement supérieur à 20%. Comme son nom l'indique, en plus des caractéristiques ci-dessus, l'image histologique peut être très polymorphe (multiforme), mais nous ne dirons rien ici de toutes ces particularités. Mentionnons juste comme variantes le glioblastome giganto-cellulaire et le gliosarcome. Ces deux tumeurs sont classées dans les astrocytomes de degré IV selon l'OMS, tout comme le GBM classique. Le GBM se développe *de novo*, primitivement, mais aussi secondairement, soit à partir d'astrocytomes préalablement plus différenciés [1]. Certains arguments veulent que les GBM primitifs et secondaires pourraient avoir des modes d'apparition différents du point de vue de la génétique moléculaire [4]. La question de savoir s'il s'agit véritablement d'identités tumorales différentes n'est pas encore résolue [2]. Lors de la pose du diagnostic de GBM, *de novo* ou secondaire, le pronostic est quoiqu'il en soit défavorable.

Oligodendrogliome (degré II OMS) et oligodendrogliome anaplasique (degré III OMS)

L'oligodendrogliome à faible degré de malignité est histologiquement une tumeur modérément cellulaire infiltrative. Ses caractéristiques sont des cellules avec un cytoplasme souvent limpide comme de l'eau, un réseau de fins capillaires pathologiques et des microcalcifications. Contrairement aux astrocytomes à faible degré de malignité, la présence d'atypies cellulaires souvent marquées et les rares mitoses ne parlent pas contre le diagnostic d'oligodendrogliome de degré II. L'index de prolifération Ki67 est bas, dans la plupart des cas inférieur à 5%. Les oligodendrogliomes anaplasiques font partie des tumeurs de degré III. Les critères de malignité pouvant se présenter en foyers ou diffus comprennent une densité cellulaire élevée, des atypies cellulaires et nucléaires, une activité mitotique marqées et parfois des proliférations vasculaires et des nécroses.

Oligoastrocytome (degré II OMS) et oligoastrocytome anaplasique (degré III OMS)

Les oligoastrocytomes sont les gliomes mixtes les plus fréquents. Le diagnostic se pose sur la présence d'une composante tumorale astrocy-

Figure 2.

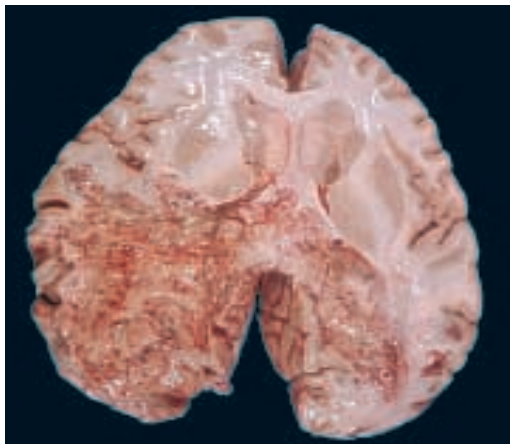

Glioblastome polymorphe géant (degré IV OMS) pariéto-occipital gauche avec expansion de la tumeur controlatérale par-dessus le lobe postérieur (gliome dit en «papillon»).

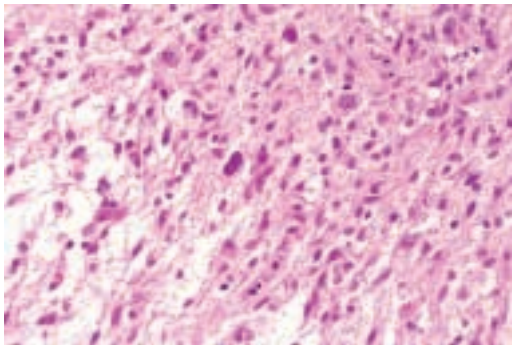

Densité cellulaire élevée, atypies cellulaires et mitoses, ...

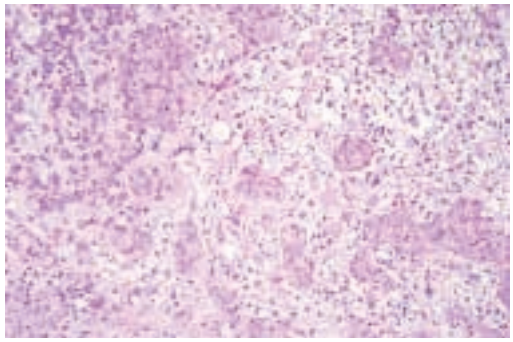

... proliférations vasculaires évoquant les glomérules rénaux, d'où «glomérulo ïdes», ...

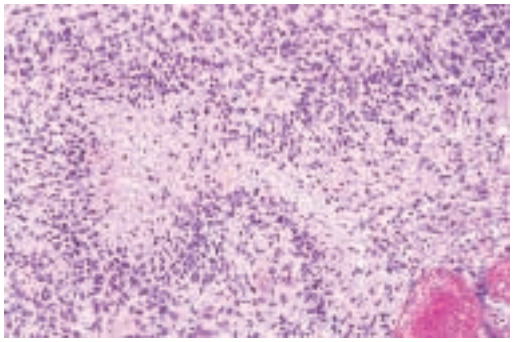

... et nécroses en fissures avec cellules tumorales marginales en palissade sont les caractéristiques histologiques du glioblastome polymorphe.

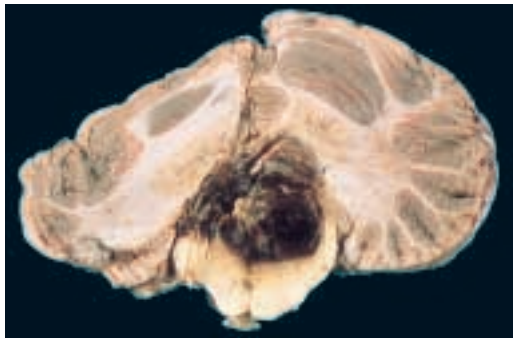

Ependymome (degré II OMS) au niveau du IVe ventricule avec infiltrats hémorragiques étendus.

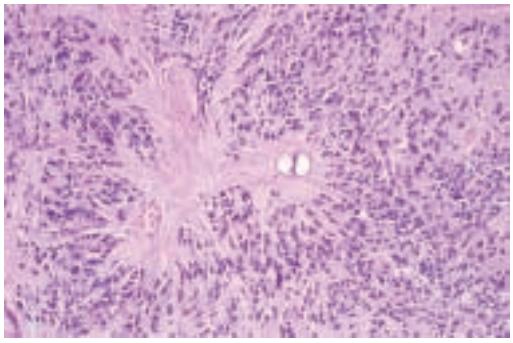

«Pseudorosettes» périvasculaires caractéristiques de l'épendymome.

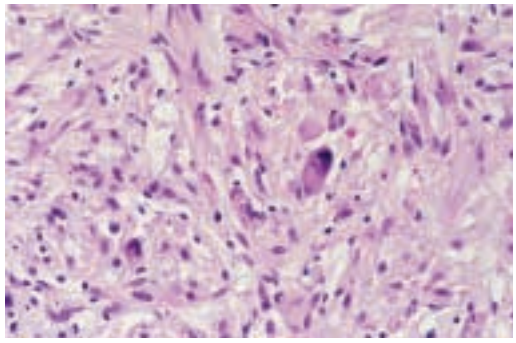

Les atypies cellulaires nettes dans un xanthoastrocytome pléiomorphe (degré II OMS) ne sont pas des signes d'anaplasie.

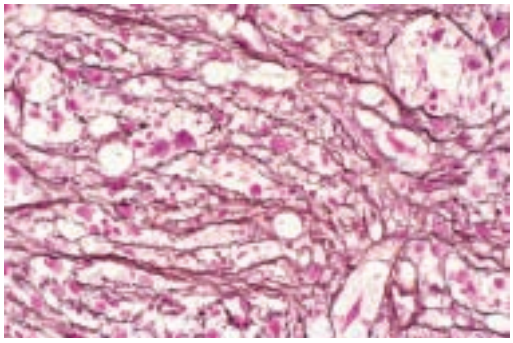

Le réseau réticulaire dense différencie entre autres le xanthoastrocytome pléiomorphe du glioblastome polymorphe.

taire et oligodendrogliale. Les oligoastrocytomes peuvent prendre deux formes. Le type biphasique, dans lequel les deux composantes tumorales sont relativement séparées l'une de l'autre, ou le type diffus, dans lequel les composantes astrocytaire et oligodendrogliale sont entremêlées. Les examens complémentaires immunohistochimiques sont souvent très importants dans le diagnostic de ces gliomes mixtes, surtout la protéine des fibres gliales acides, élément caractéristique du cytosquelette des astrocytes. La question de savoir à quel point chacune des composantes tumorales doit être présente pour le diagnostic de l'un ou l'autre de ces oligoastrocytomes n'est pas encore résolue. Dans le diagnostic de routine, une proportion de 20% environ pour la composante cellulaire la moins représentée est exigée. Des images anaplasiques peuvent s'observer dans les deux parties. Elles comprennent une densité cellulaire élevée, avec atypies cellulaires et nucléaires marquées, une activité mitotique élevée, des proliférations vasculaires et/ou des nécroses. Des transitions floues vers un GBM secondaire peuvent se rencontrer. La réponse typique à la chimiothérapie non seulement des oligodendrogliomes «purs», mais aussi des oligoastrocytomes, impose de rechercher attentivement dans les biopsies de ces tumeurs une éventuelle partie oligodendrogliale.

Ependymome (degré II OMS) et épendymome anaplasique (degré III OMS)

Les épendymomes se rencontrent surtout chez l'enfant et l'adolescent, mais peuvent parfaitement se voir chez l'adulte [1]. Il s'agit de tumeurs généralement bien différenciées, à densité cellulaire modérée à l'histologie, avec des cellules relativement monomorphes. Les caractéristiques sont les rosettes épendymaires et les pseudorosettes périvasculaires. Les rares mitoses et foyers nécrotiques sont parfaitement compatibles avec le diagnostic d'épendymome à faible degré de malignité (degré II). Ils présentent souvent aussi des images régressives sous forme de dégénérescence myxoïde, hémorragies tumorales et calcifications. Parmi les sous-types, citons uniquement la variante de l'épendymome myxopapillaire. Ces tumeurs au pronostic très favorable sont classées dans le degré I selon l'OMS, se rencontrent la plupart du temps chez le jeune adulte et de préférence au niveau du cône médullaire et de la queue de cheval. L'épendymome myxopapillaire est également la tumeur médullaire la plus fréquente [1]. Comme les autres gliomes, les épendymomes anaplasiques se caractérisent par leur densité cellulaire élevée, leur activité mitotique, une prolifération vasculaire et des foyers de nécroses étendus.

Particularités

Le diagnostic neuropathologique des gliomes peut présenter certaines difficultés pour de nombreuses raisons. Citons par exemple l'examen de petites biopsies tumorales obtenues par stéréotaxie, pas toujours représentatives, ou le diagnostic et la gradation des gliomes mixtes. Il peut être extrêmement difficile de faire la distinction entre un oligoastrocytome anaplasique (degré II, répondant à la chimiothérapie) et un glioblastome polymorphe (degré IV, au pronostic très défavorable).

Mentionnons ici deux identités tumorales considérées comme bénignes, ou à faible degré de malignité, mais qui du fait de leurs caractéristiques histologiques particulières peuvent conduire au faux diagnostic d'astrocytome anaplasique, voire de glioblastome polymorphe. Il s'agit de l'astrocytome pilokystique et du xanthoastrocytome pléiomorphe (PXA). Les astrocytomes pilokystiques sont des gliomes bénins de l'enfant et de l'adulte jeune surtout, que l'OMS classe dans les tumeurs de degré I en raison de leur pronostic particulièrement favorable. Ils peuvent présenter de rares mitoses, et parfois des atypies cellulaires marquées, des proliférations vasculaires glomérulo‌ïdes et même des nécroses par insudation. Ces images, sur fond d'astrocytome pilokystique sans cela «classique», ne doivent pas faire évoquer le diagnostic de tumeur anaplasique. En plus de ces astrocytomes pilokystiques, le PXA peut par erreur être considéré lui aussi comme un gliome à très haut degré de malignité. Ce gliome à faible degré de malignité (degré II) se rencontre surtout chez l'enfant et le jeune adulte, mais est de plus en plus souvent décrit chez des personnes plus âgées [5]. A l'histologie, nous voyons des cellules tumorales gliales semblant extrêmement pléiomorphes, avec souvent de bizarres cellules géantes à plusieurs noyaux. Ces cellules xanthomateuses, avec un réseau de réticuline intercellulaire dense et des infiltrats lymphocytaires en foyers, sont d'autres caractéristiques du PXA. Il ne faut pas considérer comme signes d'anaplasie les atypies cellulaires et nucléaires très marquées, ni le classer le PXA comme un gliome à haut degré de malignité. En cas de doute, l'index de prolifération Ki67 peut être utile; il est inférieur à 1% pour la plupart des PXA. Nous ne savons pas encore si les PXA peuvent dégénérer en tumeurs à plus haut degré

Quintessence

- Les gliomes sont les tumeurs cérébrales primitives les plus fréquentes chez l'adulte.
- Le diagnostic neuropathologique a une importance déterminante dans le management interdisciplinaire des patients ayant des tumeurs cérébrales, quant au pronostic et aux mesures thérapeutiques.
- La classification des gliomes d'une part et de l'autre la gradation correcte des tumeurs sont souvent très difficiles. Le diagnostic des tumeurs cérébrales est donc impérativement du ressort du spécialiste, soit du neuropathologue.

de malignité. Les tumeurs à index mitotique et de prolifération élevés, avec/sans nécroses, sont actuellement considérées comme des PXA avec signes d'anaplasie, mais pas comme gliomes de degré III selon l'OMS [1].
Bibliographie complémentaire [6].

Références

1 Kleihues P, Cavenee WK. World Health Organization classification of tumours of the nervous system. Lyon: IARC/WHO; 2000.
2 Maher EA, Furnari FB, Bachoo RM, Rowitch DH, Louis DN, Cavenee WK, et al. Malignant glioma: genetics and biology of a grave matter. Genes and Dev 2001;15:1311–33.
3 Watanabe K, Tachibana O, Yonekawa Y, Kleihues P, Ohgaki H. Role of gemistocytes in astrocytoma progression. Lab Invest 1997;76:277–84.
4 Kleihues P, Ohgaki H. Primary and secondary glioblastoma: from concept to clinical diagnosis. Neuro-Oncology 1999;1:44–51.
5 Giannini C, Scheithauer BW, Burger PC, Brat DJ, Wollan PC, Lach B, et al. Pleomorphic xanthoastrocytoma. What do we really know about it? Cancer 1999;85:2033–45
6 Bigner DD, McLendon RE, Bruner JM. Russel and Rubinstein's pathology of tumors of the nervous system. 6th ed. London: Arnold; 1998.